АСОЦІАЦІЯ З НЕВІДКЛАДНОЇ КАРДІОЛОГІЇ
ACUTE CARDIAC CARE ASSOCIATION UKRAINE

АСОЦІАЦІЯ КАРДІОЛОГІВ УКРАЇНИ
UKRAINIAN ASSOCIATION OF CARDIOLOGY

КЛІНІЧНІ ВИПАДКИ ТА СЦЕНАРІЇ У НЕВІДКЛАДНІЙ КАРДІОЛОГІЇ

Брилінта
тикагрелор

Розширює межі можливостей антитромбоцитарної терапії при ГКС

ГКС – гострий коронарний синдром.

* У дослідженні PLATO аналіз вторинної кінцевої точки продемонстрував, що Брилінта знижує відносний ризик серцево-судинної смерті на 21% (абсолютне зниження ризику на 1,1%) у порівнянні з клопідогрелем через 12 місяців терапії (p=0,001) (Wallentin L, et al. N Engl J Med. 2009;361:1045-1057.)

Коротка інформація щодо медичного застосування препарату БРИЛІНТА (тикагрелор), 90 мг.
Фармакологічні властивості: Антитромботичний засіб. Інгібітор АДФ-опосередкованої активації та агрегації тромбоцитів. Належить до хімічного класу циклопентилтріазолопіримідинів (ЦПТП). **Показання для застосування:** Застосування препарату Брилінта одночасно з ацетилсаліциловою кислотою (АСК) показано для попередження атеротромботичних подій у дорослих пацієнтів з гострим коронарним синдромом (ГКС). **Протипоказання.** Гіперчутливість до діючої речовини або будь-якої з допоміжних речовин. Активна патологічна кровотеча. Внутрішньочерепний крововилив в анамнезі. Порушення функції печінки помірного та тяжкого ступеня. Одночасне застосування тикагрелору з потужними інгібіторами CYP3A4 (наприклад, кетоконазолом, кларитроміцином, нефазодоном, ритонавіром та атазанавіром) протипоказане, оскільки їх одночасне застосування може призвести до значного збільшення експозиції тикагрелору. Вагітність та період годування груддю. Дитячий вік. **Спосіб застосування та дози.** Призначений для перорального застосування незалежно від прийому їжі. Для пацієнтів, які не можуть проковтнути таблетку цілою, таблетки (90 мг і 2 х 90 мг) можна подрібнити на порошок, змішати в половині склянки води і відразу випити. Склянку необхідно промити, використавши ще півсклянки води, та випити вміст склянки. Суміш можна також вводити через назогастральний зонд, який потім одразу очистити за допомогою води. **Дозування.** Лікування препаратом потрібно розпочинати із разової навантажувальної дози 180 мг (дві таблетки по 90 мг) та надалі приймати по 90 мг двічі на добу. Не перевищувати максимальну добову дозу 180 мг. Рекомендована тривалість лікування становить 12 місяців. **Побічні реакції.** *Див. інструкцію для медичного застосування.* Найбільш поширеними побічними реакціями у пацієнтів були задишка, поява синців та носова кровотеча. За частотою великих та великих фатальних/загрозливих для життя кровотеч Брилінта не відрізнялася від клопідогрелю. **Умови відпуску.** За рецептом. **Упаковка.** По 14 таблеток у блістері. По 1 блістеру або 4 блістери у картонній коробці разом з інструкцією до застосування. **Термін придатності** 3 роки. **Реєстраційне посвідчення** № UA/12164/01/01. Текст складено відповідно до Інструкції для медичного застосування препарату Брилінта, затвердженої Наказом МОЗ України №373 від 06.04.2017, термін дії необмежений з 06.04.2017. Для отримання більш детальної інформації щодо призначення препарату Брилінта слід ознайомитися з Інструкцією для медичного застосування лікарського засобу.

Ця інформація для лікарів. Призначено тільки для розповсюдження на семінарах, конференціях, симпозіумах з медичної тематики, а також для розміщення у спеціалізованих виданнях, призначених для медичних установ та лікарів.

Якщо у Вас, у Вашого пацієнта, родича відзначений випадок виникнення побічної реакції або випадок відсутності ефекту на будь-який з продуктів компанії АстраЗенека, будь ласка, повідомте про це в ТОВ «АстраЗенека Україна» за телефоном: +38 (044) 391 52 82 (запросити відповідального за фармаконагляд) або ел. поштою: PatientSafety.Ukraine@astrazeneca.com. А також Ви можете повідомити нам цю інформацію, пройшовши за посиланням: https://aereporting.astrazeneca.com/; для цього натисніть на зображення прапора України та дотримуйтесь інструкції.

Брилінта – торгова марка компанії АстраЗенека.

UA-0719. Approved February 2018

© AstraZeneca 2017–2020

За повною інформацією звертатися до ТОВ «АстраЗенека Україна»:
04050, м. Київ, вул. Пимоненка, 13, тел.: (044) 391 52 82, факс: (044) 391 52 81.

AstraZeneca

ЯКЩО ОБИРАТИ ДЛЯ СЕБЕ,

ЧИ РОЗГЛЯНУЛИ Б ВИ

ПОЄДНАННЯ ЕФЕКТИВНОСТІ ТА БЕЗПЕКИ?

Для пацієнтів з неклапанною фібриляцією передсердь Еліквіс - єдиний інгібітор Ха фактору, який поєднує:

- перевагу у зниженні ризику інсультів та системних емболій порівняно з варфарином[1]
- перевагу у зниженні ризику великих кровотеч порівняно з варфарином[1]

Оберіть поєднання ефективності та безпеки при застосуванні препарату Еліквіс

ЕЛІКВІС (апіксабан), таблетки, вкриті плівковою оболонкою; таблетки по 5 мг, по 10 таблеток у блістері, по 3, по 6 або по 10 блістерів у пачці з картону. Таблетки по 5 мг, по 14 таблеток у блістері, по 2 блістери у пачці з картону. Таблетки по 2,5 мг, по 10 таблеток у блістері, по 2 блістери у пачці з картону. **Коротка інструкція для медичного застосування препарату. Показання до застосування:** профілактика інсультів та системної емболії у дорослих пацієнтів з неклапанною фібриляцією передсердь, які мають один або кілька факторів ризику, таких як наявність у анамнезі інсульту чи транзиторної ішемічної атаки, вік від 75 років, артеріальна гіпертензія, цукровий діабет, симптоматична серцева недостатність (щонайменше клас II за класифікацією Нью-Йоркської кардіологічної асоціації). Лікування тромбозу глибоких вен (ТГВ) та тромбоемболії легеневої артерії (ТЕЛА), а також профілактика рецидивів ТГВ та ТЕЛА у дорослих. Таблетки по 2,5 мг: профілактика венозної тромбоемболії у дорослих пацієнтів, які перенесли планову операцію з протезування колінного або кульшового суглоба. **Протипоказання:** гіперчутливість до активної речовини або до будь-якого допоміжного компонента. Клінічно значуща активна кровотеча. Захворювання печінки, які супроводжуються коагулопатією та клінічно суттєвим ризиком кровотечі. Патологія або стан, що супроводжується значним ризиком сильної кровотечі. Одночасне застосування будь-яких інших антикоагулянтів, наприклад нефракціонованого гепарину, низькомолекулярних гепаринів, похідних гепарину, пероральних антикоагулянтів, за винятком специфічних випадків зміни антикоагулянтної терапії або введення нефракціонованого гепарину у дозах, необхідних для забезпечення прохідності центрального венозного або артеріального катетера. **Спосіб застосування та дози:** препарат застосовують перорально, запиваючи водою, з їжею чи без їжі. Рекомендована доза препарату для профілактики венозної тромбоемболії у разі протезування колінного або кульшового суглоба становить 2,5 мг перорально двічі на день. Першу дозу слід прийняти через 12-24 години після операції. Рекомендована тривалість лікування пацієнтів, що перенесли операцію з метою заміни кульшового суглоба становить 32-38 днів; колінного - 10-14 днів. Рекомендована доза препарату при профілактиці інсульту та системної емболії у пацієнтів з неклапанною фібриляцією передсердь становить 5 мг перорально двічі на день. Доза Еліквісу для лікування гострого тромбозу глибоких вен та легеневої емболії становить 10 мг перорально двічі на день протягом перших 7 днів. Потім препарат застосовують у дозуванні 5 мг перорально двічі на день. Тривалість лікування становить щонайменше 3 місяці. Для профілактики ТВГ та легеневої емболії доза становить 2,5 мг перорально двічі на добу. Якщо пацієнту показана профілактика рецидивів, дозу 2,5 мг двічі на добу слід починати приймати після завершення 6-місячного курсу лікування препаратом Еліквіс у дозі 5 мг двічі на добу або курсу лікування іншим антикоагулянтом. **Побічні реакції:** частими небажаними реакціями були кровотеча, контузія, носова кровотеча та гематома. Застосування Еліквіс може бути пов›язане зі збільшенням ризику прихованої або явної кровотечі з будь-яких тканин або органів, що може призвести до постгеморагічної анемії. **Особливості застосування:** даних про застосування апіксабану вагітним жінкам немає. На сьогоднішній день невідомо, чи виділяється апіксабан або його метаболіти з грудним молоком людини. Пацієнтам з рівнем креатиніну сироватки ≥ 133 мкмоль/л і віком ≥ 80 років або з масою тіла ≤ 60 кг слід призначати меншу дозу апіксабану, а саме 2,5 мг двічі на добу. Пацієнти з ознаками тяжкого порушення функцій нирок (кліренс креатиніну 15-29 мл/хв) також повинні приймати 2,5 мг двічі на день. **Взаємодія з іншими лікарськими засобами та інші види взаємодій:** слід проявляти обережність, при паралельному використанні нестероїдних протизапальних препаратів, включаючи ацетилсаліцилову кислоту. Не рекомендовано застосовувати для лікування пацієнтів з тяжкими порушеннями функцій печінки, у пацієнтів, які отримують системне лікування потужними інгібіторами CYP3A4 та P-gp, інгібіторами протеази ВІЛ. Одночасне застосування препарату Еліквіс та потужних препаратів-індукторів CYP3A4 та P-gp може призвести до зниження експозиції апіксабану. **Фармакологічні властивості:** апіксабан є потужним оборотним прямим та високоселективним інгібітором активної ділянки фактора Ха, призначеним для перорального прийому. Пригнічує вільний та зв'язаний з тромбом фактор Ха, а також пригнічує активність протромбінази. **Категорія відпуску.** За рецептом. **Перед використанням препарату необхідно ознайомитись з повною інструкцією для застосування.** Інформація для лікарів та фармацевтів. Призначено для розповсюдження на семінарах, конференціях, симпозіумах з медичної тематики. **Реєстраційне посвідчення МОЗ України** № UA/13699/01/01, UA/13699/01/02, затверджено Наказом МОЗУ № 1554 від 05.07.2019 р.

Еліквіс
апіксабан

Література: 1. Granger CB, Alexander JH, McMurray JJ et al. Apixaban versus Warfarin in Patients with Atrial Fibrillation N Engl J Med 2011; 365: 981 -992.

За додатковою інформацією звертайтеся у: Представництво "Пфайзер Експорт Бі. Ві." в Україні:
03038, м. Київ, вул. Амосова, 12. Тел. (044) 391-60-50.

PP-ELI-UKR-0042

АСОЦІАЦІЯ З НЕВІДКЛАДНОЇ КАРДІОЛОГІЇ
ACUTE CARDIAC CARE ASSOCIATION UKRAINE

АСОЦІАЦІЯ КАРДІОЛОГІВ УКРАЇНИ
UKRAINIAN ASSOCIATION OF CARDIOLOGY

КЛІНІЧНІ ВИПАДКИ ТА СЦЕНАРІЇ У НЕВІДКЛАДНІЙ КАРДІОЛОГІЇ

Додаток № 1 до тематичного номера газети «Здоров'я України»
«Кардіологія. Ревматологія. Кардіохірургія» № 4
Вересень 2019

Під редакцією
члена-кореспондента НАМН України,
професора О.М. Пархоменка

Видавець
ТОВ «Тематичний проект
«Здоров'я України 21 сторіччя»

Генеральний директор
Ігор Іванченко

Адреса редакції
03035, м. Київ, вул. Генерала Шаповала, 2,
Телефон: (044) 521-86-86

Друк
ФОП Ленко Ігор Валерійович
03134, м. Київ, вул. Симиренка, 5-В, кв. 32

Підписано до друку:
вересень 2019

Наклад: 5000 примірників

Здоров'я України
медична газета

Шановні колеги!

Це видання присвячене клінічному оцінюванню нашої щоденної активності та її результатів. Найпереконливіші для лікарів відомості щодо діагностики, ведення хворих і наслідків терапії зазвичай базуються на власному досвіді або досвіді колег. Саме тому перше видання 2017 р., до якого увійшли клінічні випадки в невідкладній кардіології, основані на результатах роботи нашого відділу, привернуло неабиякий інтерес клініцистів.

У 2018 р. Асоціація з невідкладної кардіології під час своєї щорічної конференції організувала розбір з інтерактивним голосуванням цікавих випадків, підготовлених фахівцями різних клінік України. Також були проведені дискусії у форматі «воркшоп» із діагностики та лікування найпоширеніших невідкладних серцево-судинних станів – гострого коронарного синдрому, венозної тромбоемболії, порушень серцевого ритму.

Варто зауважити, що до розборів та дискусій були залучені всі учасники конференції. Упродовж воркшопів лікарі обговорювали різні клінічні сценарії розвитку подій і спільно зіставляли відповіді з діючими міжнародними клінічними рекомендаціями щодо ведення пацієнтів із невідкладними станами. Найактивніші учасники були нагороджені призами – альманахами профільного видання асоціації Medicine review. Позитивні відгуки про проведену конференцію надихнули нас на видання представлених у її межах матеріалів.

Клінічні випадки 2017 і 2018 рр. та нові доповіді, що лунали на науково-практичній конференції цього року «Актуальні питання невідкладної кардіології», лягли в основу нового посібника, метою видання якого є ширше ознайомлення з ними українських лікарів і посилення мотивації дотримуватися сучасних стандартів лікування.

Сподіваємося, що видання буде цікавим не лише для лікарів інтенсивної терапії, кардіологів, анестезіологів, терапевтів, фахівців сімейної медицини, але й для тих, чия спеціальність або сфера інтересів стикається з невідкладними серцево-судинними станами.

О.М. Пархоменко,
член–кореспондент НАМН України, д. мед. н., професор,
керівник відділу реанімації та інтенсивної терапії
ННЦ «Інститут кардіології імені академіка М.Д. Стражеска» НАМН України,
президент Асоціації з невідкладної кардіології,
віце–президент Асоціації кардіологів України

КОЛЕКТИВ АВТОРІВ І МОДЕРАТОРІВ

О.М. Пархоменко
президент ВГО «Асоціація з невідкладної кардіології», член-кореспондент НАМН України, керівник відділу реанімації та інтенсивної терапії ДУ «ННЦ «Інститут кардіології імені академіка М.Д. Стражеска» НАМН України» (м. Київ), д. мед. н., професор

В.З. Нетяженко
член-кореспондент НАМН України, завідувач кафедри пропедевтики внутрішньої медицини № 1 Національного медичного університету імені О.О. Богомольця (м. Київ), д. мед. н., професор

О.І. Іркін
провідний науковий співробітник відділу реанімації та інтенсивної терапії ДУ «ННЦ «Інститут кардіології імені академіка М.Д. Стражеска» НАМН України» (м. Київ), д. мед. н.

О.А. Коваль
кафедра госпітальної терапії № 2 ДУ «Дніпропетровська медична академія Міністерства охорони здоров'я України», д. мед. н., професор

С.М. Кожухов
завідувач відділення клінічної фармакології ДУ «ННЦ «Інститут кардіології імені академіка М.Д. Стражеска» НАМН України» (м. Київ), д. мед. н.

В.К. Тащук
завідувач кафедри внутрішньої медицини, фізичної реабілітації та спортивної медицини Буковинського державного медичного університету (м. Чернівці), д. мед. н., професор

В.Й. Целуйко
завідувач кафедри кардіології та функціональної діагностики Харківської медичної академії післядипломної освіти, д. мед. н., професор

КОЛЕКТИВ АВТОРІВ І МОДЕРАТОРІВ

Я.М. Лутай
генеральний секретар ВГО «Асоціація з невідкладної кардіології», старший науковий співробітник відділу реанімації та інтенсивної терапії ДУ «ННЦ «Інститут кардіології імені академіка М.Д. Стражеска» НАМН України» (м. Київ), к. мед. н.

А.О. Степура
лікар-кардіолог, відділення реанімації та інтенсивної терапії ДУ «ННЦ «Інститут кардіології імені академіка М.Д. Стражеска» НАМН України» (м. Київ)

Б.І. Голобородько
заступник головного лікаря з кардіології Одеської міської клінічної лікарні № 3, к. мед. н.

Д.О. Білий
лікар-кардіолог, відділення реанімації та інтенсивної терапії ДУ «ННЦ «Інститут кардіології імені академіка М.Д. Стражеска» НАМН України» (м. Київ)

С.П. Кушнір
завідувач відділення реанімації та інтенсивної терапії, ДУ «ННЦ «Інститут кардіології імені академіка М.Д. Стражеска» НАМН України» (м. Київ), к. мед. н.

В.Є. Вовченко
лікар-кардіолог, відділення реанімації та інтенсивної терапії ДУ «ННЦ «Інститут кардіології імені академіка М.Д. Стражеска» НАМН України» (м. Київ)

ЗМІСТ

Тромбоз коронарных артерий у пациента с миокардитом 11

Клинический случай тромбоэмболии легочной артерии в кардиоонкологической практике: акцент на ведение пациентов с онкоассоциированными венозными тромбоэмболиями 16

Повторный тромбоз стента: причина и особенности терапии 21

Клінічний випадок венозного тромбоемболізму в реальній клінічній практиці: діагностика та терапевтична тактика 24

Тромбоэмболические осложнения у больного с имплантацией искусственного водителя ритма 27

Клінічні маски гіпереозинофільного синдрому: труднощі діагностики (клінічний випадок синдрому Лефлера) 30

Цель и цена фармакоинвазивной стратегии при остром коронарном синдроме с элевацией сегмента ST 35

Антитромботическая терапия при остром коронарном синдроме: практическое применение рекомендаций 40

Венозный тромбоэмболизм в терапевтической практике: менеджмент рисков и выбор антикоагулянтной терапии 48

Пациент с острым коронарным синдромом и жизнеопасной аритмией 53

Гипертензивный криз, сопровождающийся острой сердечной недостаточностью 58

Ведение пациентов с острым коронарным синдромом с элевацией сегмента ST в свете последних рекомендаций Европейского общества кардиологов 62

Токсическая кардиомиопатия, осложненная внутриполостным тромбозом и венозным тромбоэмболизмом 67

Острый коронарный синдром на фоне желудочных кровотечений при синдроме Маллори – Вейсса 70

Инфаркт миокарда без обструктивного поражения коронарных артерий (MINOCA) 74

Случай успешной диагностики и лечения псевдоаневризмы левого желудочка при остром инфаркте миокарда 79

Острый коронарный синдром со стойкой элевацией сегмента ST
Пример коррекции антиагрегантной терапии после развития фибрилляции предсердий 82

ЗМІСТ

Гострий коронарний синдром з елевацією сегмента ST
Витяг з Уніфікованого клінічного протоколу екстреної, первинної, вторинної (спеціалізованої) та третинної (високоспеціалізованої) медичної допомоги та медичної реабілітації (Наказ МОЗ України від 02.07.2014 № 455) 86

Острый коронарный синдром со стойкой элевацией сегмента ST
Пример коррекции антиагрегантной терапии после тромбоза стента 89

Случай успешной диагностики и лечения разрыва межжелудочковой перегородки у пациентки с острым инфарктом миокарда 92

Синдром «разбитого сердца» – клинический случай 94

Оптимизация гипотензивной терапии осложненного гипертензивного криза 98

Артеріальна гіпертензія
Уніфікований клінічний протокол первинної та вторинної медичної допомоги (Наказ МОЗ України від 24.05.2012 № 384) 100

Подходы к антитромботической терапии у пациентов с острым коронарным синдромом без элевации сегмента ST: случай из практики 102

Гострий коронарний синдром без елевації сегмента ST
Витяг з Уніфікованого клінічного протоколу екстреної, первинної, вторинної (спеціалізованої), третинної (високоспеціалізованої) медичної допомоги та медичної реабілітації (Наказ МОЗ України від 03.03.2016 № 164) 106

Очаговый миокардит под маской острого коронарного синдрома с подъемом сегмента ST 108

Нестандартные подходы к лечению острой сердечной недостаточности 111

Клинический случай ведения пациента с тромбоэмболией легочной артерии промежуточно-высокого риска 114

Применение комбинации левосимендана и добутамина у больной с критическими проявлениями острой декомпенсированной сердечной недостаточности 120

Клинический случай ведения пациента с тромбоэмболией легочной артерии: акцент на антикоагулянтную терапию 124

Діагностика та лікування гострої тромбоемболії легеневої артерії
Витяг із рекомендацій (2016) 128

Клівас

Розувастатин 10 мг • 20 мг

- Знижує рівень загального холестерину і ліпопротеїдів низької щільності більш ефективно, у порівнянні з аторвастатином[1]*
- Терапевтичний ефект вже з першого тижня[2]
- Більш доступний завдяки соціальній програмі[3]

В рівних дозах. 1. Jones P.H. et al. Am J Cardiol. 2003; 92: 152-160; Comparison of the efficacy and safety of rosuvastatin versus atorvastatin, simvastatin, and pravastatin across doses (STELLAR Trial). 2. Інструкція для медичного застосування препарату КЛІВАС. 3. Соціальна програма — можливість придбання упаковок №10 і №20 за спеціальною ціною в рамках акцій, що проводяться спільно з дистриб'юторами ТОВ «Асіно Україна».

Скорочена інструкція для медичного застосування препарату КЛІВАС.

Склад. 1 таблетка містить розувастатину кальцію 10,4 мг або 20,8 мг (в перерахунку на розувастатин 10 мг або 20 мг). **Лікарська форма.** Таблетки, вкриті плівковою оболонкою. **Фармакотерапевтична група.** Гіполіпідемічні засоби. Інгібітори ГМГ-КоА-редуктази. Код АТС С10АА07. **Фармакологічні властивості.** Розувастатин є селективним конкурентним інгібітором ГМГ-КоА-редуктази, ферменту, що перетворює 3-гідрокси-3-метилглутарил-коензим А в мевалонат, попередник холестерину. Розувастатин знижує рівень холестерину ЛПНЩ (ХС ЛПНЩ), загального холестерину і тригліцеридів (ТГ), збільшує рівень холестерину ліпопротеїдів високої щільності (ХС ЛПВЩ). **Показання.** Лікування гіперхолестеринемії. Профілактика серцево-судинних ускладнень. Лікування атеросклерозу. **Побічні реакції (дії).** Зазвичай слабкі та тимчасові. Головний біль, запаморочення, запор, нудота, біль в животі, біль у м'язах, астенія. **Категорія відпуску.** За рецептом. **Р.П.** №UA / 12971/01/01, №UA / 12971/01/02. **Виробник:** ТОВ «Асіно Україна», Україна, 03124, м Київ, бульвар В. Гавела, 8. ТОВ «Асіно Україна» входить до групи компаній ACINO (Швейцарія).

Повна інформація міститься в інструкціях для медичного застосування препаратів.

Інформація для медичних і фармацевтичних працівників, для розміщення в спеціалізованих виданнях для медичних установ та лікарів і для поширення на семінарах, конференціях, симпозіумах з медичної тематики.

CLIV-PIM-072017-010

ТОВ «Асіно Україна» | бульвар Вацлава Гавела, 8 | Київ | 03124 | Україна
Компанія Acino Group, Швейцарія | Телефон: +38 044 281 2333
www.acino.ua

acino

- Европейські стандарти GMP та швейцарський контроль їх дотримання[1]
- Бренд №1 протягом 12 років[2]
- Переможець премії «Панацея» в номінації «Препарат року» 2016, 2017, 2019[3]

ШВЕЙЦАРСЬКА ГАРАНТІЯ ЕФЕКТИВНОСТІ ПІДТВЕРДЖЕНА ДОСВІДОМ

Скорочена інструкція для медичного застосування лікарського засобу ДІОКОР 80 ДІОКОР 160 (DIOCOR 80) (DIOCOR 160) Р.с. UA/8318/01/02, UA/8318/01/01. Діюча речовина: валсартан, гідрохлортіазид; 1 таблетка, вкрита плівковою оболонкою, містить: 80 мг валсартану і 12,5 мг гідрохлортіазиду (Діокор 80) або 160 мг валсартану і 12,5 мг гідрохлортіазиду (Діокор 160). Лікарська форма. Таблетки. Фармакотерапевтична група. Комбіновані препарати інгібіторів ангіотензину **II**. Валсартан та діуретики. Код АТХ C09D A03. Фармакологічні властивості. Діокор – антигіпертензивний препарат, до складу якого входять антагоніст рецепторів ангіотензину **II** і тіазидний діуретик. Валсартан – активний та специфічний антагоніст рецепторів ангіотензину **II**, призначений для внутрішнього застосування. Він діє вибірково на рецептори підтипу АТ1, які відповідають за ефекти ангіотензину **II**. У пацієнтів із гіпертензією препарат спричиняє зниження артеріального тиску, не впливаючи при цьому на частоту пульсу. Точкою дії тіазидних діуретиків є корковий відділ дистальних звивистих ниркових канальців, Внаслідок діуретичної дії спостерігається зменшення об'єму циркулюючої крові, у результаті чого підвищується активність реніну, секреція альдостерону, виведення з сечею калію і, отже, зниження концентрації калію у сироватці крові. Показання. Артеріальна гіпертензія у пацієнтів, для яких неефективна монотерапія. Протипоказання. Підвищена чутливість до будь-якого із компонентів препарату та до інших лікарських засобів, що є похідними сульфонаміду. Тяжкі порушення функції печінки, біліарний цироз і холестаз. Тяжкі порушення функції нирок (кліренс креатиніну < 30 мл/хв), анурія. Рефрактерна гіпокаліємія, гіпонатріємія, гіперкальціємія, симптоматична гіперурикемія. Вагітні та жінки, які планують завагітніти (див. розділ «Застосування у період вагітності або годування груддю»). Одночасне застосування антагоністів рецепторів ангіотензину, включаючи валсартан, або інгібіторів ангіотензинперетворювального ферменту з аліскіреном пацієнтам з цукровим діабетом або з порушенням функції нирок (швидкість гломерулярної фільтрації (ШГФ) < 60 мл/хв/1,73 м2). Побічні реакції. Тахікардія, артеріальна гіпотензія, васкуліти. нейтропенія, тромбоцитопенія, головний біль, запаморочення, гіпестезія, парестезія, синкопе, безсоння, сонливість, шум/дзвін у вухах, вертиго, середній отит,порушення зору, назофарингіт, кашель, закладеність носа, бронхіт, гострий бронхіт, біль у грудях, задишка, фаринголарингеальний біль, синусит; діарея, абдомінальний біль, диспепсія, сухість у роті, гастроентерит, нудота, гіперкаліємія, зневоднення, полакіурія, підвищене потовиділення, висипання, свербіж; реакція гіперчутливості/алергії, включаючи сироваткову хворобу, біль у спині, артралгія, судоми м'язів, розтягнення м'язів, біль у шиї, біль у кінцівках, розтягнення зв'язок, міалгія, артрит, стомленість, нервозність, астенія, підвищення температури, вірусні інфекції, набряк, периферичний набряк, ангіоневротичний набряк, гіпокаліємія, гіпонатріємія, підвищення рівнів білірубіну, креатиніну і азоту сечовини, зниження рівня гемоглобіну та показника гематокриту (розділ скорочено, для детальної інформації див. інструкцію для медичного застосування). Категорія відпуску. За рецептом.
1. Внутрішня інформація компанії Асіно-Україна. **2.** PharmExplorer, Ukraine Q3 2008 – Q2 2019. **3.** Panaceja.ua.

UA-DIOC-IMI-082019-010

ТОВ «Асіно-Україна» | Україна | 03124 | м. Київ | бульвар В. Гавела, 8 |
тел.: +38 (044) 281-23-33 | www.acino.ua

acino



- Ефективно знижує тиск при артеріальній гіпертензії[1]
- Забезпечує високу органопротекторну дію[2]
- Не має ефекту «вислизання»[3]

ПОДВІЙНА ПРОТИДІЯ ТИСКУ

Скорочена інструкція для медичного застосування лікарського засобу ДІФОРС 80, ДІФОРС 160, ДІФОРС XL (DIFORS 80) (DIFORS 160) (DIFORS XL). Діючі речовини: амлодипіну бесілат та валсартан; 1 таблетка містить амлодипіну бесілату 6,94 мг у перерахуванні на амлодипін 5 мг та 80 мг валсартану або амлодипіну бесілату 6,94 мг у перерахуванні на амлодипін 5 мг та 160 мг валсартану, або амлодипіну бесілату 13,88 мг у перерахуванні на амлодипін 10 мг та 160 мг валсартану. Лікарська форма. Таблетки, вкриті плівковою оболонкою. Фармакотерапевтична група. Комбіновані препарати інгібіторів ангіотензину **II**. Код АТХ C09D B01. Фармакологічні властивості. Діфорс містить два антигіпертензивні компоненти з додатковими механізмами контролю артеріального тиску у пацієнтів з есенціальною гіпертензією: амлодипін належить до класу антагоністів кальцію, а валсартан – до класу антагоністів ангіотензину **II**. Комбінація цих інгредієнтів проявляє адитивний антигіпертензивний ефект, знижуючи артеріальний тиск більшою мірою, ніж кожен із компонентів окремо. Показання. Есенціальна гіпертензія у пацієнтів, артеріальний тиск яких не регулюється за допомогою монотерапії амлодипіном або валсартаном. Протипоказання. Підвищена чутливість до активної субстанції, похідних дигідропіридину або до будь- якого з компонентів препарату. Тяжкі порушення функції печінки, біліарний цироз печінки або холестаз. Тяжкі порушення функції нирок (швидкість клубочкової фільтрації (ШКФ) < 30 мл/хв/1,73 м2). Протипоказано пацієнтам, які перебувають на діалізі. Протипоказане одночасне застосування антагоністів рецептора ангіотензину (АРА), включаючи валсартан, або інгібіторів ангіотензинперетворювального ферменту (АПФ) з аліскіреном пацієнтам із цукровим діабетом або порушенням функції нирок (швидкість клубочкової фільтрації (ШКФ) < 60 мл/хв/1,73 м2). Вагітні або жінки, які планують завагітніти (див. розділ «Застосування у період вагітності або годування груддю»). Тяжка гіпотензія. Шок (включаючи кардіогенний шок). Обструкція вивідного тракту лівого шлуночка (наприклад, гіпертрофічна обструктивна кардіоміопатія і стеноз аорти тяжкого ступеня). Гемодинамічно нестабільна серцева недостатність після гострого інфаркту міокарда. Побічні реакції. Назофарингіт, грип, гіпокаліємія, головний біль, набряки, набряк м'яких тканин, набряк обличчя, периферичний набряк, підвищена втомлюваність, почервоніння обличчя, припливи, астенія, гіперемія, блювання, сонливість, запаморочення, відчуття серцебиття, абдомінальний біль, нудота, припухлість циколотки (розділ скорочено, для детальної інформації див. інструкцію для медичного застосування). Категорія відпуску. За рецептом. Виробник. ТОВ «Фарма Старт».
1. Trenkwalder P., Schaetzl R., Borbas E et al. Combination of amlodipine 10 mg and Valsartan 160 mg lowers blood pressure in patients with hypertension not controlled by an ACE inhibitor CCB combination // Blood Press. 2008. № 2. P. 13-21.
2. А.А. Бова Место антагонистов рецепторов ангиотензина **II** в клинической практике Медицинские новости. – 2009. – №6. – С. 11-15. Dzau V, Arch Intern Med 153 (1993). **3.** Biollaz J, et al. J Cardiovasc Pharmacol. 1982;4(6):966-972.

UA-DIFO-IMI-082019-005

ТОВ «Асіно-Україна» | Україна | 03124 | м. Київ | бульвар В. Гавела, 8 |
тел.: +38 (044) 281-23-33 | www.acino.ua

acino

Я.М. Лутай, А.Н. Пархоменко, О.И. Иркин, А.А. Степура, М.Ю. Соколов, Е.Б. Ершова, С.П. Кушнир,
ННЦ «Институт кардиологии имени академика Н.Д. Стражеско» НАМН Украины, г. Киев

Тромбоз коронарных артерий у пациента с миокардитом

В большинстве случаев в основе острого коронарного синдрома (ОКС) лежат развитие и прогрессирование коронарного атеросклероза с последующим повреждением атеросклеротической бляшки и тромбообразованием. В то же время, по нашим данным, у молодых пациентов до 45 лет с ОКС с элевацией сегмента ST диагноз инфаркта миокарда (ИМ) устанавливается только в 80% случаев, из них у 20% не выявляют гемодинамически значимых ОКС с элевацией сегмента ST стенозов коронарных артерий при проведении коронаровентрикулографии (КВГ) [1]. Таким образом, молодые больные ОКС зачастую требуют проведения целого ряда дополнительных исследований для подтверждения окончательного диагноза. Именно такой случай развития коронарного тромбоза на фоне хронического диффузного миокардита (диагностированого ретроспективно) мы хотим представить вашему вниманию.

КЛИНИЧЕСКИЙ СЛУЧАЙ

Пациент, 35 лет, строитель, доставлен каретой скорой помощи по переводу из стационара по месту жительства с жалобами на интенсивные боли в грудной клетке, слабость, чувство нехватки воздуха через четыре часа от развития заболевания. Боли в грудной клетке возникли впервые в жизни. Сахарный диабет и артериальная гипертензия ранее не диагностировались, уровень холестерина не знает. В семейном анамнезе у ближайших родственников не отмечено случаев раннего развития атеросклероза, а также острого ИМ или инсульта. Пациент курит более одной пачки сигарет в день, регулярно употребляет алкоголь, в процессе профессиональной деятельности контактирует с лакокрасочными материалами.

На догоспитальном этапе снята электрокардиограмма (ЭКГ), выставлен диагноз ОКС с элевацией сегмента ST в области задней и боковой стенок левого желудочка (ЛЖ). Пациент доставлен в наш ННЦ «Институт кардиологии имени академика Н.Д. Стражеско НАМН Украины» г. Киева (далее – Институт кардиологии) для проведения реперфузионной терапии. Первая ЭКГ больного (на этапе кареты скорой медицинской помощи) представлена на рисунке 1.

Уровень артериального давления (АД) на этапах догоспитальной помощи находился в пределах 90-100 мм рт. ст. систолическое и 60-65 мм рт. ст. диастолическое. На ЭКГ отмечалась атриовентрикулярная (АВ) блокада 2-й (периодически 3-й) степени с замедлением частоты сердечных сокращений (ЧСС) до 45-48 уд./мин. При этом сатурация кислорода при дыхании воздухом по данным пульсоксиметрии (SPO_2) снижалась до 86-88%. До поступления в стационар пациент получил 180 мг тикагрелора и 300 мг аспирина перорально, 80 мг

Рис. 1. ЭКГ пациента догоспитально: ритм синусовый, ЧСС – 46 уд./мин, АВ-блокада 2-й степени Мобитц-2, элевация сегмента ST до 5-7 мм в II, III, aVF, от 3 до 5 мм V_3-V_6, дискордантная депрессия сегмента ST до 5 мм в I, aVL, V_2; стрелками указаны зубцы P

эноксапарина – нефракционного гепарина (НФГ) подкожно. Для купирования болевого синдрома вводили морфин, использовали внутривенное введение (в/в) нитропрепаратов. После развития АВ-блокады для стабилизации гемодинамики применяли атропин, дофамин и дексаметазон. Проводили оксигенотерапию.

В рекомендациях Европейского общества кардиологов (ESC) четко прописана логистика оказания первой помощи пациентам с элевацией сегмента ST [2]. За точку отсчета – «нулевое» время – выбран момент первого медицинского контакта. Именно тогда включается секундомер медицинского этапа оказания помощи, а соблюдение рекомендуемых временных интервалов характеризует качество оказания медицинских услуг. Под «первым медицинским контактом» (ПМК) следует понимать момент, когда больного впервые осмотрел врач, парамедик, медсестра или другой обученный персонал, который может снять и интерпретировать ЭКГ и оказать неотложную помощь (например, дефибрилляция). ПМК может произойти как догоспитально, так и после приезда пациента в больницу (например, в приемном покое).

В соответствии с рекомендациями, ЭКГ у больного с болью в грудной клетке должна быть записана и проанализирована в течение первых 10 минут от ПМК. В дальнейшем пациент с уже подтвержденным диагнозом ИМ с элевацией сегмента ST (STEMI) должен быть направлен в реперфузионный центр для проведения первичного чрескожного коронарного вмешательства (ЧКВ). При этом время от постановки диагноза до открытия коронарной аретрии не должно превышать 60 мин, если пациент сразу обратился в реперфузионный центр, или 90 мин, если ПМК был вне специализированного медучреждения (большинство пациентов). Максимальное время между постановкой диагноза STEMI и первичным ЧКВ не должно превышать 120 мин. Если это условие не может быть выполнено независимо от причин, следует немедленно (в пределах 10 мин от постановки диагноза) начать фибринолитическую терапию (при отсутствии противопоказаний).

В нашем случае использование дополнительного звена (районная больница) в цепи оказания догоспитальной помощи данному больному не позволило соблюсти необходимые временные интервалы по доставке, и госпитализация в реперфузионный центр была проведена только через 2 часа 28 минут (148 мин) после регистрации первой ЭКГ. При этом тромболитическая терапия на догоспитальном этапе пациенту не проводилась. Несмотря на существенную задержку времени на этапах госпитализации, состояние пациента при поступлении было гемодинамически стабильным. Сохранялись жалобы на боли загрудинного характера, выраженную слабость. Уровень АД

составлял 125/80 мм рт. ст. (без введения прессорных аминов); ЧСС – 105 уд./мин; SPO_2 (без ингаляции кислорода) – 98%. Дополнительных тонов и шумов при аускультации сердца не было. В легких влажные хрипы не выслушивались (острая левожелудочковая недостаточность [ОЛЖН] по Killip I). ЭКГ на момент поступления в стационар представлена на рисунке 2.

Предварительный диагноз: ОКС со стойкой элевацией сегмента ST. Пациент помещен под мониторное наблюдение. Согласно рекомендациям, оксигенотерапия при ОКС должна проводиться только в случае значимой гипоксемии (SaO_2 <90%, PaO_2 <60 мм рт. ст.). Данные нескольких исследований свидетельствуют о том, что гипероксия может оказывать дополнительное повреждающее действие на миокард у лиц с неосложненным ИМ [3-5]. Поэтому рутинное назначение кислорода больным ОКС с сатурацией SaO_2 ≥90% по данным пульсоксиметрии не рекомендовано. Таким образом, оксигенотерапия в стационаре не проводилась.

Уже на догоспитальном этапе пациенту была назначена двойная антитромбоцитарная терапия – даны нагрузочные дозы тикагрелора (180 мг) и аспирина (300 мг). Именно тикагрелор или прасугрель в дополнении к аспирину рассматриваются в настоящее время как препараты выбора у пациентов со STEMI, которым планируется проведение ЧКВ [2, 6-8]. В соответствии с рекомендациями, антикоагулянтная терапия показана всем больным во время проведения первичного ЧКВ, причем приоритетным является использование нефракционированного гепарина (*класс I, уровень C*), эноксапарина (*класс IIa, уровень A*) или бивалирудина (*класс IIa, уровень A*) [2]. Нашему пациенту не назначали антикоагулянты при поступлении в отделение неотложной кардиологии, так как он получил эноксапарин догоспитально.

При поступлении в стационар пациент также применял 40 мг пантопразола для профилактики желудочно-кишечных кровотечений на фоне тройной антитромботической терапии и 80 мг аторвастатина. Назначение статинов в ранние сроки ОКС рекомендовано, полагаясь на быструю реализацию их плеотропных эффектов (антитромбоцитарный, противовоспалительный, нормализация функции эндотелия и др.), а также основываясь на данных по предупреждению контраст-индуцированной нефропатии [2, 9]. Результаты наших исследований подтверждают целесообразность такого подхода и свидетельствуют о лучшем восстановлении микроциркуляции после первичной ЧКВ и предупреждении развития синдрома no-reflow на фоне раннего назначения статинов в высоких дозах [10].

Пациент поступил в отделение неотложной кардиологии, минуя приемный покой. Задачами отделений неотложной кардиологии перед проведением первичной ЧКВ являются

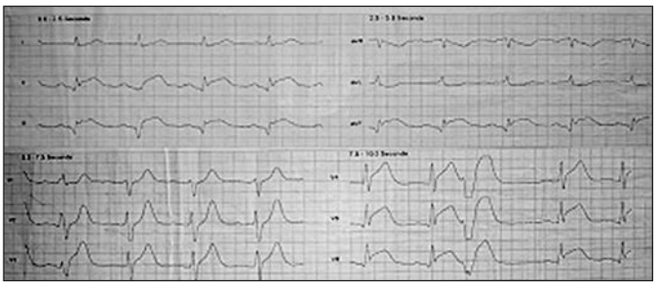

Рис. 2. ЭКГ пациента при поступлении: ритм синусовый, ЧСС – 110 уд./мин, желудочковая экстраситолическая аритмия, элевация сегмента ST до 5 мм в II, III, aVF, V_3-V_6, дискордантная депрессия сегмента ST до 1-2 мм в I, aVL, V_2, формирование патологического зубца Q в отведениях II, III, aVF

подтверждение диагноза ОКС, более четкое уточнение сроков от начала заболевания; исключение других, угрожающих жизни состояний (тромбоэмболия легочной артерерии, расслаивающая аневризма аорты, острая сердечная недостаточность и др.), которые могут сопровождаться болями в грудной клетке; стабилизация параметров центральной гемодинамики (по возможности); оценка и коррекция терапии, проведенной на догоспитальном этапе.

Мы не являемся сторонниками положения рекомендаций ESC относительно того, что пациенты с ОКС с элевацией сегмента ST должны напрямую поступать в катетеризационную лабораторию, однако, безусловно, согласны, что задержка времени на этом этапе должна быть минимальной. Большую помощь в решении поставленных задач на данном этапе оказывает эхокардиография (ЭхоКГ). Этот метод обследования должен выполнять дежурный персонал, желательно в месте первичного осмотра пациента. Зачастую достаточно проведения фокусного ЭхоКГ-исследования, нацеленного на выяснение причин неотложного состояния с качественной оценкой сократимости, что занимает в среднем до 2-4 мин времени.

В рассмотренном случае уже при поступлении пациента были выявлены существенная дилатация полости и снижение сократительной способности ЛЖ, которые не могли развиться в течение нескольких часов от начала симптоматики заболевания. Эти данные указывали на наличие у больного предшествующей (до развития ОКС) патологии сердца, которая в свою очередь не имела активных клинических проявлений. Об этом же свидетельствовало отсутствие клинических признаков ОЛЖН на фоне существенного снижения фракции выброса (ФВ) ЛЖ. Обращали на себя внимание умеренная гипертрофия миокарда ЛЖ и повышение интенсивности сигнала (гиперэхогенность) межжелудочковой перегородки (МЖП). Данные ЭхоКГ при поступлении представлены на рисунке 3.

Задержка времени на этапе отделения неотложной кардиологии составила 16 мин, после чего пациент был направлен в катетеризационную лабораторию. При проведении КВГ (рис. 4) выявлен тромбоз в передней межжелудочковой ветви (ПМЖВ) левой (ЛКА) и правой коронарной артерии (ПКА) в проксимальных сегментах. Обе артерии были частично проходимы, при этом хвостовая часть тромба как в ЛКА, так и в ПКА распространялась до их дистальных отделов. На ангиограмме отсутствовали четкие признаки атеросклеротического поражения, что свидетельство о необходимости поиска альтернативных механизмов тромбообразования.

Второй по частоте причиной коронарного тромбоза является спонтанная диссекция коронарной артерии (СДКА), которая более распространена именно у пациентов молодого возраста без четких признаков атеросклероза и привычных факторов риска. Однако СДКА значительно чаще наблюдается у женщин [11]. Раннее выявление СДКА очень важно с практической точки зрения, так как подходы к ведению таких пациентов имеют ряд существенных отличий. По данным клиники Майо, лица со СДКА имеют более высокую частоту осложнений при проведении ЧКВ, даже в случае исходно сохраненного коронарного кровотока. Из 189 пациентов с СДКА и нормальным или почти нормальным коронарным кровотоком при ангиографии процедура ЧКВ была неуспешной практически в половине случаев, а у 13% впоследствии потребовалась экстренная операция по шунтированию коронарной артерии. Поэтому зачастую при открытой коронарной артерии этих больных специалисты клиники рекомендуют вести медикаментозно [12].

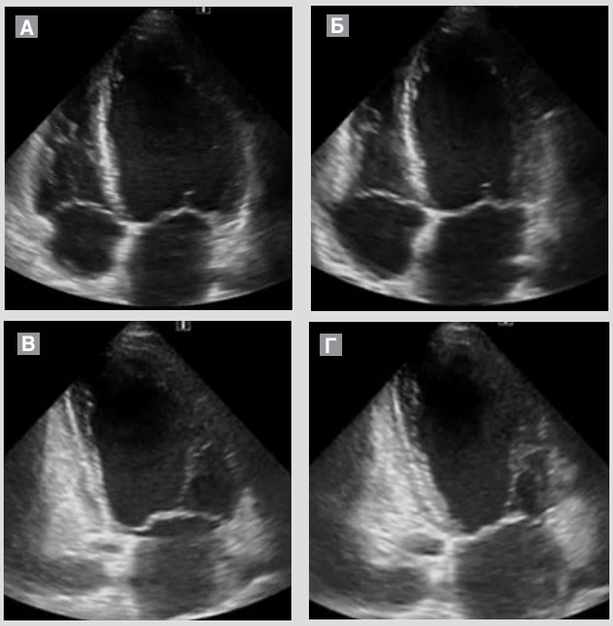

Показатель	Значение
КДО, мл	**219,2**
КДР, см	**6,43**
ФВ, %	**33,4**
ЛП, см	**4,1**
МЖП, см	**1,2**
Е/е’	**6,7**
Акинезия верхушки, МЖП, задней стенки, апикальных отделов боковой и передней стенок ЛЖ. МЖП утолщена, содержит гиперэхогенные включения. Митральная регургитация 2+. Трикуспидальная регургитация 2+, градиент давления обратного тока – 35 мм рт. ст. Жидкость в полости перикарда не определяется	

Рис. 3. Данные ЭхоКГ при поступлении: А – апикальная 4-камерная позиция в диастолу; Б – апикальная 4-камерная позиция в систолу; В – апикальная 2-камерная позиция в диастолу; Г – апикальная 2-камерная позиция в систолу

Примечания: КДО – конечный диастоличный объем; КДР – конечный диастоличный размер; ЛП – левое предсердие.

Существует и альтернативная точка зрения, поддерживающая ургентную реваскуляризацию миокарда у таких пациентов [13]. В то же время четкие признаки СДКА в виде эндотелиального лоскута или образования ложного канала в коронарной артерии у нашего больного отсутствовали. В литературе описаны случаи спазма коронарной артерии, ассоциированного с острой алкогольной интоксикацией, который на фоне протромботического состояния и повреждения эндотелия, связанных с курением сигарет, приводил к развитию коронарного тромбоза и последующего острого ИМ [14]. Подобные тромбозы описаны также на фоне проведения химиотерапии и других интоксикаций [15].

В нашем случае развитию ОКС предшествовала острая алкогольная интоксикация, а также работа с лакокрасочными материалами в закрытом помещении, а из анамнеза известно, что пациент курит более 1 пачки сигарет в день в течение длительного времени. Данные ЭхоКГ при поступлении свидетельствовали в пользу предшествовавшего заболевания миокарда, которое могло иметь воспалительную природу и способствовать нарушению функции эндотелия и развитию вазоспазма. На основании данных КВГ, с учетом изложенных выше рассуждений, было принято решение о проведении ургентной реваскуляризации миокарда.

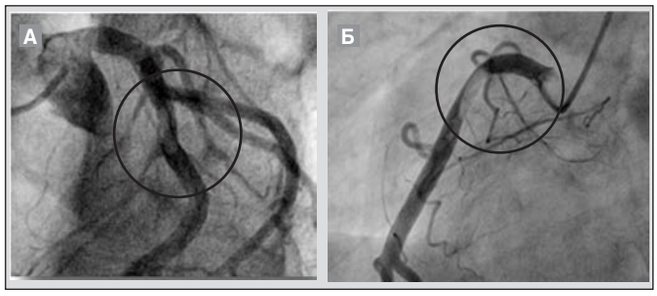

Рис. 4. Данные КВГ: А – ЛКА, тромб (дефект наполнения) в проксимальном сегменте ПМЖВ, хвост тромба распространяется до дистальных отделов; Б – ПКА, тромбоз проксимального сегмента

Поскольку на ЭКГ наблюдались преимущественно изменения в области задней стенки ЛЖ, вначале была выполнена попытка реканализации ПКА. После введения проволоки в ПКА отмечено образование дополнительного тромба на конце катетера (рис. 5А), который развился несмотря на активную гепаринизацию (80 мг эноксапарина догоспитально и 10 тыс. Ед НФГ внутриартериально) и примененную на догоспитальном этапе антитромбоцитарную терапию (аспирин и тикагрелор). Это свидетельствовало о выраженной свертывающей готовности у пациента. В дальнейшем была отмечена тромботическая окклюзия коронарной артерии (рис. 5Б). К терапии добавили блокатор IIb/IIIa-рецепторов тромбоцитов эптифибатид (внутрикоронарное болюсное введение и последующая внутривенная инфузия). Реканализация ПКА стала возможной только после многократных тромбосакций и баллонных ангиопластик на фоне продолжающейся инфузии блокаторов гликопротеиновых рецепторов тромбоцитов. Промежуточные этапы и конечный результат процедуры представлены на рис. 5А-Д. Те же этапы были проведены и при реканализации ПМЖВ ЛКА. Конечный результат процедуры приведен на рис. 5Е.

После реваскуляризации пациент в гемодинамически стабильном состоянии вернулся в отделение неотложной кардиологии для дальнейшего лечения. Помещен под мониторное наблюдение. Признаки ОЛЖН на уровне Killip II (единичные влажные хрипы в нижних отделах легких), SPO_2 – 96%. Больному продлена двойная антитромбоцитарная терапия (тикагрелор + аспирин), назначены эноксапарин (лечебные дозы в связи

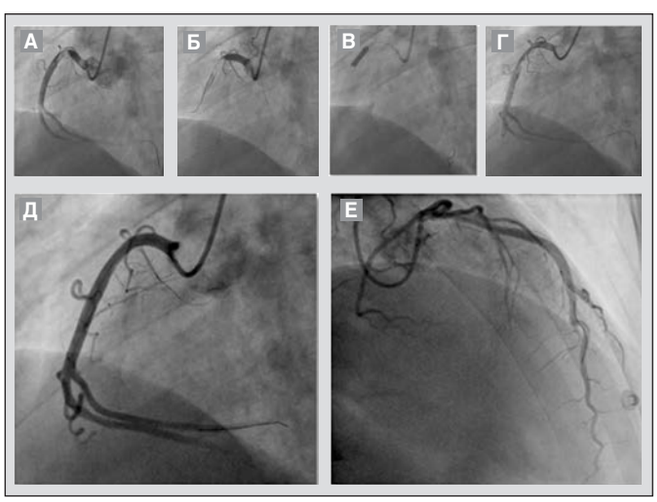

Рис. 5. Этапы реваскуляризации: А – тромбообразование на конце катетера при попытке катетеризации ПКА; Б – тромботическая окклюзия ПКА при прохождении проволоки; В – баллонная ангиопластика ПКА; Г – предварительный этап реканализации после серии баллонных ангиопластик и тромбосакций; Д – окончательный результат по реканализации ПКА; Е – реканализация ЛКА

с высоким тромботическим риском и отсутствием стентирования), пантопразол, аторвастатин, тестирующие дозы β-блокаторов, ингибиторов ангиотензинпревращающего фермента, эплеренона. Результаты лабораторных анализов крови при поступлении в стационар представлены на рисунке 6. Обращает на себя внимание, что при относительно раннем поступлении в стационар (около четырех часов от развития болевого синдрома) уровень креатинфосфокиназы (КФК) и миокардиальной (МВ) фракции КФК при поступлении в стационар был более чем в пять раз выше верхней границы нормы. Вероятно, это обусловлено остаточной проходимостью коронарных артерий и большой зоной ишемии (некроза) миокарда. У пациента не наблюдалось признаков дислипидемии, уровень глюкозы был повышен только исходно и в последующем нормализовался. Динамика уровня КФК и общего количества лейкоцитов в течение госпитального периода отражены на рисунке 6.

На фоне проводимой терапии боли ангинозного характера не рецидивировали, жалоб не было. На вторые сутки течение заболевания осложнилось развитием пароксизма фибрилляции предсердий (ФП), который купировали внутривенным введением амиодарона. Еще несколько кратковременных пароксизмов были зафиксированы при мониторном наблюдении за пациентом. В связи с этим (оценка по CHA_2DS_2-Vasc 2 балла – сосудистая патология и сердечная недостаточность) пациенту рекомендована длительная антикоагулянтная терапия. Однако с учетом высокого тромботического риска до седьмых суток была продолжена тройная антитромботическая терапия, включавшая тикагрелор, аспирин и эноксапарин в лечебных дозах (1 мг/кг каждые 12 часов). С восьмых суток пациента перевели на прием клопидогреля (начиная с нагрузочной дозы 600 мг через 24 часа после последней таблетки тикагрелора и затем 75 мг/сут) и ривароксабана 15 мг/сут (начат через 12 часов после последней инъекции эноксапарина), при этом аспирин был отменен.

После стабилизации состояния проводили дальнейший поиск возможных причин исходной дилатации ЛЖ. В качестве наиболее вероятной причины таких изменений рассматривался перенесенный ранее миокардит на фоне хронической интоксикации. Поэтому на следующем этапе диагностического поиска пациенту была проведена магнитно-резонансная томография (кардиоМРТ) сердца с контрастированием для выявления выраженности, характера, локализации и давности повреждений миокарда (рис. 7).

По данным кардиоМРТ, на третьи сутки после госпитализации было выявлено сочетанное поражение миокарда: диффузный миокардит с участками воспалительной инфильтрации и сегментарным некрозом и постишемический некроз в бассейне ПКА с участками микроваскулярной обструкции (МВО). О наличии миокардита свидетельствовал характер распределения контрастного вещества, накопление которого проходило не только по ишемическому типу от эндокарда к эпикарду, но и выявлялись очаги интрамиокардиальной и субэпикардиальной локализации. Расположение этих очагов также не соответствовало только бассейнам кровоснабжения ПКА и ПМЖВ ЛКА, тромбоз которых был обнаружен при ангиографии. МВО в участках воспалительной инфильтрации отсутствовала. Подтверждены выраженная систолическая дисфункция и дилатация ЛЖ. Конечно-диастолический объем ЛЖ по данным кардиоМРТ составил 212 мл, ФВ – 24,7%. Таким образом, у пациента были обнаружены признаки предшествующего развитию ОКС хронического миокардита (возможно, токсического), который привел к дилатации и частично дисфункции ЛЖ, отмеченных при первом ЭхоКГ-исследовании.

Однако в чем же причина коронарного тромбоза? Чтобы ответить на этот вопрос, пациенту на девятые сутки от момента поступления в стационар проведена повторная ангиография с использованием оптической когерентной томографии (ОКТ) (рис. 8).

По данным исследования, у пациента не было выявлено даже начальных признаков коронарного атеросклероза (в том числе эксцентрических атеросклеротических бляшек) на всем протяжении сосуда. Не отмечалось признаков, характерных для спонтанной диссекции коронарной артерии в виде отслойки эндотелия, образования ложного канала или внутрисосудистой гематомы. Отсутствовали также признаки (инфильтрация, гранулемы), характерные для воспалительного поражения, на доступных для обследования участках ПКА. При более тщательном анализе полученных результатов отмечены участки диссекции эндотелия в месте предшествующего тромбообразования, что, однако, могло быть следствием проведенного коронарного вмешательства (серия коронарных ангиопластик).

Параллельно с проведением инструментальных исследований сердца и коронарных сосудов был выполнен лабораторный поиск возможных причин коронарного тромбоза. Иммунологические маркеры аутоиммунных заболеваний (Ro/SS-A52, La/SS-B, CENP-B, Scl-70, dsDNA, Jo-1, MPO, PR3, AMA m2, LC1, LKM1, PM/Scl 100, SRP 54, SP 100, gp 210, Ku, Sm, U1-snRNP), которые могли бы стать причиной миокардита и коронарного васкулита,

Результаты лабораторных анализов крови при поступлении в стационар

Показатели	Целевые уровни	При поступлении
Креатитин, ммоль/л	62-133	108
СКФ, мл/мин/1,73 м^2	>90	95
КФК, Ед/л	<180	951
КФК, фракция МВ, Ед/л	<24	120
Глюкоза, ммоль/л	3,9-6,1	9,7
ХС, ммоль/л	3,6-5,2	5,2
ХС ЛПНП, ммоль/л	<3,0	3,1
ТГ, ммоль/л	<1,7	0,46
Гемоглобин, г/дл	120-140	150
Лейкоциты, 10^9/л	4,3-10,8	17,2
Тромбоциты, 10^9/л	150-400	213

Примечания: СКФ – скорость клубочковой фильтрации, ХС – холестерин, ЛПНП – липопротеины низкой плотности, ТГ – тиреоглобулин.

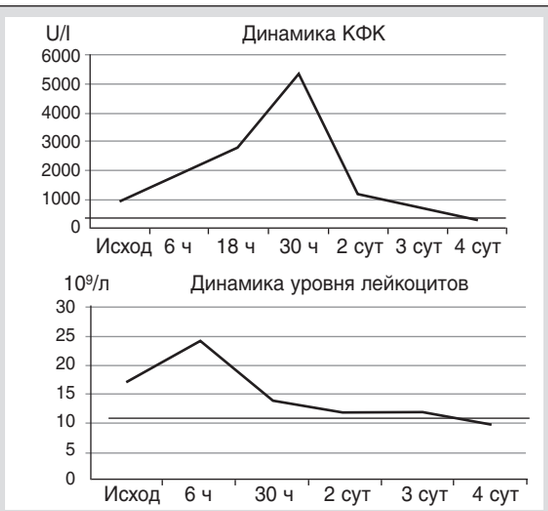

Рис. 6. Результаты лабораторных анализов крови при поступлении в стационар и в динамике наблюдения

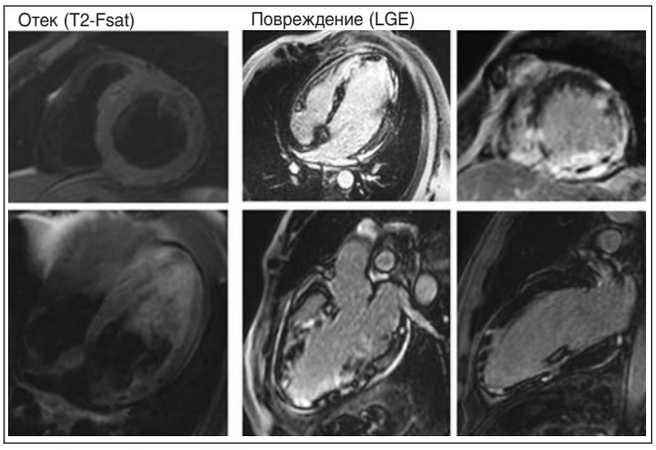

Рис. 7. КардиоМРТ с контрастированием – сочетанное поражение миокарда: диффузный миокардит с участками воспалительной инфильтрации и сегментарным некрозом и постишемический некроз в бассейне ПКА с участками МВО

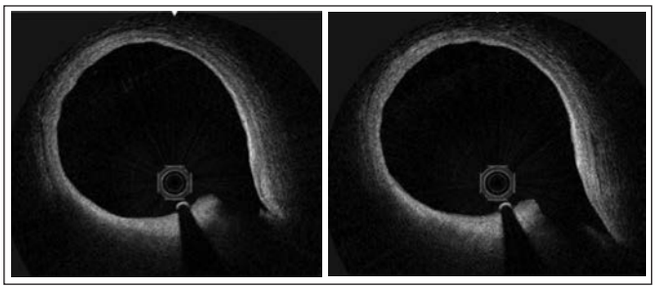

Рис. 8. ОКТ ПКА (9-е сутки заболевания) – признаки коронарного атеросклероза отсутствуют на всем протяжении, нет внутрисосудистых гематом; диссекция эндотелия (минимальная) в месте тромбообразования и последующей ангиопластики

у пациента не выявлены. По данным генетического тестирования, ряд наиболее частых мутаций генов, ответственных за синтез белков, которые участвуют в процессах тромбооразования (фактор 2 протромбин 20210 G>A, фактор 5 Leiden 1691 G>A, фактор 5 R24070 A>G, фактор 55279 A>G, MTHFR677 C>T, MTHFR1298 A>C), не подтвержден. К сожалению, проведение других тестов, выявляющих наличие тромбофилии (дефицит антитромбина 3, протеинов C, S, наличие антифосфолипидных антител, гипергомоцистеинемия и др.) было технически невыполнимо.

Пациент настоял на выписке из Института кардиологии на 13-й день от момента госпитализации и был направлен под наблюдение кардиолога по месту жительства. При выписке состояние пациента стабильное. Боли ангинозного характера не отмечает, одышка на уровне второго функционального класса (ФК) по классификации Нью-Йоркской ассоциации сердца (NYHA), отеков нет. ЭКГ при выписке представлена на рисунке 9. По данным ЭхоКГ, конечно-диастолический объем – 224 мл, ФВ – 36%.

Диагноз при выписке. ИБС: острый Q-ИМ задней стенки ЛЖ с вовлечением передне-боковых отделов. АВ-блокада II ст. по типу Мобитц-2. Хронический диффузный миокардит неуточненной этиологии. Желудочковая экстрасистолическая аритмия (Lown III-IV). Персистирующая форма ФП. CHA_2DS_2-VASc – 2 балла. Сердечная недостаточность IIA со сниженной ФВ ЛЖ (ФВ-36%), II ФК по NYHA.

При выписке пациенту продолжен прием 75 мг/сут клопидогреля в комбинации с 15 мг/сут ривароксабана, карведилола, рамиприла, эплеренона с постепенной титрацией дозировок

Рис. 9. ЭКГ при выписке из стационара: ритм синусовый, правильный, ЧСС – 56 уд./мин, патологический зубец Q в II, III, aVF; глубокие негативные зубцы T в отведениях V_3-V_6

до максимально переносимых. Несмотря на отсутствие атеросклеротического поражения коронарных артерий и выраженной дислипидемии, при выписке было продолжено использование аторвастатина по 20 мг/сут, полагаясь на плеотропные (антитромботический, нормализация функции эндотелия, противовоспалительный) эффекты статинов. Пациенту даны рекомендации по диете, настоятельный совет отказаться от курения и алкоголя, найти работу без контакта с лакокрасочными материалами.

ВЫВОДЫ

В данном клиническом случае у пациента с ОКС был использован ряд самых современных инструментальных и лабораторных методов диагностики, которые, однако, не помогли полностью ответить на все поставленные вопросы. Мы столкнулись со случаем развития острого коронарного тромбоза у пациента с хроническим диффузным миокардитом. Вероятно, предпосылками для возникновения заболевания были дисфункция эндотелия и протромботическое состояние на фоне курения, хронической интоксикации и воспалительного процесса в миокарде, а непосредственной причиной тромбоза стала острая алкогольная интоксикация. Нарушение микроциркуляции в связи с отеком миокарда на фоне воспалительного процесса также способствовало развитию тромбоза. Однако мы четко не знаем механизм тромбообразования у данного больного. Был ли он связан с вазоспазмом или нет? Почему образование тромба отмечалось именно в ПКА и ПМЖВ ЛКА и не развилось в огибающих ветвях ЛКА, а также других сосудистых бассейнах? Мы продолжаем наблюдать за этим больным и постараемся продолжить его обследование.

ЛИТЕРАТУРА

1. Пархоменко О.М., Лутай Я.М., Іркін О.І., Білий Д.О., Степура А.О., Кушнір С.П., Скаржевський О.А., Шумаков О.В. Клініко-анамнестична характеристика та перебіг госпітального періоду захворювання у хворих молодого віку з гострим коронарним синдромом з елевацією сегмента ST // Український кардіологічний журнал. – 2018. – № 4. – С. 31-39.
2. Ibanez B., James S., Agewall S. et al. 2017 ESC guidelines for the management of acute myocardial infarction in patients presenting with ST-segment elevation: the Task Force for the management of acute myocardial infarction in patients presenting with ST-segment elevation of the European Society of Cardiology // European Heart Journal. – 2018. – 39. – P. 119-177.
3. Stub D., Smith K., Bernard S. et al. Air versus oxygen in STsegment-elevation myocardial infarction // Circulation. – 2015. –131 (24). – P. 2143-2150.
4. Cabello J.B., Burls A., Emparanza J.I. et al. Oxygen therapy for acute myocardial infarction // Cochrane Database Syst Rev. – 2013. – 8: CD007160.
5. Hofmann R., James S.K., Svensson L. et al. Determination of the role of oxygen in suspected acute myocardial infarction trial // Am Heart J. – 2014. – 167 (3). – P. 322-328.
6. Wallentin L., Becker R.C., Budaj A. et al. Ticagrelor versus clopidogrel in patients with acute coronary syndromes // N Engl J Med. – 2009. – 361. – P. 1045-1057.

Полный список литературы находится в редакции.

С.Н. Кожухов, Н.В. Довганич, О.Е. Базыка, Е.А. Ярынкина, Е.С. Старшова,
ННЦ «Институт кардиологии имени академика Н.Д. Стражеско» НАМН Украины, г. Киев

Клинический случай тромбоэмболии легочной артерии в кардиоонкологической практике: акцент на ведение пациентов с онкоассоциированными венозными тромбоэмболиями

Венозная тромбоэмболия (ВТЭ) является частым осложнением у онкологических больных. ВТЭ – независимый негативный фактор прогноза, который повышает вероятность летального исхода у таких пациентов и считается второй по значимости причиной смерти у госпитализированных больных раком. Риск ВТЭ у лиц с онкозаболеваниями, перенесших оперативное вмешательство, в 3-5 раз выше, чем у таковых без рака. Профилактика развития ВТЭ – один из важных шагов для увеличения выживаемости данных пациентов [2].

В последнее время произошел существенный прогресс в развитии кардиоонкологии, в том числе и в Украине, и вопросам тромбозов у онкологических пациентов уделяется большое внимание [12]. Согласно статистике, артериальные тромбозы встречаются у 1% таких больных, а ВТЭ диагностируются более чем в 20% случаев. Ведение онкологических пациентов с ВТЭ имеет свои особенности, а антикоагулянтная терапия (АКТ) является основой лечения. В статье на примере клинического случая рассматриваются современные подходы к диагностике, лечению и профилактике онкоассоциированных ВТЭ.

КЛИНИЧЕСКИЙ СЛУЧАЙ

Пациент П., 62 года, в течение последних 12 лет диагностирована ишемическая болезнь сердца (ИБС), 10 лет назад перенес острый инфаркт миокарда (ИМ), спустя два года выполнена операция аортокоронарного шунтирования (АКШ). Больной придерживался рекомендаций по диете, физической активности и медикаментозному лечению. С момента хирургического вмешательства состояние было стабильным, симптомы стенокардии отсутствовали, вел активный образ жизни.

В течение последнего месяца начал ощущать дискомфорт в желудке, чувство тяжести, вздутия, а также ощущение быстрого переполнения после приема пищи. Прошел полное обследование у гастроэнтеролога, согласно которому был подтвержден диагноз – рак желудка.

В плановом порядке пациент был госпитализирован в онкологическую клинику для проведения операции. На момент поступления состояние было стабильным. Лабораторные показатели – общий и биохимический анализ крови – были в пределах граничных значений. Перед хирургическим вмешательством с целью профилактики ВТЭ пациенту однократно был назначен эноксапарин в дозе 40 мг подкожно.

Операция прошла без осложнений, клинически значимой кровопотери не было. Рекомендован строгий постельный режим. В связи с риском послеоперационного кровотечения, хирург принял решение продолжить профилактику ВТЭ на четвертые сутки после вмешательства. Был назначен эноксапарин в дозе 40 мг подкожно ежедневно.

На седьмые сутки у пациента повысилась температура тела до 38 °С, была заподозрена пневмония, в связи с чем назначена рентгенография органов грудной клетки. Во время перемещения больного с каталки на рентген-стол состояние резко ухудшилось – появились жалобы на сердцебиение, дискомфорт в области сердца и за грудиной, выраженную одышку. По данным рентгенологического исследования пневмония не подтвердилась, другой патологии не выявлено.

Пациента в ургентном порядке перевели в отделение реанимации. Объективно: артериальное давление (АД) – 105/68 мм рт. ст., частота сердечных сокращений (ЧСС) – 119 уд./мин. Деятельность сердца ритмичная, дополнительных тонов, шумов нет. Отмечается акцент II тона на легочной артерии. В легких дыхание жесткое, влажные хрипы не выслушиваются. Сатурация кислорода, измеренная методом пульсоксиметрии, составила 92%. На электрокардиограмме (ЭКГ) – синусовая тахикардия (рис. 1).

Состояние больного расценено как средней степени тяжести, был помещен под мониторное наблюдение. Первоначально проводили дифференциальную диагностику острого коронарного синдрома (ОКС), поскольку у пациента в анамнезе ИБС и перенесенный ИМ, однако наличие боли в грудной клетке и одышки требовало исключения и тромбоэмболии легочной артерии (ТЭЛА).

Врачом-реаниматологом принято решение провести мультиспиральную компьютерную томографию (мсКТ) органов грудной полости, однако диагностическая процедура была проведена без контрастирования (рис. 2). Несмотря на это, по данным мсКТ выявлены признаки двусторонней тромбинфарктной пневмонии, и по косвенным признакам был заподозрен диагноз ТЭЛА. Следует отметить, что согласно рекомендациям именно мсКТ с контрастированием является стандартом диагностики ТЭЛА [11, 17].

На консультацию был приглашен кардиолог, по рекомендациям которого срочно выполнили забор образцов крови для лабораторных анализов – биохимических, общеклинических, биомаркеров – тропонина Т и Д-димера.

Рис. 1. ЭКГ пациента на момент ухудшения состояния

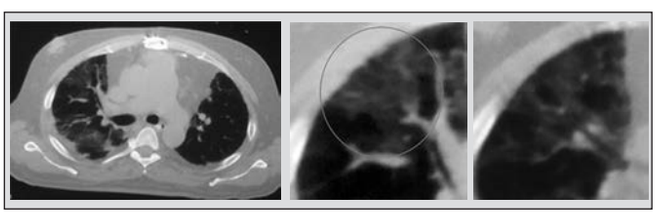

Рис. 2. Результаты мсКТ

Возможности проведения ультразвукового исследования сердца и компрессионной ультразвуковой дуплексной сонографии вен нижних конечностей не было. Пациенту была назначена АКТ, а именно эноксапарин из расчета 1 мг/кг массы тела дважды в день.

Вскоре были получены необходимые результаты анализов: тропонин Т в пределах граничных значений, Д-димер – 2650 нг/мл. Скорость клубочковой фильтрации (СКФ) составила 78 мл/мин/1,73 м^2, тромбоциты и уровень гемоглобина в пределах нормы.

В соответствии с современной классификацией, учитывая клиническую картину заболевания, а именно нормальные параметры центральной гемодинамики, оценку по индексу тяжести эмболии легочной артерии (PESI, показывает риск смерти в течение 30 дней в зависимости от суммарного количества баллов) – 132 балла, V класс, очень высокий риск, а также данные инструментальных (мсКТ) и лабораторных (уровень тропонина Т не повышен, уровень Д-димера повышен) методов исследования, у пациента была диагностирована ТЭЛА промежуточно-низкого риска [1, 11].

Применение системного тромболизиса у этой категории пациентов не рекомендовано, а основой лечения считается АКТ [1, 11]. Препаратами выбора в данном случае являются низкомолекулярные гепарины (НМГ) в лечебных дозах.

Тромболитическая терапия (ТЛТ) показана только пациентам с ТЭЛА промежуточно-высокого риска. По мнению ряда экспертов, в таких случаях должна быть предпринята выжидательная тактика, поскольку ТЛТ не влияет на риск смерти, а вероятность осложнений может увеличиваться [11]. Проведение ТЛТ показано только тем больным, у которых на фоне инициальной АКТ не отмечается клиническая стабилизация состояния или продолжается прогрессирование симптоматики заболевания.

Диагностический поиск необходимо проводить по алгоритму, предложенному в рекомендациях по ведению пациентов с ТЭЛА Ассоциации кардиологов Украины и Ассоциации по неотложной кардиологии (рис. 3, 4) [1].

Такие пациенты должны быть немедленно госпитализированы в отделения реанимации / неотложной терапии с возможностью постоянного мониторного наблюдения за параметрами центральной гемодинамики. Кроме того, им показана парентеральная АКТ. Больным высокого риска (с нарушениями гемодинамики в виде шока или стойкой артериальной гипотензии) необходимо провести первичную реперфузию. Пациентам с промежуточно-высоким риском, как было указано выше, показана ТЛТ (при отсутствии противопоказаний).

Исходя из данного клинического случая, мы решили задать ряд практических вопросов и ответить на них, основываясь на наличии доказательной базы.

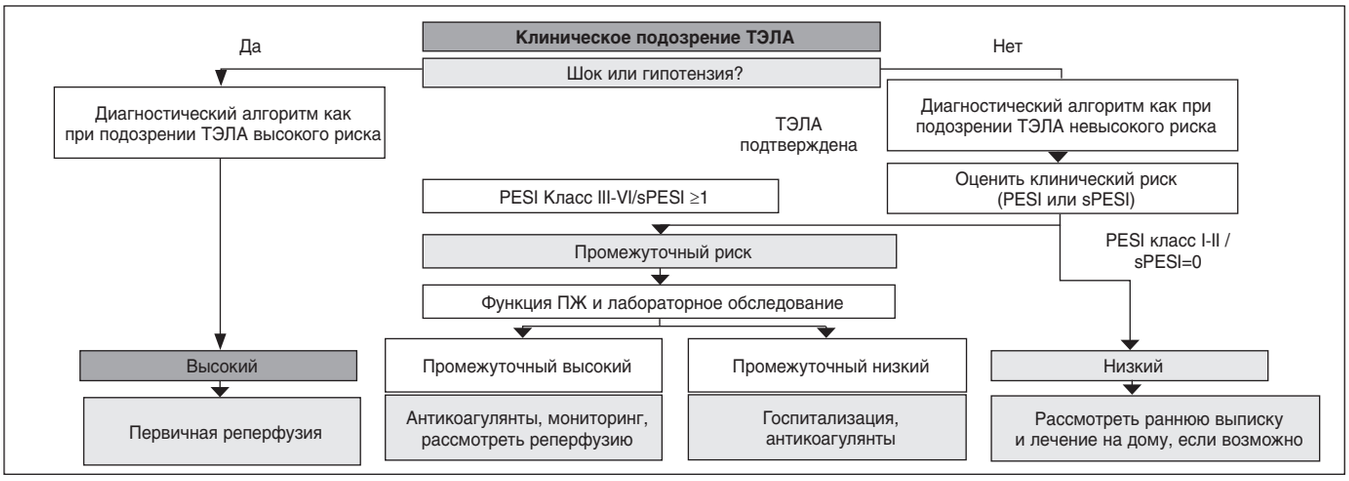

Рис. 3. Диагностический алгоритм при клиническом подозрении ТЭЛА

Примечания: sPESI – упрощенный индекс тяжести эмболии легочной артерии, ПЖ – правый желудочек.

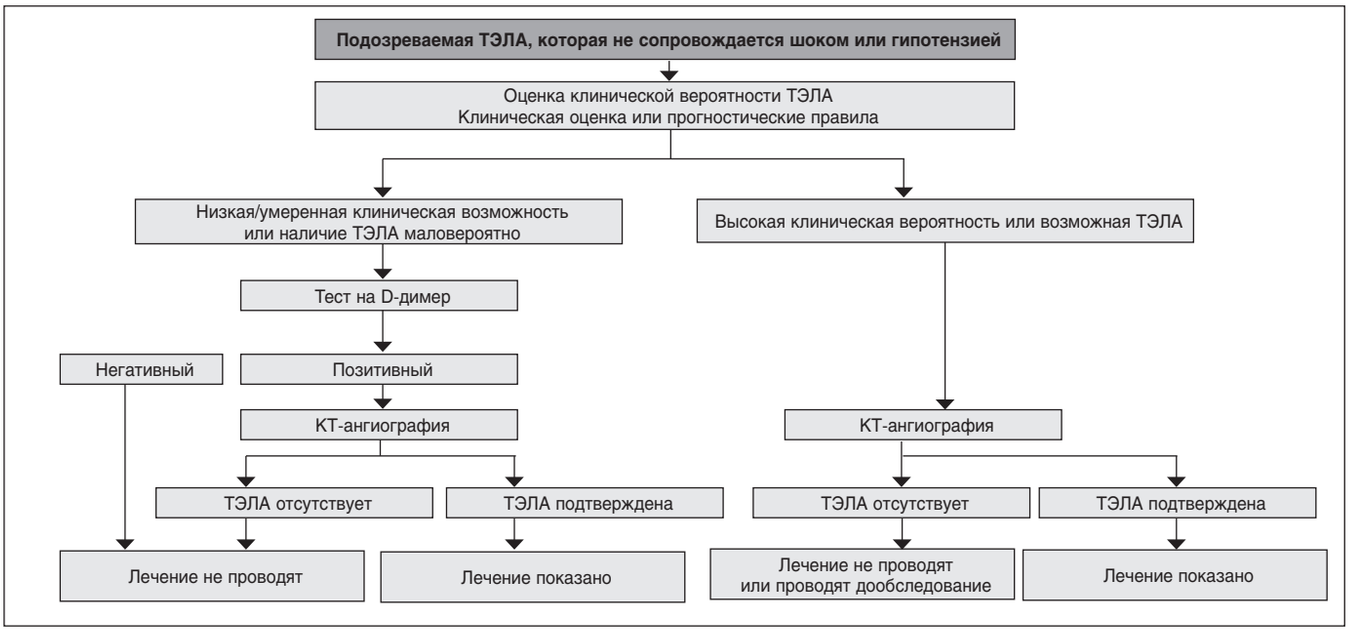

Рис. 4. Алгоритм диагностического поиска ТЭЛА у пациентов без шока и гипотензии

Какие дополнительные исследования необходимо было провести перед оперативным вмешательством?

1. Всем пациентам с активным раком, подвергающимся серьезному хирургическому вмешательству, перед операцией показано проведение компрессионной ультразвуковой дуплексной сонографии вен нижних конечностей.

2. В случае длительной послеоперационной иммобилизации (более трех суток) необходимо повторить компрессионную ультразвуковую дуплексную сонографию вен нижних конечностей перед активизацией больного, даже при проведении профилактики АКТ.

Должны ли госпитализированные онкологические больные получать антикоагулянты для профилактики ВТЭ?

1. Госпитализированные пациенты с активным злокачественным новообразованием и острым медицинским заболеванием или с ограниченной подвижностью (иммобилизацией) должны получать медикаментозную тромбопрофилактику при отсутствии кровотечений или противопоказаний к АКТ (табл. 1).

2. У госпитализированных пациентов с активной злокачественной опухолью без дополнительных факторов риска (ФР) должна быть рассмотрена фармакологическая тромбопрофилактика при отсутствии кровотечений или противопоказаний к АКТ.

3. Больным, госпитализированным для незначительных процедур или коротких инфузий химиотерапии, либо же перенесшим трансплантацию стволовых клеток / костного мозга, АКТ не показана.

Должны ли пациенты со злокачественным новообразованием, подвергающиеся оперативному вмешательству, получать периоперационную профилактику ВТЭ?

1. У всех пациентов со злокачественным заболеванием, подвергающихся серьезному хирургическому вмешательству, особенно при длительных и травматичных абдоминальных, торакальных, онкоурологических, онкоортопедических операциях, должна быть рассмотрена АКТ с нефракционированным гепарином (НФГ) или НМГ, если они не противопоказаны из-за активного кровотечения или высокого риска кровотечения (табл. 1).

Табл. 1. Антикоагулянтная терапия у госпитализированных и хирургических больных

Терапия	Дозы
Профилактика	
Госпитализированные больные[1]	
НФГ	5000 МЕ каждые 8 ч[2]
Дальтепарин	5000 МЕ/сут
Эноксапарин	40 мг/сут
Фондапаринукс	2,5 мг/сут
Хирургические пациенты[1, 3]	
НФГ	5000 МЕ за 2-4 чперед операцией и каждые 8 ч после или 5000 МЕ за 10-12 ч перед операцией и 5000 МЕ/сут после[2]
Дальтепарин	2500 МЕ за 2-4 ч перед операцией и 5000 МЕ/сут после или 5000 МЕ за 10-12 ч перед операцией и 5000 МЕ/сут после
Эноксапарин	20 мг за 2-4 ч перед операцией и 40 мг/сут после либо 40 мг за 10-12 ч перед операцией и 40 мг/сут после
Фондапаринукс	2,5 мг ежедневно 1 раз в день перед оперативным лечением и через 6-8 ч после

Примечания:[1] Пациенты, находящиеся в стационаре на весь период пребывания в нем до выписки; для хирургических больных профилактику следует продолжить до 7-10 дней. Длительная профилактика до 4 недель должна быть продолжена у пациентов высокого риска; [2] НФГ по 5000 МЕ каждые 12 ч также может использоваться, но эта схема менее эффективна; [3] при планировании проводниковой анестезии профилактическая доза НМГ 1 раз в день не должна быть введена позже, чем за 10-12 ч перед инструментальными процедурами, включая эпидуральный катетер; после хирургического вмешательства первую дозу НМГ необходимо ввести через 6-8 ч после операции; после удаления катетера первая доза НМГ должна быть введена не ранее чем через 2 ч.

2. Профилактика должна начинаться до проведения вмешательства.

3. Механические методы могут быть добавлены к фармакологической тромбопрофилактике, но их не следует использовать в качестве монотерапии для профилактики ВТЭ, если медикаментозные методы не противопоказаны из-за активного кровотечения или связанного с ними высокого риска.

4. Комбинированный режим фармакологической и механической профилактики может улучшить эффективность лечения, особенно у пациентов с высоким риском.

5. Фармакологическая тромбопрофилактика у больных, перенесших серьезную операцию по поводу рака, должна продолжаться в течение не менее 7-10 дней. Расширенную профилактику НМГ на срок до четырех недель после операции следует рассматривать для пациентов после серьезных абдоминальных или тазовых операций по поводу рака, которые имеют признаки высокого риска, такие как ограниченная подвижность, ожирение, ВТЭ в анамнезе или при наличии дополнительных ФР.

6. При низком риске ВТЭ и небольших по объему онкохирургических вмешательствах, сопровождающихся ранней активацией пациентов в день операции или в первые сутки после нее – достаточно их ранней активации.

ПРОТИВОПОКАЗАНИЯ К ФАРМАКОЛОГИЧЕСКОЙ ПРОФИЛАКТИКЕ ВТЭ

Абсолютные противопоказания:

• если АКТ уже применяется, то есть в настоящее время пациент получает АКТ – НФГ, НМГ, новые оральные антикоагулянты (НОАК) или варфарин с показателем международного нормализованного отношения в терапевтическом диапазоне, данапароид, бивалирудин, фондапаринукс;

• активное большое кровотечение (например, переливание ≥2 единиц крови или кровезаменителей в течение последних 24 ч);

• недавнее клинически значимое кровотечение (в течение последних 48 ч);

• тромбоцитопения (тромбоциты $<50x10^9$/л);

• наследственные или приобретенные нарушения свертываемости крови (например, гемофилия);

Если есть абсолютное противопоказание к фармакологической профилактике, необходимо рассмотреть механическую, пока абсолютное противопоказание не будет решено.

Относительные противопоказания:

• оперативные процедуры с высоким риском кровотечения: например, хирургия головы и шеи, нейрохирургия (или хирургия глаза) в течение последних двух недель;

• недавние желудочно-кишечные или мочеполовые кровотечения;

• недавнее кровотечение из сосудов центральной нервной системы (ЦНС);

• внутричерепное или спинальное поражение, которое, по мнению нейрохирурга, подвержено высокому риску кровотечения;

• неконтролируемая систолическая гипертензия (показатели ≥230/120 мм рт. ст.);

• состояния, связанные с высоким риском клинически значимого кровотечения: активная язвенная болезнь, тяжелые заболевания печени или острая печеночная недостаточность;

• другие состояния со значительным риском кровотечения.

При наличии относительных противопоказаний необходимо в каждом случае индивидуально сопоставлять риск и пользу фармакологической профилактики ВТЭ.

Какой наилучший метод лечения больных раком с установленной ВТЭ для профилактики рецидивов?

1. НМГ предпочтительнее НФГ в первые 5-10 дней антикоагуляции для пациента с раком и недавно диагностированной

ВТЭ, у которого нет тяжелой почечной недостаточности (клиренс креатинина <30 мл/мин).

2. Для длительной антикоагуляции НМГ в течение по крайней мере шести месяцев предпочтительнее из-за лучшей эффективности по сравнению с антагонистами витамина К (АВК). Последние являются приемлемой альтернативой для долгосрочной терапии, если НМГ недоступны.

3. Лечение НМГ или АВК после первых шести месяцев может быть пролонгировано для отдельных больных активным раком в случае метастазирования или у пациентов, получающих химиотерапию.

4. Установка кава-фильтра показана только пациентам с противопоказаниями к АКТ. Кава-фильтры могут рассматриваться как дополнение к АКТ у лиц с прогрессированием тромбоза (рецидивирующая ВТЭ) несмотря на оптимальную терапию НМГ.

5. Для больных с первичными злокачественными новообразованиями ЦНС АКТ рекомендуется при установленном диагнозе ВТЭ. Необходим тщательный мониторинг в динамике для ограничения риска геморрагических осложнений.

Должны ли пациенты с раком получать АКТ в отсутствие установленного диагноза ВТЭ для улучшения выживаемости?

1. АКТ не рекомендуется всем пациентам с раком для улучшения выживаемости без установленного диагноза ВТЭ.

2. В определенных случаях у лиц с раком и высоким риском ВТЭ обосновано назначение АКТ с учетом индивидуально риска, связанного с особенностями опухолевого процесса, вида специфического лечения или ФР.

Что известно о прогнозировании риска и осведомленности о ВТЭ среди больных раком?

1. Пациенты с раком должны быть стратифицированы на предмет риска ВТЭ перед началом химиотерапии и периодически (возможно каждые 3-6 месяцев) после ее окончания. Отдельные ФР, включая биомаркеры и локализацию рака, не позволяют достоверно идентифицировать больных с высоким риском ВТЭ.

2. Необходимо обучать пациентов относительно ВТЭ, особенно в условиях, которые повышают риск, таких как серьезные хирургические вмешательства, госпитализация и при получении системной противоопухолевой терапии.

КРАТКОЕ ОБСУЖДЕНИЕ

В данном случае пациенту с онкологическим заболеванием планировалось хирургическое вмешательство по резекции желудка. В обязательном порядке ему показана предоперационная и постоперационная профилактика ВТЭ даже несмотря на наличие кардиальных и других ФР. И если предоперационная была выполнена правильно, то послеоперационную профилактику ВТЭ начали необоснованно поздно. У больного отсутствовал повышенный риск постоперационного кровотечения.

Тип лечения рака также влияет на риск ВТЭ: в первую очередь хирургические вмешательства. Среди пациентов, перенесших операции, связанные с раком, частота проксимального тромбоза глубоких вен (ТГВ) составляет 10-20%, клинически выраженной ТЕЛА – 4-10%, летальных исходов – 0,2-5% [4, 8].

При сочетании онкологического процесса и ВТЭ вероятность смерти резко увеличивается (рис. 5). Тем более, что пациент имел очень высокий риск смерти на протяжении ближайших 30 дней: PESI – 132 балла, V класс.

Следует отметить, что необходимость профилактики ВТЭ у госпитализированных онкологических больных можно определить также на основе оценки индивидуального риска. Для этого эксперты разработали несколько шкал, одна из которых представлена в таблице 2 [6, 7, 9].

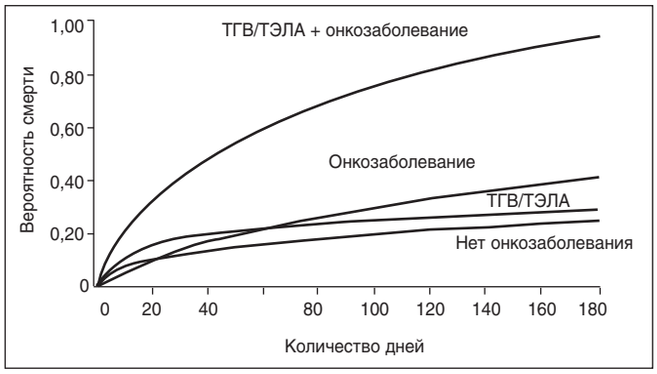

Рис. 5. Вероятность смерти при сочетании онкозаболевания и ТЭЛА

Во всех шкалах по оценке риска ВТЭ наличие онкологического заболевания имеет максимальную значимость в баллах. У нашего пациента сумма балов – 6, поэтому присутствует абсолютная целесообразность профилактики ВТЭ с помощью АКТ [5].

Также частота развития ТГВ и ТЭЛА зависит от локализации онкопроцесса. Если среди всех локализаций частота данных осложнений составляет 7,6%, то у лиц с раком желудка достигает 20%. Это еще раз подчеркивает высокий риск ВТЭ у данного больного.

Особого внимания требуют пациенты с повышенным риском кровотечения, а именно те, которые находятся в критическом состоянии и/или подверглись хирургическим вмешательствам с риском кровотечения, или другие случаи, связанные с высоким риском кровотечения. Необходимо тщательно отслеживать признаки кровотечения и, если необходимо, проводить коррекцию дозы АКТ по усмотрению лечащего врача.

Для лиц с повышенным риском кровотечения стандартная профилактическая доза НФГ может рассматриваться как вариант вместо НМГ в связи с лучшей управляемостью.

Риск кровотечения взвешивается вместе с оценкой риска ВТЭ. Он может возрасти за счет хирургического вмешательства, лекарственных взаимодействий или индивидуальных факторов, присущих пациенту. ФР кровотечений у онкологических больных – наличие массивного опухолевого процесса с распадом тканей, опухоли, локализованные в области шеи, головы, а также обильно васкуляризированные опухоли. Опасность представляют и многочисленные эрозии, расширенный объем онкологических операций с формированием обширных раневых поверхностей с массой пересеченных и коагулированных или перевязанных сосудов, а также вероятность развития постгеморрагической коагулопатии. Поэтому при обширных онкологических операциях необходимость снижения риска ВТЭ следует соотносить с возможным развитием геморрагических осложнений.

Табл. 2. Индивидуальная оценка риска ВТЭ у госпитализированных больных

Фактор риска	Число баллов
Активный опухолевый процесс	3
ВТЭ в анамнезе	3
Гиперкоагуляция (фактор V Лейден, волчаночный антикоагулянт или антитела к кардиолипину)	3
Крупная операция (длительностью >60 мин)	2
Необходимость соблюдения постельного режима, не связанного с операцией	1
Возраст >70 лет	1
Продолжение применения гормональной заместительной терапии или пероральных контрацептивов	1
Ожирение (индекс массы тела >29 кг/м^2)	1

Примечание: Доказана польза профилактики у больных с суммой баллов ≥4.

Кроме того, важно учитывать, что на фоне гепаринотерапии возможно развитие гепарин-индуцированной тромбоцитопении – осложнения, характеризующегося частотой возникновения ВТЭ до 50% со смертностью до 30%. Распространенность гепарин-индуцированной тромбоцитопении составляет примерно 3% на фоне лечения НФГ, 1% – при применении НМГ.

В настоящее время нет общепринятой шкалы для определения вероятности кровотечений у пациентов с ВТЭ. Однако есть две альтернативные шкалы, которые позволяют выделить больных высокого геморрагического риска на фоне длительной АКТ. Так, RIETE определяет риск развития фатальных, VTE-BLEED – больших кровотечений [10, 15]. ФР, среди которых активное злокачественное новообразование, анемия, кровотечение в анамнезе, возраст и почечная дисфункция, являются общими в обеих клинических шкалах. У данного пациента ФР кровотечения не было.

В рекомендациях Европейского общества кардиологов (ESC) по ведению пациентов с ТЭЛА к числу независимых ФР кровотечений на фоне АКТ отнесены возраст пациента >75 лет, перенесенные кровотечения, ишемический или геморрагический инсульт в анамнезе, сопутствующие хронические заболевания, в том числе печени или почек, плохой контроль АКТ и сопутствующий прием антитромбоцитарных препаратов [11].

В рассмотренном клиническом случае у пациента сложно определить, возникла ли ТЭЛА в силу неадекватной постоперационной тромбопрофилактики или же она онкоассоциированная. На наш взгляд, учитывая потенциальную тромбогенность любой опухоли, необходимо считать ее онкоассоциированной и в соответствии с этим использовать тактику лечения ВТЭ, применяемую к онкологическим больным.

Дополнительно следует акцентировать внимание на том, что перед оперативным вмешательством необходимо было выполнить компрессионную ультрасонографию вен нижних конечностей, сократить сроки иммобилизации, использовать механическую тромбопрофилактику ВТЭ.

Таким образом, у пациентов с ВТЭ, возникшей на фоне активного онкозаболевания, при отсутствии противопоказаний рекомендовано лечение НМГ продолжительностью до шести месяцев.

Вопрос продолжительности лечения АКТ очень важен и не до конца изучен. Минимальный срок назначения АКТ составляет три месяца (табл. 3), хотя в большинстве случаев вопрос о прекращении терапии решается индивидуально [2, 4, 14]. При активном онкологическом процессе АКТ может быть продолжена неопределенно долго или до излечения от рака, но с учетом риска кровотечения и состояния пациента, а риск геморрагических осложнений у лиц с онкологическими заболеваниями всегда высок [5, 15].

Табл. 3. Рекомендации по длительности лечения ВТЭ, ассоциированных со злокачественными опухолями

Общество/ассоциация	Длительность лечения ТГВ НМГ	Длительность лечения ТЭЛА НМГ
Британский комитет стандартов гематологии (BCSH)[1]	Минимум 6 месяцев	
Европейское общество медицинской онкологии (ESMO)[2]	Минимум 6 месяцев	
Американсоке общество клинической онкологии (ASCO)[3]	Минимум 6 месяцев	
Американская коллегия врачей-специалистов по заболеваниям грудной клетки (ACCP)[4]	Минимум 3-6 месяцев	

Примечания: [1] Keeling et al., 2011; [2] Mandala et al., 2011; [3] Lyman et al., 2015; [4] Guylatt et al., 2012.

Относительно использования АВК и НОАК, если у пациентов с ВТЭ без злокачественного новообразования НОАК имеют преимущество по сравнению с АВК и НМГ, противоположность – ВТЭ на фоне злокачественного новообразования – НМГ предпочтительнее АВК или НОАК по крайней мере в течение первых трех месяцев. У лиц с ВТЭ на фоне злокачественного новообразования, которые не лечатся НМГ, преимущества не имеют ни НОАК, ни АВК [3, 16].

НОАК не назначают больным с высоким риском кровотечений, включая таковых с раком желудка/кишечника; вероятностью кровотечений из верхних отделов ЖКТ, мочевого пузыря; активной дуоденальной язвой, гастритом, эзофагитом или колитом.

Среди всех НОАК минимальная доказательная база существует для эдоксабана и ривароксабана. Данные препараты могут быть назначены пациентам с низким риском кровотечений и при отсутствии лекарственного взаимодействия со специфической химиотерапией.

ПРАКТИЧЕСКИЕ ВЫВОДЫ

Особенности профилактики ВТЭ у пациентов со злокачественными новообразованиями

1. С целью профилактики ВТЭ после оперативных вмешательств у онкологических больных показано назначение НМГ один раз в сутки или НФГ трижды сутки. Фармакологическая профилактика должна быть начата за 12-24 часа до операции и продолжена в течение по крайней мере 7-10 дней.

2. Рекомендовано использование максимальных профилактических доз НМГ с целью профилактики ВТЭ в послеоперационный период у онкологических пациентов.

3. Онкологическим больным с высоким риском ВТЭ и низким риском кровотечения может быть рекомендовано продление профилактических мероприятий (до четырех недель) после обширных хирургических вмешательств.

4. Использование НМГ для профилактики ВТЭ у пациентов, которым была выполнена лапароскопическая операция, аналогично таковому при операциях, сопровождающихся лапаротомией.

5. Механический способ профилактики ВТЭ не рекомендован в качестве монотерапии кроме ситуаций, когда фармакологическая профилактика противопоказана.

Лечение ВТЭ у пациентов со злокачественными новообразованиями

1. У лиц с ВТЭ, возникшем на фоне активного онкозаболевания, при отсутствии противопоказаний рекомендовано лечение НМГ продолжительностью до шести месяцев. При активном онкологическом процессе АКТ терапия может быть продолжена неопределенно долго или до излечения от рака, но с учетом риска кровотечения и состояния пациента.

2. АВК (чаще варфарин) и НОАК могут быть использованы как альтернатива НМГ, если лечение НМГ по каким-то причинам невозможно.

3. Имплантация кава-фильтра рекомендована лишь при наличии строгих противопоказаний к АКТ.

4. Пациентов с бессимптомными ВТЭ следует лечить так же, как и таковых с симптомами ВТЭ.

5. Онкологическим больным с рецидивом ВТЭ, получающим АВК или НОАК, при отсутствии противопоказаний следует назначить НМГ.

6. Онкологическим пациентам с рецидивом ВТЭ, возникшим на терапии НМГ, необходимо увеличить дозу на 25%. Если доза НМГ была меньше рекомендованной, стоит увеличить ее в соответствии с весом больного.

7. Имплантация кава-фильтра рекомендована только в случае абсолютных противопоказаний к проведению АКТ (активное кровотечение).

Список литературы находится в редакции.

Е.А. Коваль, Н.В. Самийлык,
Днепропетровская медицинская академия МЗ Украины

Повторный тромбоз стента: причина и особенности терапии

Рассмотрим клинический случай пациента с повторным тромбозом стента. Мужчина, 47 лет, поступил ургентно в реперфузионный центр с жалобами на выраженную сжимающую боль в области сердца, за грудиной с иррадиацией в левую руку.

Анамнез: артериальная гипертензия (АГ) в течение многих лет, не лечился.

02.02.2019, 10:00 – внезапно появилась боль за грудиной, принял валидол, капли от сердца – без эффекта. Вызвана скорая медицинская помощь, на месте снята электрокардиограмма (ЭКГ): синусовый ритм, частота сердечных сокращений (ЧСС) – 80 уд./мин. Элевация интервала ST по передней стенке левого желудочка (ЛЖ) до 5 мм (рис. 1). Больной ургентно госпитализирован для первичного чрескожного коронарного вмешательства (ЧКВ).

Объективно: состояние тяжелое. Кожные покровы бледные, отеков нет. Избыточный вес. Частота дыхания – 18 движений в минуту, Killip I. Тоны сердца глухие, АД 160/120 мм рт. ст.; ЧСС – 85 уд./мин. Тропонин I – 0,1 нг/мл (+). Коронароангиография (КАГ) и первичная ЧКВ лучевым доступом. Преобладающий тип: правый. Передняя нисходящая ветвь левой коронарной артерии (ЛКА): норма. Огибающая артерия: норма. Правая коронарная артерия: норма. Ствол ЛКА: норма. Огибающая ветвь ЛКА: норма. Коллатерали: нет. Критический стеноз передней межжелудочковой ветви (ПМЖВ) ЛКА. Проведено стентирование (стент Integrity). Дистальный кровоток TIMI III (рис. 2). Назначена стандартная терапия: ацетилсалициловая кислота, тикагрелор, эноксапарин, аторвастатин, бисопролол, рамиприл, эплеренон, пантопразол.

06.02.2019 в состоянии покоя наблюдался повторный ангинозный статус. Проведены ургентная КАГ и повторное стентирование.

КАГ: Острый тромбоз стента в ПМЖВ ЛКА (рис. 3). Реканализация ПМЖВ, получен дистальный кровоток по инфаркт-зависимой артерии. Пластика в стенте 2 осуществлена баллон-катетерами River. В данной ситуации нельзя было исключить диссекцию дистальнее стента, поэтому имплантирован стент Integrity по методике «стент в стент».

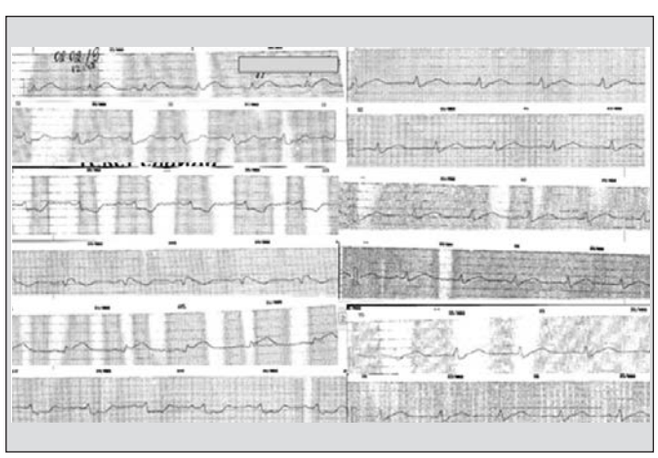

Рис. 1. ЭКГ пациента при поступлении

Контрольная КАГ: артерия проходима, дистальный кровоток TIMI II. Продолжена антитромботическая терапия в полном объеме.

08.02.2019 у пациента впервые возник пароксизм мерцательной аритмии. Купирован, более не возобновлялся.

13.02.2019 повторно возник ангинозный приступ, заподозрен повторный тромбоз стента. Вновь в срочном порядке проведена КАГ, по результатам которой установлена острая окклюзия в стенте в ПМЖВ ЛКА.

Проведено ЧКВ: реканализация ПМЖВ. Тромбэкстракция двумя аспирационными катетерами Capture. Интракоронарно введен интегрилин. Пластику в стенте реализовано баллон-катетером River.

Контрольная КАГ: артерия проходима, дистальный кровоток TIMI II (рис. 4).

Учитывая отсутствие данных о повторной мальпозиции стента, диссекции КА, эффективности современной антитромботической терапии в полном объеме и ее продлении с учетом первого тромбоза стента, перед врачами встала необходимость дифференцировать резистентность к тикагрелору или наличие иной природы тромбоза стента как проявления сопутствующего заболевания в сочетании с атеросклерозом. Для решения вопроса о наличии резистентности к антитромбоцитарным препаратам проведена серия исследований световой агрегатометрии с индуктором АДФ (конечная С – 5 мкмоль/л)

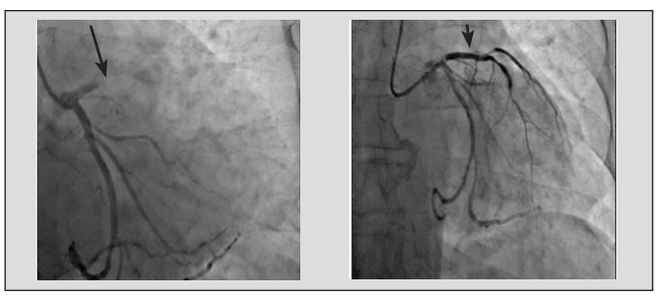

Рис. 2. Первичное ЧКВ с успешным открытием инфаркт-зависимой артерии: стрелкой указано место поражения КА

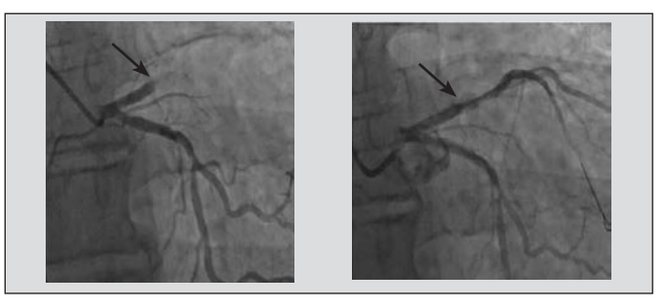

Рис. 3. Острый тромбоз стента в ПМЖВ ЛКА (указан стрелкой): справа – состояние после ангиопластики в стенте в ПМЖВ ЛКА; в просвете визуализируются тромботические массы (указаны стрелкой)

Рис. 4. Острый повторный тромбоз стента в ПМЖВ ЛКА (указан стрелкой): справа – состояние после ангиопластики в стенте в ПМЖВ ЛКА; стент проходим (указано стрелкой); тромботические массы не визуализируются

с тикагрелором по 90 мг дважды в день, клопидогрелем в нагрузочной дозе 600 мг, назначена терапия клопидогрелем в стандартной дозе 75 мг/сут. Получены следующие результаты: тикагрелор (14.02.2019) – 12,6% (N33%); клопидогрель, нагрузочная доза (15.02.2019) – 31,2%; продолжение лечения (25.02.2019): 12,3%, что доказало отсутствие резистентности и достаточный антиагрегантный эффект обоих препаратов.

Для определения сопутствующей патологии как причины тромбоза стента проведен более тщательный расспрос больного и выяснено наличие частых артралгий в анамнезе. Дополнительный анализ всех параклинических данных показал ряд их особенностей. Общий анализ крови – сохранение лейкоцитоза (12,1-12,8-9,2 Г/л с абсолютным лимфоцитозом – 32-37-32%), постоянно сниженная скорость клубочковой фильтрации (СКФ) – 30,0-30,0-38 мл/мин, повышение уровня С-реактивного белка – 96 мг/л, общих циркулирующих иммунных комплексов (0,115 ед. опт. пл.), при отсутствии специфического гуморального ответа на стрептококковую инфекцию (АСЛ-О), серонегативный ревматоидный фактор, наряду с гиперхолестеринемией (6,0 ммоль/л) и верхними значениями нормы международного нормализованного значения (МНО, 1,3) при поступлении.

Начальная ЭхоКГ (04.02.2019) выявила фракцию выброса (ФВ) – 54,91%, нормальный тип геометрии левого желудочка (ЛЖ), отсутствие расширения полостей сердца, незначительную недостаточность створок митрального (МК) и трикуспидального клапана (ТК), фиброз створок МК, аортального клапана (АК), корня аорты. Расхождение листков перикарда по задней стенке ЛЖ – 0,7 см, гидроперикард с небольшим количеством жидкости.

Последующая ЭхоКГ (14.02.2019): сохранение ФВ ЛЖ – 50,5%; аналогичная характеристика МК и ТК, гипокинезия и утоньшение всех отделов межжелудочковой перегородки (МЖП) – была 1,45, стала 1,1 см, верхушки ЛЖ. Организованный тромб в области верхушки ЛЖ.

УЗИ сосудов конечностей (15.02.2019): нижних – артерии и вены без особенностей; верхних (без локальных поверхностных признаков воспаления и экхимозов, лучевой доступ при КАГ, ЧКВ) – пристеночные слабоорганизованные тромботические массы, стенозирующие просвет правой лучевой артерии на 15-20%, глубокие и поверхностные вены проходимы.

Таким образом, развитие воспаления с лимфоцитозом, снижение функции почек, фиброз и недостаточность МК и ТК с незначительным перикардитом уже при поступлении, наличие тромбозов без локального воспаления в местах манипуляций, тромб ЛЖ на фоне гипокоагуляции на верхней границе нормы позволили заподозрить возникновение тромбофилии, наиболее вероятно, аутоиммунного генеза.

Были проведены дополнительные исследования на фоне недельной терапии глюкокортикостероидами (ГКС) по 16 мг/сут (20.02.2019): гомоцистеин – 22,98 мкмоль/л (N до 12), волчаночный антикоагулянт (ВА) – 60,5 с (N до 44 с), LA-Auto – 1,6994 (умеренный риск), антитела IgG к β_2-гликопротеиду I – 35,2 Ед/мл (умеренно позитивные), антитела к кардиолипину – 19,5 Ед/мл (слабо позитивные), позитивные антинуклеарные антитела и антитела к 2-спиральной ДНК дали основание заключить о наличии у больного **вторичного антифосфолипидного синдрома** (АФС) (тройной позитивный, высокий риск тромбозов [1]: 10-летний – 37%, годичный – 5,3%) как следствия возможной системной красной волчанки (СКВ) (поражение сердца, суставов (?), почек, признаки аутоиммунного воспаления: повышение титров антифосфолипидных антител, антинуклеарных антител, антител к 2-спиральной ДНК, лейкоцитоз с лимфоцитозом).

Даны рекомендации по продолжению комплексной антитромботической терапии: двойная терапия клопидогрелем + лечение ривароксабаном по 15 мг. Поддерживающая доза ГКС (4-8 мг/с). Статинотерапия умеренной интенсивности; на фоне месячного применения 20 мг/сут аторвастатина общий холестерин (ОХС) – 3,0 ммоль/л; липопротеины низкой плотности (ЛПНП) – 1,7 ммоль/л. В течение четырех месяцев больной жалоб не предъявляет.

Обоснование характера антитромботической терапии требует отдельных пояснений, поскольку находится вне четких рекомендаций в связи с редкостью подобных случаев. До последнего времени стандартом использования антикоагулянтов при АФС являлся варфарин, однако среди пациентов не было стентированных. В нашем случае больному уже было проведено стентирование до установления диагноза, соответственно, он нуждается в обязательном антитромбоцитарном препарате.

Основными требованиями к антитромботическому лечению являются эффективность и безопасность. Если экстраполировать указанные условия на наш случай, то по результатам недавнего многоцентрового исследования PIONEER было убедительно доказано, что двойная терапия клопидогрелем и ривароксабаном в сниженной дозе (15 мг/сут) не уступает по эффективности тройной терапии аспирин + клопидогрель + варфарин (кардиоваскулярная смерть, инфаркт миокарда или инсульт): относительный риск (ОР) 1,08; 95% доверительный интервал (ДИ) 0,69-1,68; p=0,750 [2]. Более того, такое лечение является значительно более безопасным в отношении кровотечений (TIMI большие, малые или требующие медицинского внимания): ОР 0,59; 95% ДИ 0,47-0,76; p<0,001. Последнее особенно значимо в связи с необходимостью постоянной терапии ГКС и их ульцерогенным действием.

Наш больной – ВА+, поэтому контроль МНО при терапии варфарином дополнительно затруднен. Вопрос сохранения дозы 15 мг ривароксабана, несмотря на низкий уровень СКФ, связан с необходимостью более высокого уровня антикоагуляции (поддержание МНО – 3,0-3,5 на варфарине) при наличии артериальных тромбозов аутоиммунного генеза [3]. Использование пероральных антикоагулянтов при АФС (но без отдельного рассмотрения ситуаций стентирования) широко рассмотрено в современном обзоре Cohen et al. [4]. На сегодняшний день наибольшая база данных имеется по применению ривароксабана. Закончено исследование RAPS – фаза 2/3 [5]. Так, 116 лиц с ВТЭ (АФС-антитела +/-) получали 20 мг/сут орального ривароксабана в течение 180 дней (исключены больные АФС, принимавшие варфарин, с терапевтическим МНО 2,0-3,0).

Все пациенты соответствовали международным критериям АФС, при этом тест на АФС-антитела (28% – тройные позитивные, как в нашем клиническом случае) проводили согласно национальным и международным рекомендациям. Все больные СКВ соответствовали пересмотренным критериям Американского колледжа ревматологов (ACR) и были проверены в клиниках волчанки опытными клиницистами по стандартным показателям активности и оценки повреждений, хотя результаты не были частью этого исследования. Средний период наблюдения составил 210 дней: в течение шести месяцев у больных не было ВТЭ, ривароксабан не уступал варфарину по эффективности, при этом у больных отмечалось улучшение качества жизни. Именно ривароксабан подавлял генерацию тромбина в цельной крови, а также достоверно снижал С3а-компонент комплемента, ограничивая образование терминального мембран-атакующего комплекса (SC5b-9), что ведет к ограничению активации комплемента; как известно, активация этих механизмов наблюдается при СКВ.

ВЫВОДЫ

Для данного клинического случая характерно сочетание острого коронарного синдрома и стентирования с тромбофилией, что обусловило чрезвычайно высокий тромботический риск и привело к повторным артериальным тромбозам несмотря на адекватную и эффективную антитромботическую терапию. Важной клинической особенностью считается тот факт, что наличие тромбоза стента, не связанное с погрешностями манипуляции, не является всегда прямым следствием резистентности к антитромбоцитарному препарату. Таковая должна быть подтверждена. Стандартный и действенный метод – световая агрегометрия. Кроме того, должен быть проведен расширенный поиск сопутствующих заболеваний и состояний, сопровождающихся тромбофилией. В настоящее время у таких больных с уже установленными стентами терапией выбора может быть моноантитромбоцитарная терапия (**клопидогрель**/тикагрелор) в сочетании с пероральным антикоагулянтом ривароксабаном.

ЛИТЕРАТУРА

1. Pengo V., Ruffatti A., Legnani C., Testa S., Fierro T., Marongiu F., De Micheli V., Gresele P., Tonello M., Ghirarduzzi A., Bison E., Denas G., Banzato A., Padayattil Jose S., Iliceto S. Incidence of a first thromboembolic event in asymptomatic carriers of high-risk antiphospholipid antibody profile: a multicenter prospective study // Blood. – 2011. – 118. – P. 4714-4718.
2. Gibson C.M. et al. New Engl J Med, 2016; doi: 10.1056/NEJMoa1611594.
3. Kearon C., Akl E.A., Ornelas J., Blaivas A., Jimenez D., Bouna-meaux H., Huisman M., King C.S., Morris T.A., Sood N., Stevens S.M., Vintch J.R., Wells P., Woller S.C., Moores L. Antithrombotic therapy for VTE disease: CHEST Guideline and Expert Panel Report // Chest. – 2016. – 149. – P. 315-352.
4. Cohen H., Efthymiou M., Isenberg D.A. Journal of Thrombosis and Haemostasis. – 2018. – 16 (6). – P. 102.
5. Cohen H., Hunt B.J., Efthymiou M., Arachchillage D.R., Mackie I.J., Clawson S., Sylvestre Y., Machin S.J., Bertolaccini M.L., Ruiz-Castel- lano M., Muirhead N., Dore C.J., Khamashta M., Isenberg D.A. Rivaroxaban versus warfarin to treat patients with thrombotic antiphospholipid syndrome, with or without systemic lupus erythe- matosus (RAPS): a randomised, controlled, open-label, phase 2/3, non-inferiority trial // Lancet Haematol. – 2016. – 3: e426-36.

В.К. Тащук[1], І.О. Маковійчук[2], О.В. Маліневська-Білійчук[1]
[1] Буковинський державний медичний університет, м. Чернівці
[2] Чернівецький обласний клінічний кардіологічний диспансер

Клінічний випадок венозного тромбоемболізму в реальній клінічній практиці: діагностика та терапевтична тактика

Згідно з даними літератури, частота випадків венозного тромбоемболізму (ВТЕ) продовжує зростати. Це захворювання є однією з найчастіших причин госпітальної смертності через реалізацію факторів, що сприяють тромбоутворенню, відомих як «тріада Вірхова» (рис. 1) [1, 2, 4].

Основними факторами розвитку даної патології є ураження судинної стінки (під дією фізичних, хімічних, механічних чинників), дестабілізація системи згортання крові (зокрема при вагітності, новоутвореннях, запальних захворюваннях кишечника, нефротичному синдромі, сепсисі) та порушення руху крові (за фібриляції передсердь [ФП], іммобілізації, варикозу, ожиріння) [5].

Визначення «венозний тромбоемболізм» включає венозний тромбоз різної локалізації з транспортуванням фрагментів тромбу по системі кровотоку – тромбоемболію, а саме тромбоемболію гілок легеневої артерії (ТЕЛА) [3].

На сьогодні високотехнологічні комплексні методи діагностики дозволяють визначити етіопатогенез, локалізацію та об'єм ураження тромбом, гемодинамічні показники у великому і малому колах кровообігу й своєчасно та раціонально проводити заходи лікування.

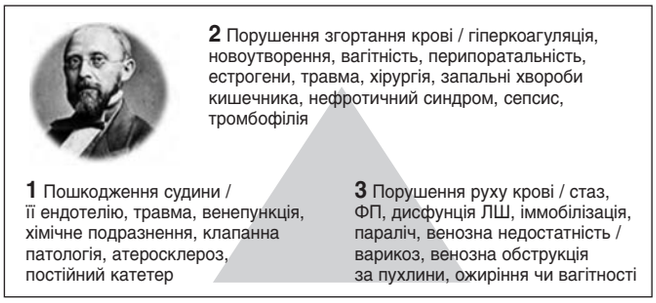

Рис. 1. Сучасний погляд на «тріаду Вірхова»
Примітки: ФП – фібриляція передсердь, ЛШ – лівий шлуночок.
Адаптовано за www.thrombosisadviser.com/thrombus-formation.

КЛІНІЧНИЙ ВИПАДОК

Пацієнт, 63 роки, поступив зі скаргами на біль голови, хиткість при ході, запаморочення, перебої в роботі серця, задуху при невеликому фізичному навантаженні, давлючий біль за грудиною, які з'являються при помірному навантаженні та зникають у спокої. Причиною госпіталізації стали часті епізоди ФП, задуха та лабільність артеріального тиску (АТ), анамнестично деколи приймав бісопролол та еналаприл. Хворий вважає, що загострення триває два тижні, маніфестація захворювання проявлялася задишкою при фізичному навантаженні, яку він ігнорував та не обстежувався.

Об'єктивно. Загальний стан важкий. Нормостенічної будови, шкірні покриви блідо-рожеві, чисті. Тони серця приглушені, екстрасистолія. АТ 120/80 мм рт. ст., частота серцевих скорочень (ЧСС) 68 уд./хв.

ЕКГ при зверненні. Помірні зміни фази реполяризації, поодинока надшлуночкова екстрасистолія (рис. 2).

При госпіталізації основним напрямом лікування визначені хронічна ішемічна хвороба серця (ІХС), аритмічний синдром (ФП) і серцева недостатність. Хворому призначено конкор, сиднофарм, верошпірон, енап, ASA, клівас, тівортин, тіотріазолін. На 4-й день лікування проявляв скарги на біль у лівій нозі та її почервоніння (рис. 3), що супроводжувались раптовою задишкою при транзиторній ФП.

Негайно проведене **ультразвукове дослідження (УЗД) нижніх кінцівок** (рис. 4) – визначено тромботичну оклюзію нижньої третини поверхневої стегнової, подколінної, верхньої третини задньої великогомілкової, медіальної суральної вен. Висновок ангіохірурга: гострий стегново-підколінний венозний тромбоз.

Виконано **ехокардіографію (ЕхоКГ)** – при збереженій фракції викиду (ФВ=56%), співвідношенні розмірів серця (кінцево-діастолічний розмір [КДР] / кінцево-систолічний ромір [КСР] 4,6/3,3 см; ліве передсердя [ЛП] 4,1 см), привертає увагу збільшення правого шлуночка (ПШ 3,0 см) і підвищення тиску в легеневій артерії (ЛА) (40 мм рт. ст.).

При **рентгенологічному дослідженні** виявлені ознаки хронічного бронхіту. Підозра на ТЕЛА дрібних гілок нижньої долі правої легені. Зміщення тіні серця вліво. Пацієнту було рекомендовано проведення ангіопульмографії.

Загальний аналіз крові. Еритроцити $5{,}8\times10^{12}$/л, Hb 170 г/л, Ht 44%, тромбоцити 198×10^{9}/л, лейкоцити $14{,}8\times10^{9}$/л, Лейкоцитарна формула: паличкоядерні – 23%, сегментоядерні – 72%, моноцити – 2%, лімфоцити – 3%, ШОЕ – 28 мм/год.

Тест на кардіоспецифічний маркер. Тропонін менший за 50 нг/мл.

Маркер тромбоутворення. D-димер 1600 нг/мл (при нормі <243 нг/мл).

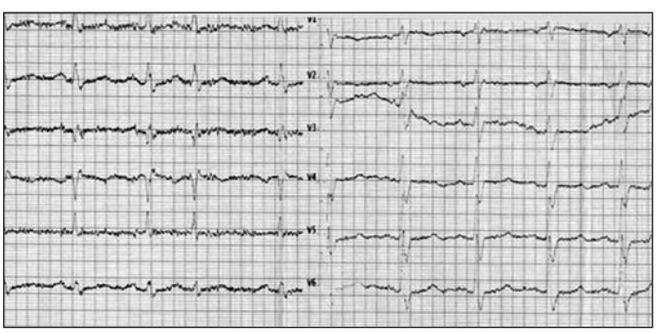

Рис. 2. ЕКГ при надходженні

Рис. 3. Клінічні зміни кінцівки

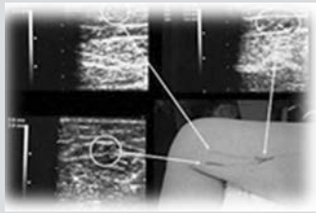

Рис. 4. УЗД нижніх кінцівок

Рис. 5. ЕхоКГ, збільшення правого шлуночка

Таблиця. Диференціація артеріального та венозного тромбозу

	Артеріальний тромбоз	Венозний тромбоз
Механізм	Типово за розриву атеросклеротичних бляшок	Типово за поєднання факторів із «тріади Вірхова»
Локалізація	Ліва камера серця, артерії	Венозні синусоїди м'язів та клапанів у венах
Захворювання	Гострий коронарний синдром, ішемічний інсульт	Глибокий венозний тромбоз, легенева емболія
Склад	Головним чином тромбоцити	В основному фібрин
Лікування	Антиагреганти (АСК, клопідогрель)	Антикоагулянти (варфарин, НОАК, гепарин, НМГ)

Примітки: НОАК – нові оральні антикоагулянти; НМГ – низькомолекулярний гепарин.

Корекція призначень на початку лікування: конкор, сиднофарм, ISDN, реніаль, енап, клівас, клексан, плавікс + ASA, лораксон, лефлоцин, нормовен, тівортин, тіотріазолін із наступною заміною на сиднофарм, енап, реніаль, клівас, нормовен, небілет, ксарелто, емлодин, трифас, силденафіл/форсаж і остаточною трансформацією:

- ривароксабан (ксарелто) – 15 мг 2 р/добу три тижні, далі 20 мг/добу;
- еплеренон (реніаль) – 25 мг/добу;
- торасемід (трифас) – 5 мг/добу;
- сиднофарм – 2 мг ½ табл. 3 р/добу;
- амлодипін (емлодин) – 2,5 мг/добу з контролем АТ;
- небілет – 5 мг ¼ табл. 1 р/добу;
- силденафіл/форсаж – 100 мг 1/5 табл. 3 р/добу або строндекс 20 мг 3 р/добу;
- продовжено L-аргінін/тіворель (оксид азоту!).

Частим ускладненням ТЕЛА є хронічна тромбоемболічна легенева гіпертензія – СТЕРН (Chronic Thromboembolic Pulmonary Hypertension), клінічними ознаками якої в розгорнутій стадії є задишка, слабкість, запаморочення, кашель, біль у ділянці серця та розширення границь серця вправо. Хірургічне лікування включає легеневу ендартеректомію або легеневу ангіопластику (за неможливості виконання першого варіанту оперативного втручання), а отже рекомендованими були силденафіл, простаноїди (епопростенол, ілопрост, трепростиніл, берапрост) – призначено ілопрост та антагоністи рецепторів ендотеліну (амбрисентан, бозентан, ситаксентан) – призначено бозентан.

Результат оптимізованого лікування. Пацієнт відмічає суттєве покращення самопочуття, стабілізацію АТ, зменшення нападів задухи, зникнення епізодів серцебиття. Визначається позитивна динаміка ЕКГ (рис. 6).

Хворому повторно проведено ЕхоКГ: після лікування відзначене суттєве зменшення ПШ (до 2,43 см) і зниження тиску в ЛА (до 30 мм рт. ст.) при КДР/КСР 5,64/3,94 см і ФВ 57% та ЛП 4,52 см.

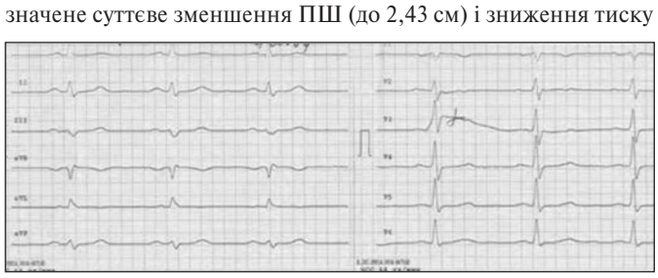

Рис. 6. ЕКГ після проведеного лікування

КОМЕНТАР

У статті описаний клінічний випадок ВТЕ, в якому висвітлюються стратегія лікування та її наслідки.

Чим цікавий випадок, враховуючи клінічний аспект?

1. Виникають складнощі у встановленні вірного діагнозу на ранніх етапах, оскільки більшість пацієнтів звертається по медичну допомогу при значному погіршенні стану та наявності виразних симптомів. Водночас, згідно з даними Міжнародного об'єднаного реєстру тромбоемболії легеневої емболії (ICOPER), постгоспітальна летальність осіб із цим захворюванням за три місяці складає 17,7%, а прижиттєвий діагноз ТЕЛА встановлено тільки у 7% пацієнтів, що передчасно померли [3, 6].

2. На рентгенограмі було запідозрено ТЕЛА дрібних гілок нижньої долі правої легені, проте даний метод не є достовірним, і лише ангіопульмографія є «золотим» стандартом діагностики.

3. Питання призначення антибіотика: левофлоксацин чи цефтріаксон? Пацієнту було призначено цефтріаксон, оскільки, як визначено у міжнародних рекомендаціях, комбінація цефалоспорину третього покоління і макроліду, принаймні, настільки ж ефективна, як монотерапія фторхінолоном із високою антипневмококовою активністю для госпіталізованих хворих із групи ризику виникнення пневмоній. Комбіновані препарати з макролідом і цефалоспорином третього покоління можуть бути кращими порівняно із фторхінолонами як лікування першої лінії для мінімізації розвитку мультирезистентних нозокоміальних грамнегативних паличок [8].

4. Доцільно звернути увагу на основні відмінності артеріального та венозного тромбозу (таблиця). Патогенез для артеріального та венозного тромбозу є різним, хоча обидва включають активацію коагуляції. Антикоагулянти використовують для профілактики і лікування широкого спектра тромбоемболічних та споріднених станів. Останніми роками були розроблені нові пероральні засоби, спрямовані на окремі ферменти каскаду коагуляції – деякі з них знаходяться на прогресивних стадіях клінічного розвитку. З огляду на наукове обґрунтування, як фактор Ха, так і тромбін є життєздатними мішенями для ефективної антикоагуляції.

Описаний клінічний випадок показує позитивну динаміку консервативного ведення пацієнта з ТЕЛА. Додавання тромболітичної терапії (актилізе) при ТЕЛА невисокого ризику (без шоку/гіпотензії) як рутинної терапії не рекомендоване (*IIIB*) на відміну від середнього ризику або гемодинамічної декомпенсації (*IIa B*). Однак, як і призначення антикоагулянтів (низькомолекулярних гепаринів), нефракціонований гепарин (НФГ) асоціюється зі зниженням повторного тромбоутворення при застосуванні у ранні терміни. Представлений пацієнт приймав ривароксабан (ксарелто) як антитромботичний препарат (в осіб із тромбозом глибоких вен або ТЕЛА без онкологічної патології) з наступним продовженням терапії силденафілом, ілопростом та бозентаном.

ПІДСУМКИ

У пацієнтів із ВТЕ при ранньому наданні повного обсягу допомоги прогноз сприятливий, адже половина рецидивів стається з-поміж груп тих, хто не отримував антикоагулянтної терапії. Тому своєчасне антикоагулянтне лікування є обов'язковим та призначається за наступними принципами:

- тривалість терапії ≥3 місяці;
- антикоагулянти (НФГ, клексан або фондапаринукс) впродовж перших 5-10 днів;
- початок лікування антагоністами вітаміну К на тлі застосування гепарину;
- альтернатива антагоністам вітаміну К після закінчення використання гепаринів – антикоагулянтна терапія одним із нових оральних антикоагулянтів, як-то апіксабан, дабігатран, ривароксабан, едоксабан;
- якщо лікування включає ривароксабан чи апіксабан – пероральну терапію одним із них можна починати одразу або через 1-2 доби після НФГ, клексану або фондапаринуксу.

ЛІТЕРАТУРА

1. Нетяженко В.З., Плєнова О.М., Гаврилюк О.П., Таранчук В.В. Тромбоемболія легеневої артерії: сучасні погляди на діагностику та лікування // Медицина неотложных состояний. – 2013. – 2. – P. 131-142.
2. Пархоменко А.Н. История исследований венозного тромбоза и эмболии. Вклад Рудольфа Вирхова // Український медичний часопис. – 2014. – № 6 (104).
3. Пархоменко О.М., Амосова К.М., Дзяк Г.В. та ін. Діагностика та лікування гострої тромбоемболії легеневої артерії // Український кардіологічний журнал. – 2016. – 2. – P. 4-51.
4. Horlander K.T., Mannino D.M., Leeper K.V. Pulmonary embolism mortality in the United States, 1979-1998: an analysis using multiple-cause mortality data // Arch Intern Med. – 2003. – 163 (14). – P. 1711-1717; doi: 10.1001/archinte.163.14.1711.
5. https://www.thrombosisadviser.com/thrombus-formation
6. Konstantinides S.V., Torbicki A., Agnelli G. et al. 2014 ESC guidelines on the diagnosis and management of acute pulmonary embolism // Eur Heart J. – 2014. – Vol. 35, № 43. – P. 3033-3069.
7. Tapson V.F. Acute Pulmonary Embolism // N Engl J Med. – 2008. – 358 (10). – P. 1037-1052; doi: 10.1056/NEJMra072753.
8. Zervos M., Mandell L.A., Vrooman P.S. et al. Comparative efficacies and tolerabilities of intravenous azithromycin plus ceftriaxone and intravenous levofloxacin with step-down oral therapy for hospitalized patients with moderate to severe community-acquired pneumonia // Treat Respir Med. – 2004. – 3 (5). – P. 329-336.

Б.И. Голобородько, Одесская городская клиническая больница № 3

Тромбоэмболические осложнения у больного с имплантацией искусственного водителя ритма

Тромбоэмболия легочной артерии (ТЭЛА) чаще всего ассоциируется с наличием тромбоза глубоких вен (ТГВ) нижних конечностей и объединяется с ним в одно понятие «венозный тромбоэмболизм» (ВТЭ). У терапевтической группы пациентов, в зависимости от наличия предрасполагающих факторов и их выраженности, существует риск возникновения ТЭЛА. Настороженность врача в отношении оценки вероятности развития ТЭЛА – первый шаг в диагностике, лечении и профилактике этого грозного состояния, которое вызывает до трети летальных исходов в стационаре [1].

Для оценки вероятности развития ВТЭ применяется балльная система шкал, согласно которым пациенты стратифицируются в группы низкого или высокого риска в зависимости от количества баллов (шкалы Padua, Improve). Также существуют методики оценки клинической вероятности ТЭЛА и риска кровотечений. Однако стоит отметить, что все имеющиеся системы дают возможность проанализировать степень развития ТЭЛА, но не установить диагноз.

По данным современных рекомендаций, ТЭЛА считается «подтвержденной», если ее вероятность достаточно высока для назначения специфической терапии, и «исключенной» – если при отсутствии специфической терапии риск развития относительно невысок [2]. Признаки и симптомы заболевания неспецифичны, поэтому при возникновении подозрений необходимо проводить тщательное обследование пациента. Наиболее часто встречающиеся симптомы массивной ТЭЛА: диспноэ – 50%, колющая боль в грудной клетке – 39%, давящая боль за грудиной – 5%, кашель – 23%, потеря сознания – 6%, кровохарканье – 8% [3, 4].

Предрасполагающие факторы сгруппированы по относительному риску развития ТЭЛА: слабый, средний и высокий [2, 5].

Слабый:

- постельный режим более трех дней;
- длительное пребывание в положении сидя (например, в самолете, машине);
- возраст (с течением времени риск повышается);
- лапароскопические операции (например, холецистэктомия);
- ожирение;
- беременность;
- варикозная болезнь;
- сахарный диабет;
- артериальная гипертензия.

Средний:

- артроскопические операции на коленном суставе;
- центральные венозные катетеры;
- химиотерапия;
- хроническая сердечная или дыхательная недостаточность (ДН);
- заместительная гормональная терапия;
- злокачественные новообразования;
- прием пероральных контрацептивов;
- инсульты с развитием параличей;
- послеродовой период;
- аутоиммунные заболевания;
- трансфузии крови;
- инфекции (особенно пневмонии, инфекции мочевыводящих путей и ВИЧ);
- воспалительные заболевания кишечника;
- экстракорпоральное оплодотворение;
- тромбоз поверхностных вен.

Сильный:

- переломы нижних конечностей (костей голени, бедренной кости);
- протезирование тазобедренных или коленных суставов;
- большие хирургические операции;
- тяжелые травмы;
- повреждение спинного мозга;
- госпитализация по поводу сердечной недостаточности (СН) или фибрилляции (трепетания) предсердий (ФП) в течение предшествующих трех месяцев;
- инфаркт миокарда (в предшествующие три месяца);
- предшествующие эпизоды ВТЭ.

Есть факторы риска, которые не учтены или не полностью прописаны как вероятные по причинно-следственной связи развития ТЭЛА.

В связи с актуальностью вопроса, в статье представлен клинический случай пациента с ТЭЛА и имплантированным электрокардиостимулятором (ЭКС), который может привлечь внимание с практической точки зрения, а также повысить настороженность врачей относительно возможной причины развития заболевания. Кроме того, данное клиническое наблюдение представляет интерес для профилактического применения антикоагулянтов после имплантации ЭКС.

КЛИНИЧЕСКИЙ СЛУЧАЙ

Пациент, 78 лет, поступил в клинику 14.02.2019 через две недели после первого обращения в поликлинику по поводу сухого кашля, одышки, субфебрильной температуры тела (37,3). Провел в больнице пять койко-дней.

В анамнезе: в 2015 г. – имплантация постоянного искусственного водителя ритма сердца (ИВР) ЭКС-522 (VVI) по поводу интермиттирующей атриовентрикулярной блокады (АВ) III степени и ФП. Выписан из стационара в удовлетворительном состоянии, проводилась антитромбоцитарная терапия, но антикоагулянты не были рекомендованы.

Ухудшение самочувствия отмечает в течение последних двух недель.

29.01.2019 с диагностической целью больному проведена рентгенография органов грудной клетки, сделано заключение о наличии двусторонней пневмонии. В связи с неэффективностью предшествующего лечения на амбулаторном этапе, пациент обращался в университетскую клинику, где была проведена коррекция проводимого лечения. Состояние не улучшалось, обратился в областную клиническую больницу, где ему отказали в госпитализации на основании «отсутствия показаний».

11.02.2019 проведена компьютерная томография (КТ) органов грудной клетки. Заключение: КТ-картина застойных явлений в малом круге кровообращения. Признаки интерстициального отека легких. Двусторонний малый гидроторакс.

12.02.2019 – ухудшение самочувствия. Лечение кордароном, аспаркамом, коргликоном, тиотриазолином, милдрокардом, рибоксином, сульфокамфокаином, спиронолактоном, фуросемидом, цефтриаксоном, эноксапарином, амброксолом, реосорбилактом и глюкозой оказалось неэффективным. Вызвал «скорую помощь» и был ургентно госпитализирован в больницу по месту жительства.

В течение двух суток на фоне проводимого лечения состояние не улучшалось.

В стационаре проведен консультативный осмотр пациента профессором, проведено ультразвуковое исследование (УЗИ) сердца, обнаружен тромб на электроде кардиостимулятора в полости правого желудочка (ПЖ) (рис. 1) установлен диагноз ТЭЛА высокого риска. SpO_2 – 54% без ингаляции кислорода, 81% – с ингаляцией кислорода.

14.02.2019 больной в ургентном порядке переведен в Одесскую городскую клиническую больницу № 3 имени профессора Л.И. Алейниковой для проведения специфического лечения. Диагноз: тромб электрода ПЖ. ТЭЛА высокого риска. Ишемическая болезнь сердца (ИБС). Диффузный кардиосклероз. Полная преходящая АВ-блокада. Имплантация ИВР (2015 г.). Пароксизмальная ФП, трепетание предсердий, пароксизм неизвестной давности. Недостаточность митрального клапана (МК) III ст., недостаточность аортального клапана (АК) I ст., СН IIA.

При поступлении отмечались небольшая тахикардия (90/мин), тахипноэ (31/мин) при показателях артериального давления 140/90 мм рт. ст.

Электрокардиография (ЭКГ). Специфических признаков острого легочного сердца не обнаружено (рис. 2).

УЗИ сердца. Дилатация полостей правого предсердия, ПЖ, лоцируется электрод в полости правого предсердия и ПЖ без признаков тромбоза, фиксирован у верхушки ПЖ. Регургитация на трикуспидальном клапане I ст., давление в легочной артерии – 70 мм рт. ст., при фракции выброса (ФВ) левого желудочка (ЛЖ) 45%.

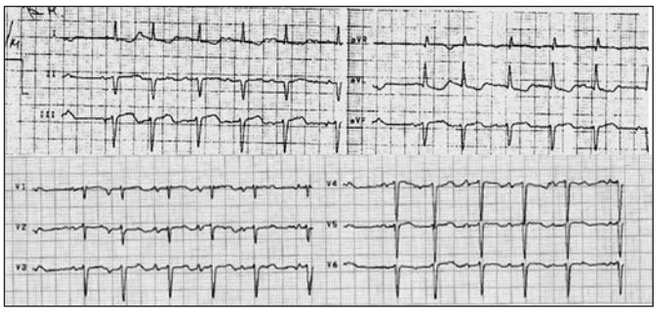

Рис. 2. ЭКГ без специфических признаков острого легочного сердца

В связи с дестабилизацией гемодинамических показателей, которая сопровождалась уменьшением сатурации артериальной крови на фоне ингаляции кислорода (SpO_2 56%), пациенту проведена фибринолитическая терапия (50 мг альтеплазы в течение 15 мин) с предварительным внутривенным введением 5000 МЕ нефракционированного гепарина (НФГ). Уменьшилась одышка, исчезла тахикардия, увеличилась сатурация кислорода до 75% без ингаляции. Продолжена внутривенная инфузия НФГ 150 МЕ/кг/ч под контролем активированного частичного тромбопластинового времени (50-86 с).

После стабилизации гемодинамических показателей больному проведено контрольное УЗИ сердца: дилатация полостей правого предсердия, ПЖ, лоцируется электрод в полости правого предсердия и ПЖ без признаков тромбоза, фиксирован у верхушки ПЖ. Регургитация на трикуспидальном клапане I ст., давление в легочной артерии – 30 мм рт. ст., при ФВ ЛЖ 47%.

В остальном картина оказалась идентичной предшествующему исследованию, но в своем заключении врач УЗИ не отметил наличие тромба на электроде ЭКС в полости ПЖ (рис. 3).

Через 14 часов у больного вновь возникла одышка, тахикардия, АД снизилось до 110/70 мм рт. ст. Повторно назначена фибринолитическая терапия (50 мг альтеплазы в течение 15 мин), продолжено антикоагулянтное лечение. Через 8 мин после окончания инфузии альтеплазы у пациента развилась резкая брадикардия, трансформировавшаяся в идиовентрикулярный ритм. ЭКС не включился, хотя исходно был запрограммирован на работу в режиме «по требованию». Развилась электромеханическая диссоциация – состояние клинической смерти (рис. 4). Проведенные реанимационные мероприятия эффекта не дали. Констатирована биологическая смерть.

Установлен окончательный клинический диагноз:

1. *Основной*: тромбоз электрода в полости ПЖ; ТЭЛА высокого риска; тромболитическая терапия (ТЛТ) проведена 14/15.02.2019.

2. *Осложнение*: инфаркт-пневмония; ДН III ст.; отказ ИВР; электромеханическая диссоциация.

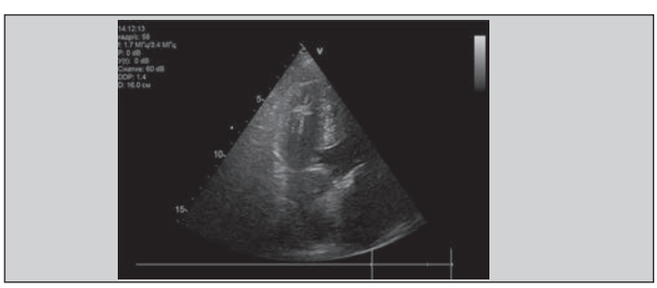

Рис. 1. УЗИ сердца: тромб на электроде кардиостимулятора в полости ПЖ

Рис. 3. УЗИ сердца: тромб на электроде ЭКС в полости ПЖ

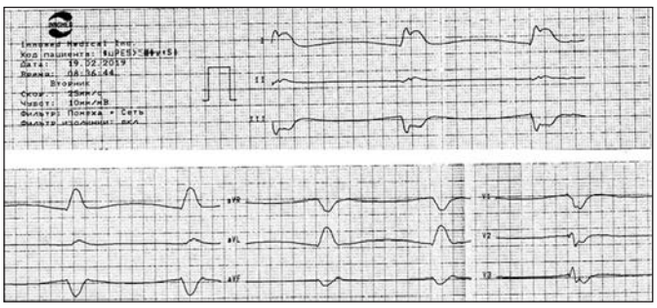

Рис. 4. ЭКГ: электромеханическая диссоциация – состояние клинической смерти

3. *Сопутствующий*: ИБС; диффузный кардиосклероз; синдром слабости синусового узла; ФП, пароксизмальная форма; преходящая полная АВ-блокада; имплантация ИВР (2015 г.), операция – репозиция электрода в полости ПЖ (2015 г.); недостаточность митрального клапана III ст., недостаточность аортального клапана I ст.; СН IIБ.

Патологоанатомическое исследование проведено в тот же день.

Патологоанатомический диагноз:

1. *Основной*: хроническая ИБС; атеросклеротический кардиосклероз при стенозирующем более чем на 2/3 атеросклеротическом коронаросклерозе и гипертонической болезни (толщина стенки ЛЖ – 2 см, масса сердца – 380 г).

2. *Осложнение*: хроническая СН: гидроторакс справа и слева 500 мл, гидроперикард – 80 мл, асцит – 500 мл, состояние после имплантации ИВР в 2015 г.; тромбоз электрода ИВР (по клиническим данным); состояние после ТЛТ; мелкоочаговые субарахноидальные кровоизлияния в обеих затылочных долях; паренхиматозная дистрофия печени, почек, миокарда; отек легких, ткани головного мозга.

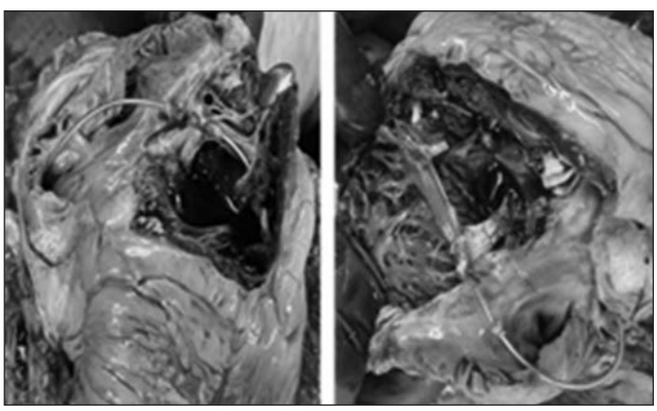

Рис. 5. Макропрепарат

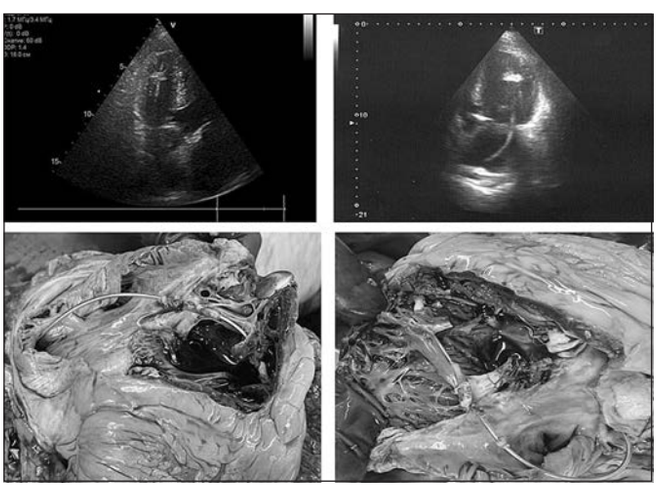

Рис. 6. УЗИ + макропрепарат

3. *Сопутствующий*: атеросклеротический порок – недостаточность митрального клапана.

При патологоанатомическом исследовании сердца обнаружено, что электрод ИВР проходит через полость ПЖ и сквозь трабекулярную мышцу (рис. 5).

Ретроспективный анализ записей в истории болезни динамики течения заболевания позволяет предположить, что, по клиническим данным, у больного имела место ТЭЛА с успешной реперфузией в системе легочной артерии после проведения ТЛТ. Однако нет уверенности в том, что источник тромбоэмболии был правильно идентифицирован, поскольку визуальное утолщение дистальной части электрода на УЗИ могло быть обусловлено не наличием тромба, а эффектом наслоения отражения ультразвука от участка трабекулярной мышцы, через который введен электрод (рис. 6). Возможно, картина танатогенеза была обусловлена также нарастающей СН в сочетании с отказом работы имплантированного ЭКС. Не исключена и гипердиагностика ТЭЛА.

ВЫВОДЫ

Анализ данного клинического случая порождает больше вопросов, чем ответов.

Но на главный вопрос «Необходимо ли было в 2015 г. после имплантации больному ИВР при ФП назначить антикоагулянты?» существует один ответ – «Да!». А вот вопрос для дискуссий: «Каждому ли пациенту следует назначать антикоагулянтную терапию после имплантации ИВР?». Возможно, нет. Однако при задокументированных эпизодах ФП – безусловно, да.

ЛИТЕРАТУРА

1. Верткин А.Л., Грицанчук А.М. Тромбоэмболия легочной артерии: эпидемия, о которой все молчат // Архивъ внутренней медицины. – 2014. – № 1 (15).
2. Авторы/члены рабочей группы: Konstantinides S.V. (председатель) (Германия/Греция), Torbicki A. (сопредседатель) (Польша), Agnelli G. (Италия), Danchin N. (Франция), Fitzmaurice D. (Соединенное Королевство), Gali N. (Италия), Simon J., Gibbs R. (Великобритания), Huisman M.V. (Нидерланды), Humbert M. (Франция), Kucher N. (Швейцария), Lang I. (Австрия), Lankeit M. (Германия), Lekakis J. (Греция), Maack C. (Германия), Mayer E. (Германия), Meneveau N. (Франция), Perrier A. (Швейцария), Pruszczyk P. (Польша), Rasmussen L.H. (Дания), Schindler T.H. (США), Svitil P. (Чехия), Noordegraaf A.V. (Нидерланды), Zamorano J.L. (Испания), Zompatori M. (Италия). Комитет ESC по подготовке практических рекомендаций (КПР): Zamorano J.L. (председатель) (Испания), Achenbach S. (Германия), Baumgartner H. (Германия), Bax J.J. (Нидерланды), Bueno H. (Испания), Dean V. (Франция), Deaton C. (Великобритания), Erol C. (Турция), Fagard R. (Бельгия), Ferrari R. (Италия), Hasdai D. (Израиль), Hoes A. (Нидерланды), Kirchhof P. (Германия/Великобритания), Knuuti J. (Финляндия), Kolh P. (Бельгия), Lancellotti P. (Бельгия), Linhart A. (Чехия), Nihoyannopoulos P. (Великобритания), Piepoli F.M. (Италия), Ponikowski P. (Польша), Sirnes P.A. (Норвегия), Tamargo J.L. (Испания), Tendera M. (Польша), Torbicki A. (Польша), Wijns W. (Бельгия), Windecker S. (Швейцария). 2014 ESC Guidelines On The Diagnosis And Management Of Acute Pulmonary Embolism / The Task Force for the Diagnosis and Management of Acute Pulmonary Embolism of the European Society of Cardiology (ESC) Endorsed by the European Respiratory Society (ERS).
3. Sue D.Y. Pulmonary Disease. In: Dongard F.S. (ed.) // Critical Care Diagnosis & Treatment –US – a lange medical book. – First Edition. – P. 496.
4. Task Force Report. Guidelines on diagnosis and management of acute pulmonary embolism / European Society of Cardiology // Europ Heart J. – 2000. – Vol. 21, P. 1301-1336.
5. Перепеч Н.Б. Научно-клинический и образовательный центр «Кардиология» Института высоких медицинских технологий медицинского факультета Санкт-Петербургского государственного университета. Тромбоэмболия легочной артерии диагностика и лечение // Медицинский совет. – 2015. – № 12.

В.З. Нетяженко, Т.Й. Мальчевська, Н.В. Нетяженко, М.С. Валігура,
С.Є. Мостовий, Н.І. Козачишин, В.В. Борсук,
Національний медичний університет імені О.О. Богомольця, м. Київ

Клінічні маски гіпереозинофільного синдрому: труднощі діагностики (клінічний випадок синдрому Лефлера)

Гіпереозинофільний синдром (ГЕС) зустрічається вкрай рідко і не завжди діагностується. Поширеність ГЕС на сьогодні не з'ясовано через відсутність статистичних даних. Відомо лише те, що чоловіки хворіють частіше за жінок – співвідношення становить 9:1, а їхній вік варіює від 20 до 50 років.

Сімейна гіпереозинофілія успадковується здебільшого за автосомно-домінантним типом. Відповідно до класифікації, розрізняють симптоматичний (СГЕС), або вторинний та ідіопатичний (ІГЕС).

Відтоді, коли 1879 р. P. Ehrlich вперше описав еозинофіл, майже через століття M.J. Chusid сформулював діагностичні критерії ІГЕС, до яких відносяться:

• персистуюча еозинофілія крові при кількості еозинофілів ≥1500 кл/мкл впродовж більш ніж шести місяців;

• поліорганність із циркуляцією у крові або проліферацією у тканинах еозинофілів із проявами еозинофільного фіброзуючого ендокардиту з прогресуючою серцевою недостатністю (СН) та тромбоемболічними ускладненнями;

• відсутність доказів алергічних, паразитарних та інших причин еозинофілії.

Проте наявні труднощі діагностики і лікувальної тактики спонукали до розробки рекомендацій HES 2008, 2014 рр. [1].

Етіологічні чинники ГЕС до кінця не вивчені, а патогенез синдрому – багатогранний. Вплив еозинофілів на тканини і органи зумовлений здатністю підвищеної кількості еозинофілів внаслідок їхньої активації з гранул продукувати токсичні медіатори еозинофільного запалення. Все це призводить до пошкодження органів-мішеней (серця, легень, шкіри, нервової системи, суглобів, травного тракту), епітелію судин, мієлінових нервових волокон. Через внутрішньосудинну дегрануляцію таке персистування еозинофілів у периферичній крові неминуче веде до ендотеліального та ендокардіального пошкодження з формуванням ендокардіального фіброзу і тромбозів [2].

Тобто процеси еозинофільного запалення тісно переплітаються із такими тромбозу і фіброзу, що й зумовлює складність перебігу та невтішність прогнозу захворювання, а сама дегрануляція еозинофілів відіграє неабияку роль у процесах тромбоутворення. Слід зауважити, що період напівжиття еозинофілів у крові складає 28 годин, тоді як у тканині – тижні.

При цьому виділяють три типи ГЕС [3]:

• із безсимптомним перебігом, протікає субклінічно з повільним розвитком симптомів і позитивною відповіддю на терапію глюкокортикоїдами (ГК);

• супроводжується утворенням еозинофільних інфільтратів у різних органах і системах;

• мієлопроліферативний варіант, характеризується клональною еозинофілією, спленомегалією, гіперклітинним кістковим мозком, анемією, тромбоцитопенією, підвищеним вмістом ціанокобаламіну, плазмовою триптазою.

Пошкодження серця при ГЕС (ендокардичний фіброеластоз, рестриктивна кардіоміопатія) зустрічається у 55-75% випадків. Типовими є поява задишки, кашлю, набряків на ногах, виникнення аритмій. Розвиток аритмії є свідченням залучення у запальний процес серцево-судинної системи з морфологічно виявленими у біоптатах вогнищ некрозу і збільшеної кількості еозинофілів у ендокарді. Пристінкові тромби можуть бути загрозливим джерелом тромбоемболії [8]. Приблизно впродовж двох років від виникнення гіпереозинофілії формується ендоміокардіальний фіброз із мітральною та трикуспідальною недостатністю. У клінічній картині розрізняють стадійність, етапність, що розтягнуто в часі: некротичну змінює фібротична та тромботична стадії [7]. Перша може перебігати безсимптомно або дебютувати ознаками прогресувальної гострої СН, і це триває тижнями. Приблизно з 10-го місяця захворювання вступає у тромботичну стадію з утворенням тромбів на пошкодженому ендокарді з наступною емболізацією. Фібротична стадія – кінцевий етап розвитку на другому році захворювання – призводить до формування фібротичної тканини як прояву рестриктивної кардіоміопатії в умовах пошкодженого ендо- та міокарда.

Неврологічні прояви ГЕС торкаються ушкоджень як центральної, так і периферичної нервових систем у вигляді дифузної енцефало- й поліневропатії. Дифузна енцефалопатія проявляється здебільшого когнітивними порушеннями, зниженням пам'яті, сплутаністю свідомості з можливою атаксією і судомами. Периферичні поліневропатії супроводжуються симетричними чи асиметричними сенсорними порушеннями, розладами моторики або змішаними сенсорно-моторними проявами. Найбільш прогностично несприятливими є кардіоемболічні ускладнення із розвитком інсульту, транзиторної ішемічної атаки, які часто рецидивують та є резистентними до антикоагулянтної терапії.

Залучення легень у 40-50% зумовлене еозинофільною інфільтрацією легень і СН. Клінічна картина варіює від ознак підвищеної реактивності бронхів і відсутності змін із боку паренхіми до формування легеневих інфільтратів, що рентгенологічно підтверджено. У 20% відмічається інтерстиціальне пошкодження. За відсутності проявів СН та тромбоемболії легеневої артерії функціональні проби незмінні. На мультиспіральній комп'ютерній томографії (КТ) виявляються вузлові утворення з дифузними ділянками феномену «матового скла». Плевральний випіт діагностується у половині випадків, а бронхоальвеолярний лаваж із еозинофілією – у 70%. Гістологічне дослідження біопсійних матеріалів демонструє деструкцію архітектоніки з ділянками некрозів органів-мішеней. Рідко виникає гострий дистрес-синдром. Тривалий перебіг захворювання формує легеневий фіброз, інфаркт-пневмонію як результат тромбоемболічних ускладнень.

Серед гематологічних змін превалює анемія, рідше – тромбоцитопенія, лейкоцитоз із виразною еозинофілією, гепатоспленомегалія. У деяких пацієнтів може розвиватись еозинофільний лейкоз. Хронічна гіпереозинофілія пошкоджує ендоваскулярну поверхню і призводить до васкулопатії, може ініціювати процеси коагуляції крові з розвитком тромботичних ускладнень.

Серед симптомів пошкодження травного тракту абдомінальний біль, відчуття насиченості, нудота, блювання, діарея. Еозинофільний езофагіт, гастрит, ентероколіт і коліт є частими у клініці ГЕС. Еозинофільні інфільтати, які проникають глибоко у стінку, можуть бути причиною асциту. Еозинофільний езофагіт супроводжують симптоми рефлюксу й дисфагії. Еозинофільне пошкодження шлунково-кишкового тракту потребує біопсійного підтвердження його еозинофільної природи. Нерідкими є еозинофільні гепатити. Серед загальних симптомів на першому плані слабкість, втомлюваність, лихоманка, нічне потовиділення, втрата ваги, біль у суглобах, нижніх кінцівках і м'язах.

З огляду на вищевикладене, наводимо клінічний випадок ГЕС. У встановленні діагнозу брала участь велика команда фахівців: сімейні лікарі, неврологи, кардіологи, кардіохірурги, радіологи, гематологи.

КЛІНІЧНИЙ ВИПАДОК

Пацієнт, 34 роки, поступив у неврологічне відділення клініки «МедБуд» м. Києва 15.11.2017 із попереднім діагнозом: розсіяний склероз, ремітуючо-рецидивуючий перебіг, стадія нестійкої ремісії, EDSS 1.5. Скарги на порушення ходи, головокружіння, зниження пам'яті, концентрації, уваги.

Із анамнезу захворювання. Зі слів пацієнта через два тижні після перебування у Єгипті з'явилися головокружіння, порушення ходи. Проходив амбулаторне і стаціонарне лікування у клініках м. Кременчук, Київському міському центрі лікування розсіяного склерозу, обстежувався в Інституті нейрохірургії імені академіка А.П. Ромоданова НАМН України (м. Київ). Проведено дослідження панелі нейровірусів, динамічна комп'ютерна томографія (КТ), магнітно-резонансна томографія (МРТ) головного мозку (ГМ), імунограма – результат імунологічного обстеження № 2315 від 10.11.2017. Заключення: Звертає на себе увагу лімфоцитоз, лейкоцитоз; гальмування CD-19-ланки (В-клітинної), велика кількість CD-8; великий рівень нейроавтоантитіл (табл. 1-4).

Показники функціональної активності імунних клітин:

• проліферативна активність лімфоцитів із різними мітогенами: спонтанна проліферація – 4 (0-2%); проліферація, викликана Т-клітинним мітогеном ФГА – 36 (55-65%); простагландин-залежна проліферація (ФГА + індометацин) – 35 (65-70%); проліферація, викликана В-клітинним мітогеном (декстран-сульфат) – 61 (30-45%);

• фагоцитарна активність нейтрофілів: НСТ-тест: спонтанна – 298,5 (255,5±8,2 у.о.), індукуюча (зимозан) – 31,2 (60-70%); активність мієлопероксидази нейтрофілів (спонтанна) – 16,4 (18-23 у.о.);

• адгезивна активність нейтрофілів – 43 (35-55%).

Гуморальний імунітет: циркулюючі імунні комплекси – 85 (70-80 у.о.).

Автоімунні реакції (клітинні): індукована нейроавтоантигеном проліферація – 4 (0-3%); сенсибілізація нейтрофілів до альбуміну – 5 (5-10%), нейроспецифічних білків: ОБМ – 33 (5-7%), NSE – 31 (3-6%).

Автоантитіла до антигенів ГМ: основного білку мієліну – 35,9 (26,05±1,50); білку S-100-14,8 (12,60±0,25); нейроспецифічної енолази – 29,8 (23,10±0,35); загального антигена ГМ – 35,1 (29,00±1,50).

Із анамнезу життя. Пацієнт пригадав, що 2014 р. з'явився висип на шкірі нижніх кінцівок (рис. 1), по медичну допомогу не звертався, висип зник самостійно впродовж певного часу. Отримував терапію згідно зі стандартами лікування розсіяного

Табл. 1. Дослідження патогенів людини (метод імуноферментного аналізу)

Вид дослідження	Матеріал для дослідження	Тлумачення результату, у.о.	Результат досліджень, у.о.
IgM до HSV-1/2	Сироватка крові	Негативно: 0,190 Сумнівно: 0,190-0,240 Позитивно: 0,240	0,020
IgM до CMV	Сироватка крові	Негативно: 0,270 Сумнівно: 0,270-0,340 Позитивно: 0,340	0,080
IgM до EBV-VCA	Сироватка крові	Негативно: 0,210 Сумнівно: 0,210-0,270 Позитивно: 0,270	0,020
IgM до VZV	Сироватка крові	Негативно: 0,270 Сумнівно: 0,270-0,340 Позитивно: 0,340	0,050
IgM до T. gondii	Сироватка крові	Негативно: <0,350 Позитивно: >0,350	0,040
IgG до HSV-1/2	Сироватка крові	Негативно: 0,150 Позитивно: 0,150	**2,770**
IgG до CMV	Сироватка крові	Негативно: 0,200 Позитивно: 0,200	**0,730**
IgG до NA EBV	Сироватка крові	Негативно: 0,130 Сумнівно: 0,130-0,160 Позитивно: 0,160	**0,390**
IgG до VZV	Сироватка крові	Негативно: 0,220 Сумнівно: 0,220-0,280 Позитивно: 0,280	**2,630**
IgG до T. gondii	Сироватка крові	Негативно: <10 Позитивно: >10 МО/мл	0,050 МО/мл
Висновок: у зразку сироватки крові виявлено високий рівень імуноглобулінів класу G до: HSV-1/2, CMV, NA EBV, VZV			

Примітки: у.о. – умовні одиниці; HSV-1/2 – вірус простого герпесу 1/2-го типу; CMV – цитомегаловірус; EBV-VCA – капсидний антиген вірусу Епштейна – Барр; VZV – вірус Варіцелла – Зостер; T. gondii – токсоплазма гондії; NA EBV– ядерний антиген вірусу Епштейна – Барр.

Рис. 1. Ознаки васкуліту

Табл. 2. Показники гемограми

Лейкоцити	Лімфоцити	Моноцити	Нейтрофіли	Тромбоцити	Еритроцити	Гемоглобін
$21{,}9\times10^9$/л	$2{,}5\times10^9$/л	$1{,}9\times10^9$/л	$17{,}5\times10^9$/л	114×10^9/л	$4{,}48\times10^{12}$/л	130 г/л

Табл. 3. Клітинний імунітет ($\times 10^9$/л)				
Лімфоцити	**12**	**28-34%**	**2,6**	**2,0±0,24**
Основні субпопуляції лімфоцитів				
Т-лімфоцити (CD-3)	78,9	68,39±1,10	2,05	1,15±0,38
Т-лімфоцити-хелпери (CD-4)	25,3	36,35±4,96	0,65	0,44±0,05
Т-лімфоцити-цитотоксичні (CD-8)	51,1	24,61±2,91	1,32	0,37±0,03
Імунорегуляторний індекс	0,5	1,47±0,2		
В-лімфоцити (CD-19)	9,1	11,71±2,67	0,23	0,24±0,03
NK-клітини (CD-16)	14,5	12,97±4,57	0,37	0,25±0,04

склерозу в умовах неврологічного стаціонара лікарні «Міськ-Буд». Пульс-терапія: солу-медрол по 1000 мг, цитостатики в/в, IgG в/в. Після проведеного лікування через три дні з'явилися набряки на ногах, задишка, важкість у правому підребер'ї, збільшився в об'ємі живіт.

Об'єктивно. Загальний стан хворого середньої тяжкості. Шкіра бліда, акроціаноз губ. Периферичні лімфатичні вузли не пальпуються. Верхівковий поштовх візуалізується, пальпується у V міжребер'ї по *lin. medioclavicularis sinistra* – розлитий, резистентний, помірно високий; пальпується серцевий поштовх, гепатоюгулярний рефлекс – позитивний, венний пульс – позитивний. Зміщення меж серця вправо, ліва межа по *lin. medioclavicularis cor*, діяльність ритмічна, тони звучні, тахікардія, систолічний шум на верхівці, пульс – 105 уд./хв, ритмічний, артеріальний тиск (АТ) 135/80 мм рт. ст. Над легенями вкорочення перкуторного тону нижче кута лопаток. Аускультативно: дихання везикулярне, послаблене у нижніх відділах з обох боків. Живіт збільшений в об'ємі, позитивний симптом флуктуації, наявна асцитична рідина. Печінка збільшена (+4 см), помірно чутлива, заокруглена; при перкусії селезінка збільшена, не пальпується.

Лабораторно-інструментальні методи обстеження. Загальний аналіз крові від 28.11.2017: лейкоцити – 20,2×109/л; лейкоцитарна формула: еозинофіли – 26%, паличкоядерні – 8%, сегментоядерні – 39%, лімфоцити – 20%, моноцити – 7%, еритроцити (RBC) – 4,77×109/л, гемоглобін – 147 г/л, тромбоцити – 196×109/л, швидкість осідання еритроцитів (ШОЕ) – 3 мм/год. Із наведеного аналізу крові увагу привертає еозинофілія – 26%. Із даних амбулаторної картки пацієнта при обстеженні в м. Кременчук у загальному аналізі крові за жовтень 2017 р. також була наявна еозинофілія – 20%.

Загальний аналіз сечі від 01.12.2017: питома вага – 1018 г/л, лейкоцити – 4 у п/з, білок, глюкоза, жовчні пігменти – відсутні.

Біохімічний аналіз крові від 28.11.2017: білірубін загальний – 20,2 мкмоль/л, білірубін прямий – 4,3 мкмоль/л, білірубін непрямий – 15,9 мкмоль/л; аланінамінотрасфераза (АлАТ) – 60 Од/л; аспартатамінотрасфераза (АсАТ) – 20 Од/л; тимолова проба – 1,1 опт.од., гама-глутаматтрансфераза (ГГТ) – 56,8 Од/л, фосфатаза лужна – 63,3 Од/л, лактатдегідрогеназа (ЛДГ) – 548 Од/л, сечовина – 11,6 ммоль/л, креатинін – 98,1 мкмоль/л, загальний білок – 56,2 г/л, альбумін – 39,5 г/л; Д-димер – 600 нг/мл, прокальцитонін – 0,06 (N≤0,1нг/мл), с-реактивний білок (СРБ) – 41,7 мг/л, pANCA, cANCA ≤20 (N≤20).

ЕхоКГ від 21.11.2017 показала клапанні структури без змін. Дилатація лівого передсердя (ЛП) – 4,8 см (систола) і незначна лівого шлуночка (ЛШ) – кінцевий діастолічний розмір (КДР) – 6,2 см, кінцевий систолічний розмір (КСР) – 4,7 см, кінцевий діастолічний об'єм (КДО) – 194 мл, кінцевий систолічний об'єм (КСО) – 72,9 мл. Фракція викиду (ФВ) – 62% (скоротлива здатність міокарда не знижена). Легенева гіпертензія – 52 мм рт. ст. (помірна). Діастолічна дисфункція ЛШ за рестриктивним типом, гіпертрофія ЛШ за ексцентричним типом. У порожнині ЛШ, займаючи третину, візуалізується ізоехогенне утворення, що тісно прилягає до стінки міокарда (міксома? рабдоміома?) (рис. 2).

МРТ мозку від 05.12.2017: у проекції білої речовини півкуль великого мозку, юкстакортикально перивентрикулярної області бічних шлуночків мозку визначаються перивентрикулярні та субкортикальні вогнища без чітких контурів, округлої та веретеноподібної форми, умовним діаметром до 0,3-1,3 см. Висновок: МР-картина демієлінізуючого процесу головного мозку (MS) з ознаками активних вогнищ описаної локалізації (рис. 3).

Динаміка серії рентгенограм органів грудної клітки від 17.11.2017 (рис. 4): рівень рідини не візуалізується через незначну кількість.

Рис. 2. Ізоехогенне утворення в порожнині ЛШ (ЕхоКГ)

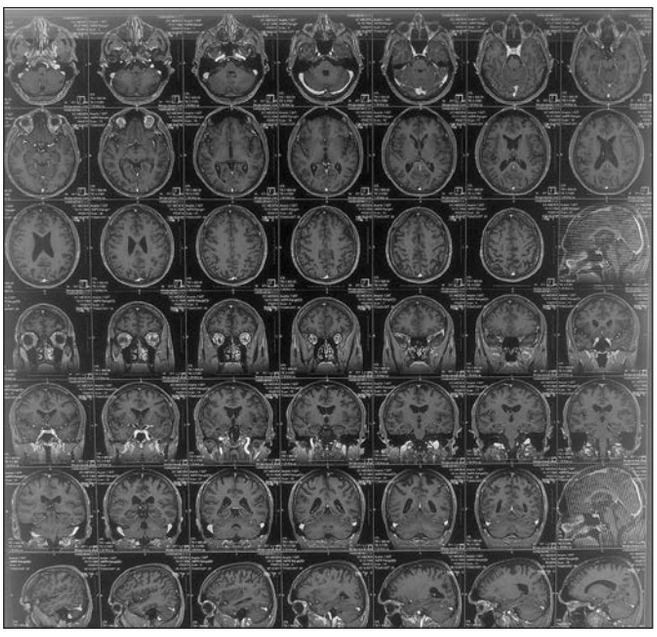

Рис. 3. МР-картина демієлінізуючого процесу мозку з ознаками активних вогнищ описаної локалізації

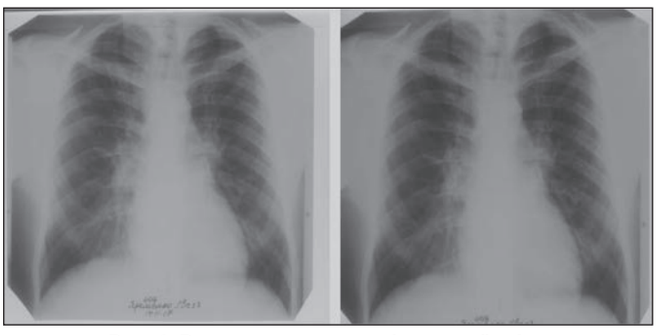

Рис. 4. Рентгенограми органів грудної клітки

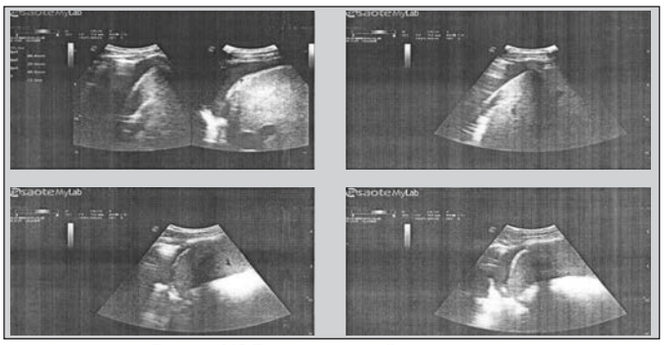

Рис. 5. УЗД плевральної порожнини

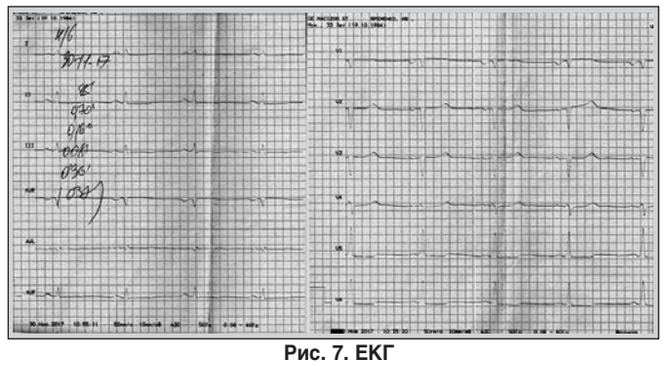

Рис. 7. ЕКГ

Інформативнішим є ультразвукове дослідження (УЗД) плевральних порожнин.

УЗД плевральної порожнини від 17.11.2017: визначається вільна рідина сумарним об'ємом: справа – 100-200 мл, зліва – 50-100 мл, рідина однорідна (рис. 5).

УЗД органів черевної порожнини від 17.11.2017: при УЗД органів черевної порожнини виявлені ознаки гепатолієнального синдрому (рис. 6).

ЕКГ від 30.11.2017: інфарктоподібна крива, неспецифічні зміни інтервалу ST на тлі синусового, правильного ритму із частотою серцевих скорочень (ЧСС) 64 уд./хв (хворий отримував дигоксин) (рис. 7).

МРТ серця від 27.11.2017 (рис. 8): МР-дані на користь парієтального фібропластичного еозинофільного ендокардиту Лефлера; гідроперикард малого об'єму; правобічний гідроторакс.

Встановлений діагноз: рестриктивна кардіоміопатія (хвороба Лефлера), ендоміокардіальний фіброеластоз, тромбо-фібротична стадія, тромб верхівки серця. Мітральна регургітація, часта політопна ектрасистолія, СН ІІБ (двобічний гідроторакс, гідроперикард, асцит). Кардіоемболічний підтип ішемічного інсульту?

Рис. 6. УЗД органів черевної порожнини

Суперечки щодо неврологічного діагнозу тривають. Із погляду кардіолога існує джерело емболізації – тромб ЛШ. Для кардіоемболічних інсультів притаманні часті рецидиви із новою локалізацією вогнищ порівняно з атеротромботичним підтипом ішемічного інсульту. На нашу думку, такі множинні структури ГМ зумовлені процесами емболізації.

Призначене лікування: ГКС (60 мг преднізолону), цитостатики (200 мг ендоксану), низькомолекулярний гепарин (0,8 мг еноксапарину двічі на день п/ш), інгібітори ангіотензинперетворювального ферменту (іАПФ), діуретики, дигоксин. На тлі терапії відмічалася позитивна динаміка. Зменшилися клінічні прояви СН, набрякового синдрому. За наполяганням пацієнта проведено консультації з кардіохірургами із приводу оперативного втручання. Зважаючи на високий ризик несприятливого прогнозу щодо оперативного втручання, питання хірургічного лікування було зняте.

Рекомендовано продовжити лікування в амбулаторних умовах: фізичні кардіонавантаження під контролем пульсу (≤90 уд./хв), метилпреднізолон за схемою із поступовим зниженням дози, 25 мг/добу метотрексату один раз на тиждень, 0,4 мг клексану 2 р/добу з переходом на 0,4 мг/добу впродовж 12 місяців. З урахуванням результатів коагулограми, 75 мг курантилу 3 р/добу тривало, 200 мг/добу кордарону з наступною відміною після результатів холтеру ЕКГ, 20 мг нольпази на ніч, 5 мг фолієвої кислоти один раз на тиждень не раніше ніж через 48 годин після прийому метотрексату, контроль загального аналізу крові з формулою та біохімічного аналізу крові раз на місяць.

За динамічного спостереження при проведенні холтерівського моніторування ЕКГ від 09.02.2018: на тлі прийому кордарону по 800 мг/добу виявлено нерегулярний синусовий ритм, ЧСС 44-126 уд./хв. Поодинока передсердна екстрасистолія, атріовентрикулярна блокада І ст., подовження PQ 417-760 мс. Часті політопні шлуночкові екстрасистоли: куплети, триплети, тригіменія, постійна горизонтальна і косонизхідна депресія інтервалу ST, P pulmonale (рис. 9).

Динаміка МРТ через шість місяців від 22.05.2018 (рис. 10). Висновок: виразна позитивна динаміка, даних щодо «активного» ендоміокардіального запального процесу не отримано; відсутні внутрішньошлуночкові тромби; розміри порожнини ЛШ, ударний об'єм ЛШ збільшилися; загальну скоротливість ЛШ не порушено; нормалізація систолічної функції ПШ, розмірів передсердь.

Лікування на сьогодні: еноксапарин у дозі 0,4 мг/добу, надалі 0,2 мг/добу підшкірно тривало, з наступним переходом

Рис. 8. МРТ серця

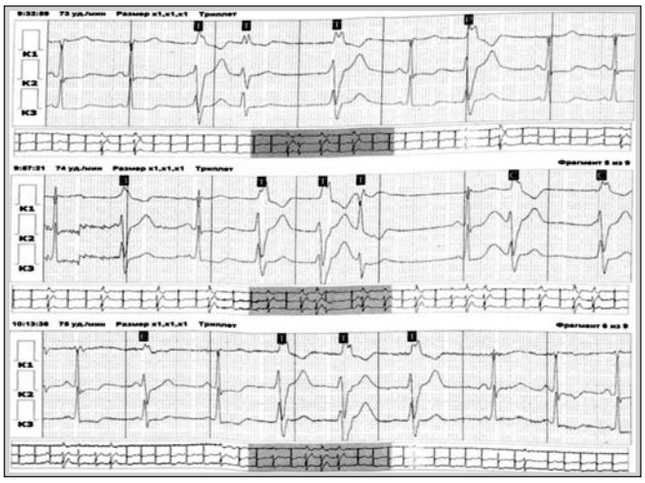

Рис. 9. Холтерівське моніторування ЕКГ

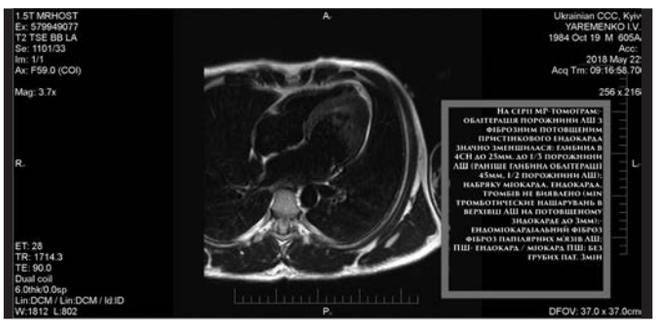

Рис. 10. МРТ серця в динаміці

на варфарин; метилпреднізолон із поступовим зниженням дози за схемою: до 12 мг/добу – три тижні; потім 10 мг/добу – чотири тижні; 8 мг/добу – шість тижнів із подальшим зниженням до відміни; метотрексат у дозі 25 мг на тиждень.

ПІДСУМКИ

Як відомо, прогноз у пацієнтів із синдромом Лефлера є невтішним. Загальний прогноз в осіб із ендокардитом Лефлера є поганим і залежить від ураженої ділянки серця. Для захворювання хоча і притаманний повільний розвиток із залученням різних органів і систем, прогресування правошлуночкової та лівошлуночкової СН, тромбоемболізація в різні судинні басейни визначає фінал хвороби. Раптова смерть і синкопе не настільки поширені, як за інших причин рестриктивної кардіоміопатії.

Насамкінець хотілося б зауважити, що ГЕС може дебютувати різноманітними клінічними масками залежно від превалювання пошкодження органів-мішеней (серце, легені, мозок, травний тракт, шкіра). Хоча маніфестація захворювання у нашому клінічному випадку почалась із неврологічної симптоматики, причиною цього було еозинофільне запалення з наступним тромбоутворенням. Знання особливостей клінічної симптоматики можуть стати важливим знаряддям при завчасному встановленні діагнозу лікарями різного фаху, надавши шанс пацієнту на його порятунок і виживання.

ЛІТЕРАТУРА

1. Bjerrum O.W., Pelliniemi T.-T., Wadenvik H. Guidelines for the diagnosis and treatment of eosinophilia. Nordic MPD Study Group 2-d version, 2012.
2. Rothenberg M.E., Hogan S.P. The eosinophil // Annu Rev immunol, 2006. – 24. – P. 147-174.
3. Blanchard C., Rothenberg M.E. Biology of the eosinophil // Adv Immunology. – 2009. – 101. – P. 81-121.
4. Lykkegaard Andersen C., Vestergaard H., Nongaard P. et al. Eosinophilia – pathogenesis, classification and treatment // Ugeskrift for Laeger (J Dan Med Ass). – 2009. – 171. – P. 3256-3262.
5. Gotlieb J. World Health Organization-defined eosinophilic disorders: 2011 update on diagnosis, risk stratification, and management // Am J Hematol. – 2011. – 86. – P. 678-688.
6. Bochner B.S., Gleich G.J. What targeting eosinophils has taught us about their role in disease // J Allergy Clin Immunol. – 2010. – 126. – P. 16-25.
7. Ommen S.R., Seward J.B., Tajik A.J. Clinical and echocardiographic features of hypereosinophilic syndromes // Am J Cardiol. – 2000. – 86. – P. 110-113.
8. Jin X., Ma C., Liu S. et al. Cardiac involvements in hypereosinophilia-associated syndrome: Case reports and a little review of the literature // Echocardiography. – 2017. – 34 (8). – P. 1242-1246.
9. Fletcher S., Bain B. Diagnosis and treatment of hypereosinophilic syndromes // Curr Opinion Hematology. – 2007. – 14. – P. 37-42.
10. Рудіченко В.М., Любченко А.С., Дронюк Л.Р. Рестриктивна кардіоміопатія: літературні дані та власні клінічні спостереження термінального стану // Кардиология от науки к практике. – 2018. – № 5-6. – С. 124-139.
11. Alam A., Thampi ., Saba S.G., Jermyn R. Loeffler Endocarditis: A Unique Presentation of Right-Sided Heart Failure Due to Eosinophil-Induced Endomyocardial Fibrosis // Clin Med Insights Case Rep. – 2017. – 10. – 1179547617723643.
12. Hernandez C.., Arisha M.J., Ahmad A. et al. Usefulness of three-dimensional echocardiography in the assessment of valvular involvement in Loeffler endocarditis // Echocardiography. – 2017. – 34 (7). – P. 1050-1056.
13. Ogbogu P.U., Rosing D.R., Horne M.K. Cardiovascular manifestations of hypereosinophilic syndromes // Immunol Allergy Clin North Am. – 2007. – 27 (3). – 457-475.
14. Gao M., Zhang W., Zhao W. et al. Loeffler endocarditis as a rare cause of heart failure with preserved ejection fraction: A case report and review of literature // Medicine (Baltimore). – 2018. – 97 (11): e0079.
15. Dregoesc M.I., Iancu A.C., Lazar A.A. et al. Hypereosinophilic syndrome with cardiac involvement in a patient with multiple malignancies // Med Ultrason. – 2018. – 20 (3). – P. 399-400.
16. Allderdice C., Marcu C., Kabirdas D. Intracardiac Thrombus in Leukemia: Role of Cardiac Magnetic Resonance Imaging in Eosinophilic Myocarditis // CASE (Phila). – 2018. – 2 (3). – P. 114-117.
17. Doyen D., Buscot M., Eker A., Dellamonica J. Endomyocardial fibrosis complicating primary hypereosinophilic syndrome // Intensive Care Med. – 2018. – 44 (12). – P. 2294-2295.
18. Chen Y.W., Chang Y.C., Su C.S. et al. Dramatic and early response to low-dose steroid in the treatment of acute eosinophilic myocarditis: a case report // BMC Cardiovasc Disord. – 2017. – 17 (1). – P. 115.
19. Hayashi S., Isobe M., Okubo I. et al. Improvement of eosinophilic heart disease after steroid therapy: successful demonstration by endomyocardial biopsied specimens. Heart Vessels. – 1999. – 14 (2). – P. 104-108.
20. Gottdiener J.S., Maron B.J., Schooley R.T. et al. Two-dimensional echocardiographic assessment of the idiopathic hypereosinophilic syndrome. Anatomic basis of mitral regurgitation and peripheral embolization // Circulation. – 1983. – 67 (3). – 572-578.
21. Valent P., Klion A.D., Horny H.P. et al. Contemporary consensus proposal on criteria and classification of eosinophilic disorders and related syndromes // J Aller Clin Immunol. – 2012. –130. – P. 607-612 e9.
22. Mankad R., Bonnichsen C., Mankad S. Hypereosinophilic syndrome: cardiac diagnosis and management // Heart (British Cardiac Society). – 2016. – 102. – P. 100-106.
23. Ogbogu P.U., Rosing D.R., Horne M.K. 3rd. Cardiovascular manifestations of hypereosinophilic syndromes // Immunol Aller Clin North Am. – 2007. – 27. – P. 457-475.
24. Cogan E, Roufosse F. Clinical management of the hypereosinophilic syndromes // Expert Rev Hematol. – 2012. – 5. – P. 275-289.

О.И. Иркин, ННЦ «Институт кардиологии имени академика Н.Д. Стражеско» НАМН Украины, г. Киев

Цель и цена фармакоинвазивной стратегии при остром коронарном синдроме с элевацией сегмента ST

Рассмотрим клинический случай пациента с острой болью в груди, возникшей впервые в жизни. Приступ длится более 20 минут. Боль настолько сильна, что больной вызывает скорую помощь. Прибывшая бригада скорой помощи снимает электрокардиограмму (ЭКГ) с целью исключения заболевания сердца.

На ЭКГ отмечается развитие острого коронарного синдрома с элевацией сегмента ST, что в англоязычной литературе именуется STEMI (ST-Elevation Myocardial Infarction) (рис. 1).

Врач бригады скорой помощи, анализируя ситуацию, понимает, что доставить больного в центр инвазивной кардиологии для проведения коронарографии (КАГ) и ургентной механической реваскуляризации (стентирования) в течение 120 минут не сможет. Учитывая данную ситуацию, он принимает решение провести догоспитальную фибринолитическую терапию согласно рекомендациям Европейского общества кардиологов (ESC, 2017) (рис. 2).

Пациенту назначают двойную антитромбоцитарную терапию: ацетилсалициловую кислоту (АСК) и клопидогрель в нагрузочных дозах 300 мг внутрь и гепаринотерапию (наиболее обоснованное применение эноксапарина болюсом внутривенно в дозе 30 мг и затем подкожно 1 мг/кг дважды в сутки). В дальнейшем проводят внутривенное введение фибринолитического агента, в данном случае альтеплазы в дозе 15 мг болюсом, затем 0,75 мг/кг (50 мг) через 30 мин и 0,5 мг/кг (35 мг) через 60 мин, но не более 1,5 мг/кг при весе пациента <65 кг.

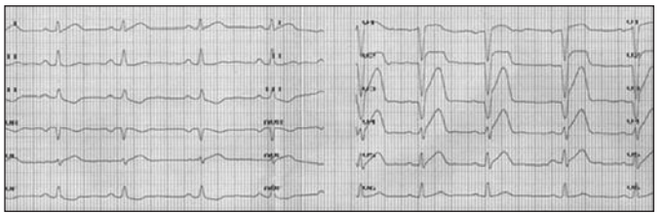

Рис. 1. Развитие STEMI

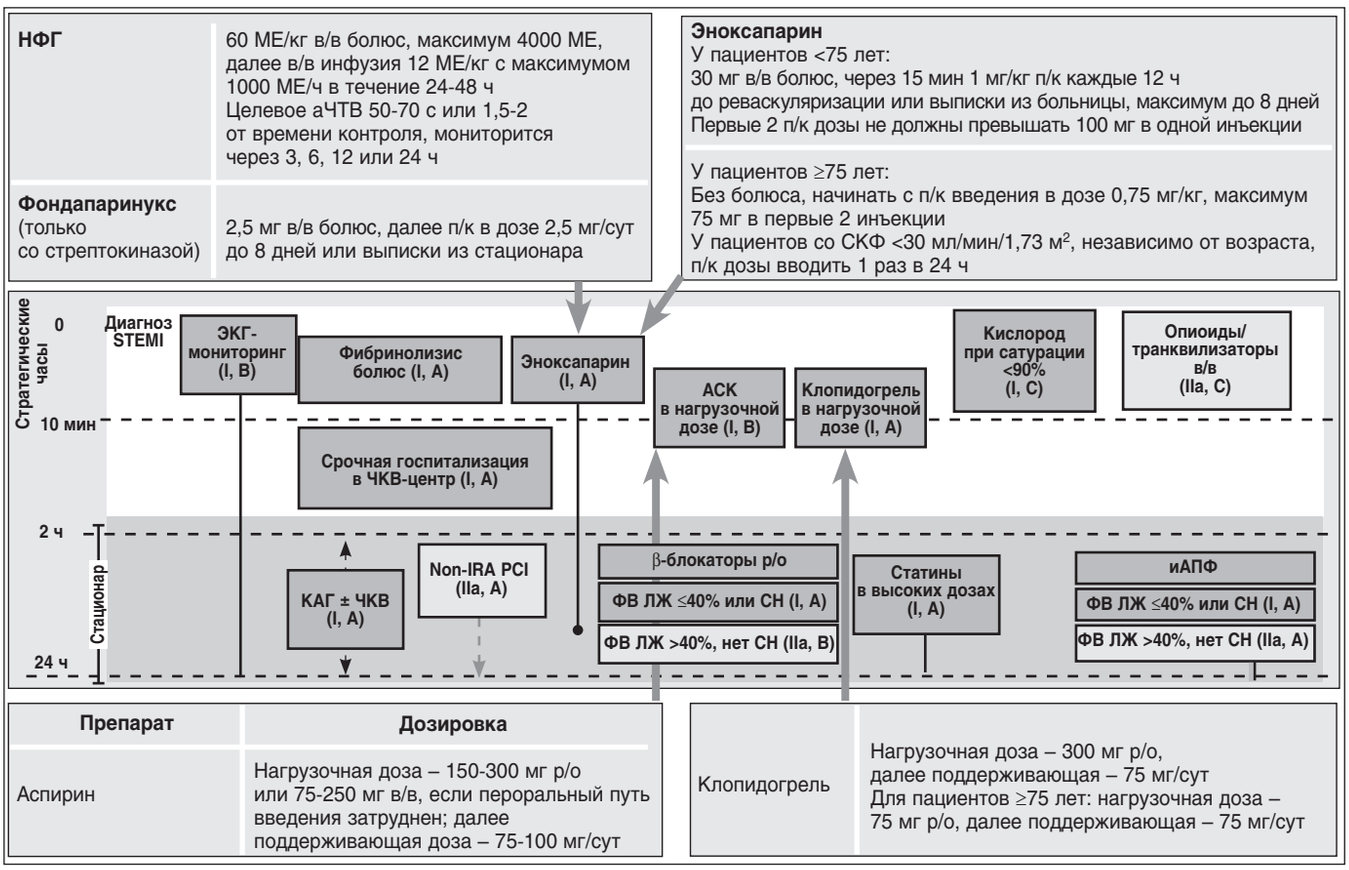

Рис. 2. Обязательные процедуры у пациентов со STEMI, следующих стратегии фибринолизиса: догоспитальная фибринолитическая терапия (ESC, 2017)

Примечания: ЧКВ – чрескожное коронарное вмешательство; Non-IRA PCI – ЧКВ артерии, не связанной с инфарктом; ФВ ЛЖ – фракция выброса левого желудочка; СН – сердечная недостаточность; иАПФ – ингибиторы ангиотензинпревращающего фермента; НФГ – нефракционированный гепарин; аЧТВ – активированное частичное тромбопластиновое время; СКФ – скорость клубочковой фильтрации.

После фибринолитической терапии пациент транспортирован в центр инвазивной кардиологии, где возможно проведение КАГ и механического восстановления коронарного кровотока методом стентирования. При поступлении в центр жалобы у больного отсутствуют, гемодинамика стабильна, на ЭКГ подострая фаза острого инфаркта миокарда (ИМ) передней стенки левого желудочка (ЛЖ) с формированием отрицательной фазы зубца Т (рис. 3).

Несмотря на мнимое благополучие, пациенту была проведена КАГ, и исход оказался предполагаемым, но достаточно угрожающим: выявлено, что инфаркт-зависимая коронарная артерия открыта – эффект фибринолитической терапии. Однако сохранялось 95% сужение сосуда с пристеночным тромбообразованием, что неминуемо вызвало бы раннюю постинфарктную стенокардию, рецидив ИМ или внезапную сердечную смерть. Только выполнение ургентного стентирования инфаркт-зависимой коронарной артерии приводит к отличному результату проходимости коронарной артерии TIMI 3, Blush 3 (рис. 4).

Конечный результат коронарного стентирования устраивал, однако оставался открытым вопрос о антитромбоцитарной терапии. По данным исследования PLATO, наиболее эффективным антитромбоцитарным препаратом из группы блокаторов $P2Y_{12}$-рецепторов в комбинации с АСК является тикагрелор. Влияние тикагрелора на риск развития тромбоза стента, больших сердечно-сосудистых событий (БССС) у стентированных пациентов с ОКС и элевацией сегмента ST достоверно превосходит эффекты клопидогреля. Возможен ли переход с клопидогреля на тикагрелор в данной ситуации? Тактика ведения пациентов с ОКС и элевацией сегмента ST подразумевает возможность перевода с клопидогреля на тикагрелор как более сильный блокатор $P2Y_{12}$-рецепторов (рис. 5, 6). При первичном стентировании перевод на нагрузочную дозу тикагрелора (180 мг) осуществляется непосредственно после принятия решения о проведении ургентного стентирования и не зависит от времени назначения клопидогреля и полученной пациентом дозы препарата.

При выполнении фармакоинвазивной стратегии, согласно рекомендациям ESC (2017), переход с клопидогреля на тикагрелор может осуществляться только через 48 часов после проведения фибринолитической терапии несмотря на стентирование коронарной артерии. Данные рекомендации были озвучены в конце 2017 г., а уже в марте 2018 г. показаны результаты испытания TREAT, в котором изучали раннее применение тикагрелора после фибринолитического лечения. Всего в исследование вошло 3799 пациентов (фибрин-специфических – 75,9%); лица старше 75 лет не включались.

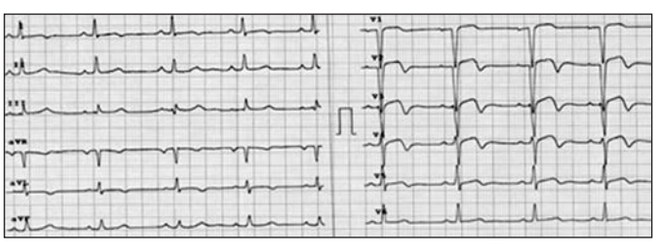

Рис. 3. Подострая фаза острого ИМ передней стенки ЛЖ с формированием отрицательной фазы зубца Т

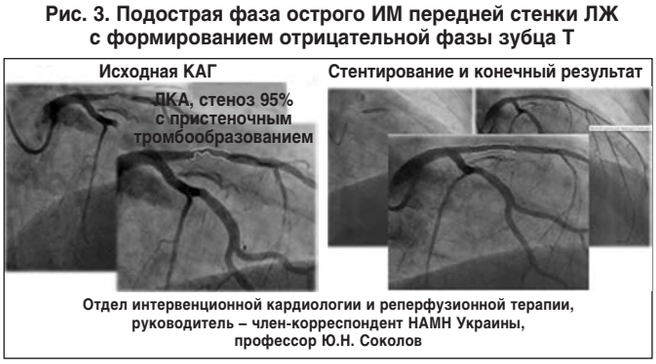

Рис. 4. Исходная КАГ и стентирование: конечный результат

Примечание: ЛКА – левая коронарная артерия.

Табл. 1. Исследование TREAT

	Тикагрелор	Клопидогрель	p
Большое кровотечение по TIMI	14 (0,73%)	13 (0,69%)	
Большие кровотечения по TIMI (пациенты, получавшие ИП в течение 4 ч после ТЛТ)	1,53%	1,22%	0,73
Большое кровотечение по PLATO	23 (1,2%)	26 (1,38%)	
BARC, 3-5 баллов	23 (1,2%)	26 (1,38%)	
Интракраниальное кровотечение	8 (0,42%)	7 (0,37%)	0,82
Фатальное кровотечение	3 (0,16%)	2 (0,11%)	0,67

Примечание: Адаптировано по TREAT Study Group, JAMA Cardiol, 2018.

Время от развития боли до тромболитической терапии (ТЛТ) составило 2,6 часа (межквартильный размах [МКР] 1,5-4,3). Назначение тикагрелора осуществлялось в среднем через 11,4 часа (МКР 5,8-18,2) после фибринолитического лечения, при этом частота кровотечений, в основном больших и жизнеопасных, достоверно не отличалась (табл. 1). До рандомизации 90% пациентов получали клопидогрель в дозе 300 мг. Аспирин принимали 99% больных. Для большей достоверности оценку кровотечений в данном исследовании проводили по шкалам TIMI, PLATO и BARC.

Отличия не отмечены также при регистрации фатальных кровотечений. Исследование TREAT показало безопасность раннего применения тикагрелора после выполнения фибринолитической терапии. Таким образом, в результате 12-месячного наблюдения за пациентами имели место различия только в частоте развития минимальных (клинически незначимых) кровотечений (2,06 [1,49-2,85]; p<0,01) и требующих врачебного внимания (1,86 [1,26-2,74]; p<0,01). Количество малых (0,98 [0,44-2,19]; p=0,97), больших (0,86 [0,47-1,56]; p=0,61), внутричерепных (1,10 [0,44-2,69]; p=0,84) и фатальных кровотечений (1,47 [0,42-5,21]; p=0,55) не отличалось.

Эффективность раннего перехода с клопидогреля на тикагрелор после проведения фибринолитической терапии была оценена в исследовании реальной клинической практики (рис. 6). Так, 1426 пациентов со STEMI, получавших фибринолитическую терапию, которые выписались из стационара, включены в Vital Heart Response Registry с 2013 по 2017 гг. На тикагрелор перешли 396 больных, клопидогрель принимали 1030. Переход на тикагрелор привел к снижению первичной конечной точки: общая смертность, повторный ИМ или инсульт достоверно уменьшались (скорректированный относительный риск [ОР] 0,47; 95% доверительный интервал [ДИ] 0,26-0,84; p=0,010).

При рутинном лечении острого коронарного синдрома (ОКС) с подъемом сегмента ST у всех пациентов рекомендовано определять липидный профиль как можно скорее после поступления, что, однако, не влияет на срок назначения липидоснижающей терапии. Начинать таковую следует как можно раньше при отсутствии противопоказаний и поддерживать длительное время. Целевой уровень холестерина (ХС) липопротеидов низкой плотности (ЛПНП) должен быть <1,8 ммоль/л (70 мг/дл) или его снижение как минимум на 50%, если исходный уровень ХС ЛПНП 1,8-3,5 ммоль/л (70-135 мг/дл). У пациентов с концентрацией ХС ЛПНП ≥1,8 ммоль/л (≥70 мг/дл), несмотря на прием максимальных доз статинов, при наличии высокого риска необходимо рассмотреть лечение, направленное на дальнейшее снижение данного показателя. Согласно рекомендациям начинать липидоснижающую терапию необходимо в течение первых 24 часов от начала заболевания и как можно раньше. Подтверждением этому является цикл исследований по назначению высокодозовой статинотерапии до проведения внутрикоронарного вмешательства. Было показано влияние нагрузочных доз статинов

Takeda

Виробляється в Німеччині[3]

КАРДіОМАГНіЛ

Маленькі сердечка для великих сердець

- Профілактика тромбоутворення[1]
- Зниження ризику розвитку інфаркту міокарда[2]

Діюча речовина: кислота ацетилсаліцилова. **Лікарська форма:** таблетки, вкриті плівковою оболонкою, по 75 мг. Фармакотерапевтична група. Антитромботичні засоби. Інгібітори агрегації тромбоцитів, за винятком гепарину. Код АТХ B01A C06. **Фармакологічні властивості.** Ацетилсаліцилова кислота (АСК) є аналгетичним, протизапальним та жарознижувальним і антиагрегатним засобом. **Показання.** Гостра та хронічна ішемічна хвороба серця; профілактика повторного тромбоутворення; первинна профілактика тромбозів, серцево-судинних захворювань, таких як гострий коронарний синдром у пацієнтів віком від 50 років, у яких присутні фактори ризику розвитку захворювань серцево-судинної системи: артеріальна гіпертензія, гіперхолестеринемія, цукровий діабет, ожиріння (індекс маси тіла > 30), спадковий анамнез (інфаркт міокарда у пацієнтів віком до 55 років принаймні у одного з батьків або брата чи сестри). **Протипоказання.** Гіперчутливість до АСК, інших саліцилатів або до будь-якого компонента препарату, астма, спричинена застосуванням саліцилатів або НПЗП в анамнезі, гострі пептичні виразки, геморагічний діатез, нирковa, печінкова і серцева недостатність тяжкого ступеня, комбінація з метотрексатом. **Побічні реакції.** Шлунково-кишкові розлади: часті прояви та симптоми диспепсії, біль в епігастральній ділянці та абдомінальний біль. Внаслідок антиагрегантної дії на тромбоцити ацетилсаліцилова кислота може асоціюватися з ризиком розвитку кровотеч, подовженням часу кровотечі. Реакції підвищеної чутливості, включаючи астматичний стан, шкірні реакції легкого або середнього ступеня, а також з боку респіраторного тракту, шлунково-кишкового тракту та серцево-судинної системи, включаючи такі симптоми, як висипання, кропив'янка, набряк, свербіж, риніт, закладання носа, серцево-дихальна недостатність і дуже рідко — тяжкі реакції, включаючи анафілактичний шок. **Категорія відпуску.** Без рецепта — 30 таблеток, за рецептом — 100 таблеток. **Р. п. МОЗ України:** Кардіомагніл: UA/10141/01/01 від 15.01.2015 №11. **Виробник.** Такеда ГмбХ, місце виробництва Оранієнбург, Німеччина. Повна інформація про лікарський засіб міститься в інструкції для медичного застосування. Інформація для медичних і фармацевтичних працівників, для розміщення в спеціалізованих виданнях для медичних установ та лікарів і для розповсюдження на семінарах, конференціях, симпозіумах з медичної тематики. Повідомити про небажане явище або про скаргу на якість препарату Ви можете до ТОВ «Такеда Україна» за тел.: (044) 390 0909.

1. Інструкція для медичного застосування лікарського засобу Кардіомагніл. 2. Seshasai S.R. et al. Arch Intern Med. 2012 Feb 13;172(3):209–16. 3. Реєстраційне посвідчення на лікарський засіб UA/10141/01/01 від 15.01.2015 № 11.

ТОВ «Такеда Україна»: 03110, м. Київ, вул. Солом'янська, 11, тел.: (044) 390 0909, факс: (044) 390 2929, www.takeda.ua

UA/MAGNH/0918/0053

Табл. 2. Частота развития перипроцедурного ИМ при проведении ЧКВ и использовании нагрузочных доз розувастатина при ОКС

1.2.2. ACS						
Gao, 2012	0	59	4	58	2,1%	0,10 (0,01-1,93)
Leoncini, 2014	2	252	5	252	5,3%	0,40 (0,08-2,06)
Li, 2013	2	103	4	100	5,0%	0,48 (0,09-2,65)
Luo, 2013	3	31	11	38	6,6%	0,24 (0,06-0,97)
Wang, 2013	5	62	14	63	8,7%	0,31 (0,10-0,91)
Xie, 2014	14	79	21	80	11,7%	0,61 (0,28-1,30)
Yun, 2011	13	225	25	220	12,4%	0,48 (0,24-0,96)
Общий показатель (95% ДИ)		811		809	51,7%	0,43 (0,29-0,65)
Общее количество событий	39		84			
Гетерогенность: T^2=0,00; хи^2=2,83, df=6 (p=0,83), I^2=0% Оценка общего эффекта: Z=3,99 (p<0,0001)						

Примечание: Адаптировано по Pan et al., 2015.

Табл. 3. Частота развития БССС при проведении ЧКВ и использовании нагрузочных доз розувастатина при ОКС

1.1.2. ACS						
Gao, 2012	2	59	10	58	10,6%	0,17 (0,04; 0,81)
Ko, 2014	2	62	2	70	2,0%	1,13 (0,15; 8,29)
Leoncini, 2014	2	252	3	252	3,2%	0,66 (0,11; 4,01)
Li, 2013	2	103	3	100	3,3%	0,64 (0,10; 3,92)
Liang, 2014	2	65	5	66	5,3%	0,38 (0,07; 2,04)
Luo, 2013	1	31	2	36	2,0%	0,57 (0,06; 6,57)
Wang, 2013	0	62	0	63		недостоверно
Xie, 2014	4	79	5	80	8,2%	0,48 (0,14; 1,68)
Yun, 2011	18	225	39	220	39,5%	0,40 (0,22-0,73)
Общий показатель (95% ДИ)		939		945	74,0%	0,42 (0,27; 0,65)
Общее количество событий	33		72			
Гетерогенность: T^2=2,65, df=7 (p=0,90), I^2=0% Оценка общего эффекта: Z=3,93 (p<0,0001)						

Примечание: Адаптировано по Pan et al., 2015.

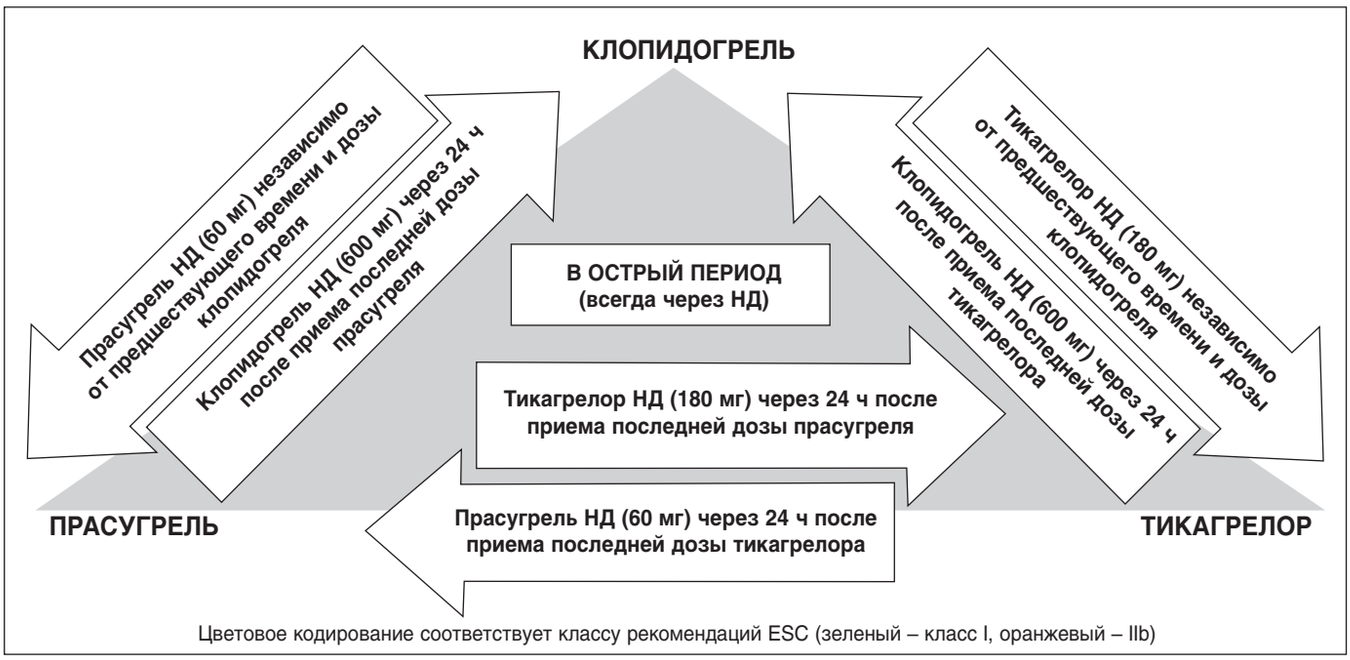

Цветовое кодирование соответствует классу рекомендаций ESC (зеленый – класс I, оранжевый – IIb)

Рис. 5. Алгоритм переключения между оральными ингибиторами $P2Y_{12}$ при острой клинической ситуации (ESC, 2017)

Примечание: НД – нагрузочная доза.

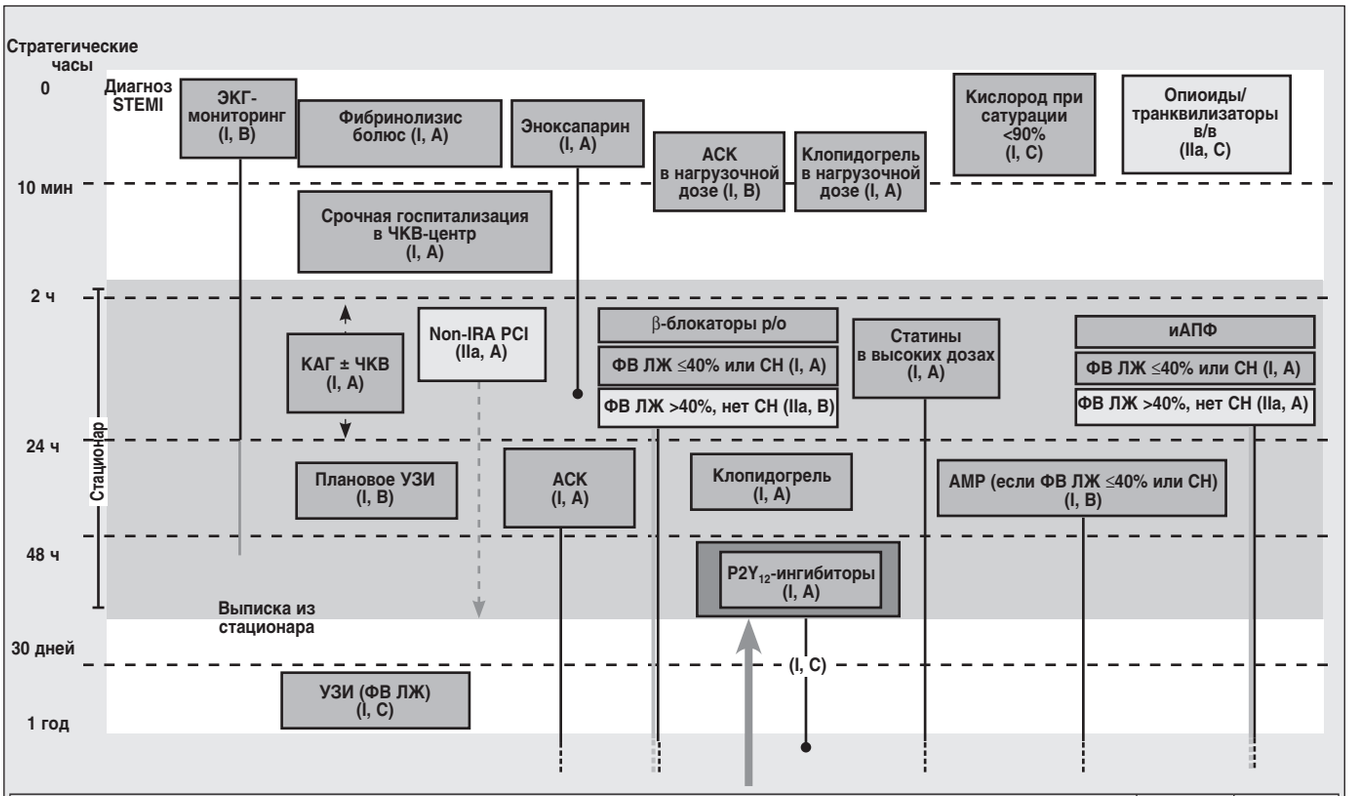

Клопидогрель	Класс	Уровень
Клопидогрель – $P2Y_{12}$-ингибитор выбора на фоне и после фибринолизиса, но через 48 ч данной процедуры можно рассмотреть возможность его замены на прасугрель/тикагрелор у пациентов, которым назначено ЧКВ	I	C

Рис. 6. Обязательные процедуры у пациентов со STEMI, следующих стратегии фибринолизиса: возможность перехода с клопидогреля на тикагрелор (ESC, 2017)

Примечания: ЧКВ – чрескожное коронарное вмешательство; Non-IRA PCI – ЧКВ артерии, не связанной с инфарктом; ФВ ЛЖ – фракция выброса левого желудочка; СН – сердечная недостаточность; иАПФ – ингибиторы ангиотензинпревращающего фермента; АМР – антагонисты минералокортикоидных рецепторов.

до внутрикоронарного вмешательства по снижению частоты развития периоперационного ИМ и БССС в первые полгода после стентирования при ОКС.

Частота развития перипроцедурного ИМ и БССС при проведении ЧКВ и использовании нагрузочных доз розувастатина при ОКС в различных исследованиях представлена в таблицах 2 и 3.

В марте 2018 г. на сессии ACC были представлены (и опубликованы в журнале JAMA) данные исследования Secure PCI, в котором пациентам с ОКС с/без подъема сегмента ST назначали нагрузочную дозу аторвастатина 80 мг или плацебо (рис. 7). Наиболее ошеломляющими оказались результаты дополнительной нагрузочной дозы аторвастатина у лиц со STEMI. В данной группе пациентов применение нагрузочной дозы до процедуры стентирования привело к достоверному снижению комбинированной конечной точки,

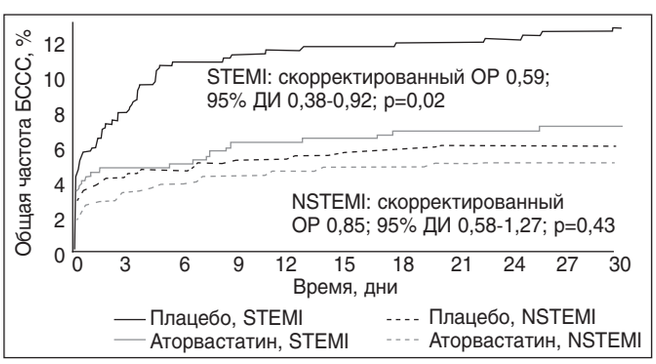

Рис. 7. Снижение комбинированной конечной точки при приеме дополнительной нагрузочной дозы аторвастатина у пациентов со STEMI в исследовании Secure PCI

Примечание: Адаптировано по Berwanger et al., 2018.

включавшей смерть, ИМ, инсульт и незапланированную реваскуляризацию (скорректированный ОР 0,59; 95% ДИ 0,38-0,92; p=0,02).

Дополнительным положительным эффектом нагрузочного назначения высоких доз статинов (80 мг аторвастатина и 20-40 мг розувастатина) является защитное действие от негативного влияния контрастного вещества, используемого при коронарографии, на функцию почек, так называемой контрастиндуцированной нефропатии. При этом наблюдается повышение уровня креатинина ≥44 ммоль/л или на ≥25% в течение 72 ч после введения контраста. В исследовании PRATO ACS было показано снижение острого повреждения почек после введения контрастного вещества при КАГ (скорректированный ОР; 95% ДИ 0,38 [0,20-0,71]; p=0,001). В рекомендациях по реваскуляризации миокарда ESC/EACTS (2014) продемонстрировано краткосрочное назначение высоких доз статинов 40/20 мг розувастатина или 80 мг аторвастатина в целях профилактики контрастиндуцированной нефропатии (*класс доказательности IIa, уровень A*).

Таким образом, пациент рассмотренного клинического случая получает:

- двойную антитромбоцитарную терапию: АСК и тикагрелор с первых суток несмотря на проведенную фармакоинвазивную стратегию;
- β-адреноблокатор, до целевой частоты сердечного ритма;
- ингибитор ангиотензинпревращающего фермента, до достижения целевых уровней артериального давления;
- статины в высокой дозе, корректируемой не по уровню ХС, а по переносимости терапии;
- блокатор протонной помпы, на срок назначения двойной антитромбоцитарной терапии.

Список литературы находится в редакции.

В.З. Нетяженко[1], Е.А. Коваль[2], А.Н. Пархоменко[3], В.К. Тащук[4], Б.И. Голобородько[5], Я.М. Лутай[3],
[1] Национальный медицинский университет имени А.А. Богомольца, г. Киев; [2] Днепропетровская медицинская академия МЗ Украины; [3] ННЦ «Институт кардиологии имени академика Н.Д. Стражеско» НАМН Украины, г. Киев; [4] Буковинский государственный медицинский университет, г. Черновцы; [5] Одесская городская клиническая больница № 3

Антитромботическая терапия при остром коронарном синдроме: практическое применение рекомендаций

В данном обзоре представлены различные клинические сценарии, требующие сочетания врачебной интуиции, опыта и знания последних экспертных рекомендаций в области ведения пациентов с острым коронарным синдромом (ОКС) для принятия взвешенных и эффективных решений относительно диагностической и лечебной тактики. Акцент сделан на выборе средств антитромбоцитарной, антикоагулянтной и тромболитической терапии, их комбинировании при разных вариантах течения заболевания с учетом множественных факторов, определяющих баланс тромботических и геморрагических рисков.

СЦЕНАРИЙ № 1

Пациент М., 70 лет. Инфаркт миокарда (ИМ) с элевацией сегмента ST (STEMI). Доставлен через 4 ч от начала болевого синдрома. В анамнезе: острое нарушение мозгового кровообращения, перенесенное 1 год назад, артериальная гипертензия (АГ), сахарный диабет (СД) 2-го типа. Креатинин, определенный 4 мес назад, – 171 мкмоль/л; клиренс креатинина (КК) – 45 мл/мин. На догоспитальном этапе пациент получил клопидогрель в дозе 300 мг, гепарин по 5000 Ед в/в, ацетилсалициловая кислота (АСК) по 300 мг, морфин. Планируется проведение первичного чрескожного коронарного вмешательства (ПЧКВ).

Какой должна быть тактика антитромботической терапии до, во время и после ПЧКВ?

Рекомендации Европейского общества кардиологов (ESC) по ведению пациентов со STEMI (2017) четко регламентируют выбор и сроки антитромботической терапии при инвазивной тактике.

При стратегии ПЧКВ двойную антитромбоцитарную терапию (ДАТ) рекомендуется начинать как можно раньше, до или во время проведения коронарографии, с нагрузочных доз АСК и тикагрелора. Для ускорения эффекта можно попросить пациента разжевать таблетки. Если нагрузочные дозы АСК и тикагрелора были приняты больным на догоспитальном этапе, то после ПЧКВ следует продолжать применение в поддерживающих дозах. Иначе нагрузочная доза дается пациенту непосредственно во время проведения процедуры реваскуляризации, затем продолжается поддерживающее лечение. Назначение клопидогреля на догоспитальном этапе не является в большинстве случаев ограничением для перевода пациента на последующий прием тикагрелора (при отсутствии противопоказаний к его назначению). С целью антикоагулянтной терапии (АКТ) во время интервенционного вмешательства приоритетным является использование нефракционированного гепарина (НФГ) (*класс рекомендации I, уровень доказательности C*), эноксапарина (*IIa, A*) или бивалирудина (*IIa, A*). НФГ вводят внутривенно (в/в) болюсно из расчета 70-100 Ед/кг массы тела (50-70 Ед/кг массы тела при совместном применении с блокаторами GPIIb/IIIa-рецепторов) (табл. 1).

Возможность использования эноксапарина во время интервенционного вмешательства у больных со STEMI была доказана в исследовании ATOLL (n=910), в котором его введение в дозе 0,5 мг/кг массы тела в/в болюсно по сравнению с указанными дозами НФГ не сопровождалось значимым уменьшением частоты наступления первичной конечной точки (смерть / ИМ / неэффективность ЧКВ / большое кровотечение – снижение относительного риска [СОР] 17%; p=0,063), однако приводило к достоверному уменьшению частоты событий вторичной конечной точки (смерть / ИМ /

Табл. 1. Перипроцедурная и послепроцедурная антитромбоцитарная терапия у пациентов, которым планируется ПЧКВ

Антитромбоцитарная терапия		
Рекомендации	**Класс**	**Уровень**
Сильный P_2Y_{12}-ингибитор (прасугрель, тикагрелор или клопидогрель, если первые два не доступны или противопоказаны) рекомендуется до (или как минимум во время) ЧКВ и в течение более 12 мес, если нет противопоказаний, таких как высокий риск кровотечений	I	A
АСК (*per os* или в/в при невозможности глотать) рекомендуется как можно раньше всем пациентам без противопоказаний	I	B
Ингибиторы гликопротеиновых рецепторов IIb/IIIa должны рассматриваться как препараты резерва на случай неудачной реперфузии или тромботических осложнений	IIa	C
Антикоагулянтная терапия		
Рекомендации	**Класс**	**Уровень**
АКТ рекомендуется всем пациентам в дополнение к антитромбоцитарной терапии при ПЧКВ	I	C
Рекомендуется рутинное применение НФГ	I	C
Следует рассмотреть рутинное применение эноксапарина в/в	IIa	A
Фондапаринукс не рекомендуется при ПЧКВ	III	B

нестабильная стенокардия / ургентная реваскуляризация – СОР 41%; p=0,01). При этом вероятность кровотечений в двух группах существенно не отличалась.

Эноксапарин имел преимущества перед НФГ и по результатам метаанализа J. Silvain et al. (сокращение смертности на 34% по сравнению с НФГ), при этом улучшение выживаемости пациентов поддерживалось одновременным снижением частоты развития как ишемических, так и основных геморрагических событий.

В данном сценарии представлен больной с очень высоким ишемическим (ОКС, сопутствующие СД, дисфункция почек, возраст) и геморрагическим (сопутствующие СД, дисфункция почек, возраст, АГ) рисками. На догоспитальном этапе пациент получил нагрузочные дозы ДАТ (АСК и клопидогрель) и антикоагулянт. Поскольку нет четких указаний о типе перенесенного инсульта, рационально продолжить ведение больного на клопидогреле, так как этот препарат хорошо изучен в самых разных подгруппах пациентов, в том числе с острыми нарушениями мозгового кровообращения. В то же время перенесенный ранее ишемический инсульт, подтвержденный посредством визуализационных методов, не является противопоказанием для назначения тикагрелора. Учитывая высокий риск ишемических событий у данного пациента, в случае объективного подтверждения ишемического характера перенесенного инсульта (выписка, данные нейровизуализации) его следует перевести на прием тикагрелора (нагрузочная доза – 180 мг и затем 90 мг каждые 12 ч). После процедуры реваскуляризации больной должен в течение как минимум 1 года принимать ДАТ.

После ПЧКВ необходимо продолжить АКТ в профилактических дозах – 0,4 мл эноксапарина (4000 анти-Ха МЕ) 1 раз в сутки или 2,5 мг/сут фондапаринукса) для предупреждения развития венозных тромбоэмболических осложнений на период иммобилизации пациента. В дальнейшем антикоагулянты могут быть отменены при отсутствии других показаний для их приема (продолжающаяся активная ишемия миокарда, тромбы в полостях сердца, фибрилляция предсердий [ФП], механические клапаны).

СЦЕНАРИЙ № 2

Пациент М., 62 года, 85 кг. Курильщик. STEMI. Доставлен через 10 ч от начала болевого синдрома. На догоспитальном этапе 3 ч назад проведена тромболитическая терапия (ТЛТ) тенектеплазой в дозе 9000 МЕ. Также больной получил 300 мг клопидогреля, 300 мг АСК, 30 мг эноксапарина в/в болюсно и 80 мг подкожно. На момент осмотра боль купирована, сегмент ST снизился более чем на 50%.

Следует ли проводить ПЧКВ и в какие сроки? Какой должна быть тактика дальнейшей антитромботической терапии?

Ответ на первый вопрос находим в рекомендациях ESC по ведению пациентов со STEMI (2017), в разделе по фибринолитической терапии (табл. 2).

В данном случае купирование болевого синдрома и снижение сегмента ST более чем на 50% свидетельствуют об успешной ТЛТ. Но при этом не должно возникать сомнения, что пациент нуждается в проведении ангиографии. Поскольку тромболизис был успешным, временное окно, рекомендованное для проведения ангиографии, находится в пределах от 2 до 24 ч после начала реперфузии. Что касается второго вопроса, то согласно рекомендациям ESC (2017) пациентов после ТЛТ далее следует вести на ДАТ с клопидогрелем (75 мг/сут). Вместе с тем разрешено переводить больных, которым после ТЛТ было выполнено ПЧКВ, с клопидогреля на новые ингибиторы $P2Y_{12}$-рецепторов тромбоцитов (прасугрель или тикагрелор), через 48 ч после введения фибринолитика для уменьшения вероятности развития тромботических осложнений (рис. 1).

СЦЕНАРИЙ № 3

Пациентка Д., 65 лет. Стенокардия напряжения II функционального класса (ФК). Три года назад перенесла Q-ИМ в области задней стенки левого желудочка (ЛЖ). В анамнезе – дислипидемия. Принимает АСК, аторвастатин, бисопролол. Коронаровентрикулографию (КВГ) не проводили. Поступила в связи с развитием боли ангинозного характера длительностью до 15 мин в покое. На протяжении двух дней наблюдались прогрессирование стенокардии, появление стенокардии покоя. На фоне боли на электрокардиограмме (ЭКГ) отмечается депрессия сегмента ST до 1,5 мм в отведениях I, aVL, V_3-V_6. При поступлении боль отсутствует. Артериальное давление (АД) – 128/70 мм рт. ст., частота сердечных сокращений (ЧСС) – 82 уд./мин, признаков сердечной недостаточности (СН) нет. Креатинин – 105 мкмоль/л. Поступила в центр без возможности проведения ангиографии.

Какова тактика ведения пациентки?

По совокупности клинических проявлений и графики ЭКГ данное состояние следует расценивать как ОКС без элевации сегмента ST. В соответствии с рекомендациями ESC (2015) тактика ведения этой категории пациентов определяется степенью риска развития осложнений. Выделяют четыре категории риска (табл. 3).

Достаточно наличия одного из перечисленных факторов для того, чтобы отнести пациента в ту или иную группу риска. Наиболее точную стратификацию рисков обеспечивает шкала GRACE (Global Registry of Acute Coronary Events). По этой шкале пациентка набирает 157 баллов, то есть относится к категории высокого риска развития осложнений. Также в данном случае рационально сделать анализ на тропонин, который, скорее всего, подтвердит высокий риск. Таким образом, больная должна быть переведена в центр с возможностью проведения

Табл. 2. Рекомендации ESC по фибринолитической терапии (2017)

Рекомендации	Класс	Уровень
Перевод после фибринолизиса		
Перевод в лечебно-профилактическое учреждение с возможностью ЧКВ после фибринолизиса показан всем пациентам немедленно после фибринолизиса	I	A
Спасительное ЧКВ показано немедленно при неуспешном фибринолизисе (резолюция сегмента ST <50% через 60-90 мин) или в любое время при наличии гемодинамической или электрической нестабильности либо усугубляющейся ишемии	I	A
Ангиография и ЧКВ инфарктобусловившей артерии при наличии показаний рекомендованы через 2-24 ч после успешного фибринолизиса	I	A
Ургентная ангиография и ЧКВ (если необходимо) показаны в случае рецидивирующей ишемии либо признаков реокклюзии после первичного успешного фибринолизиса	I	B

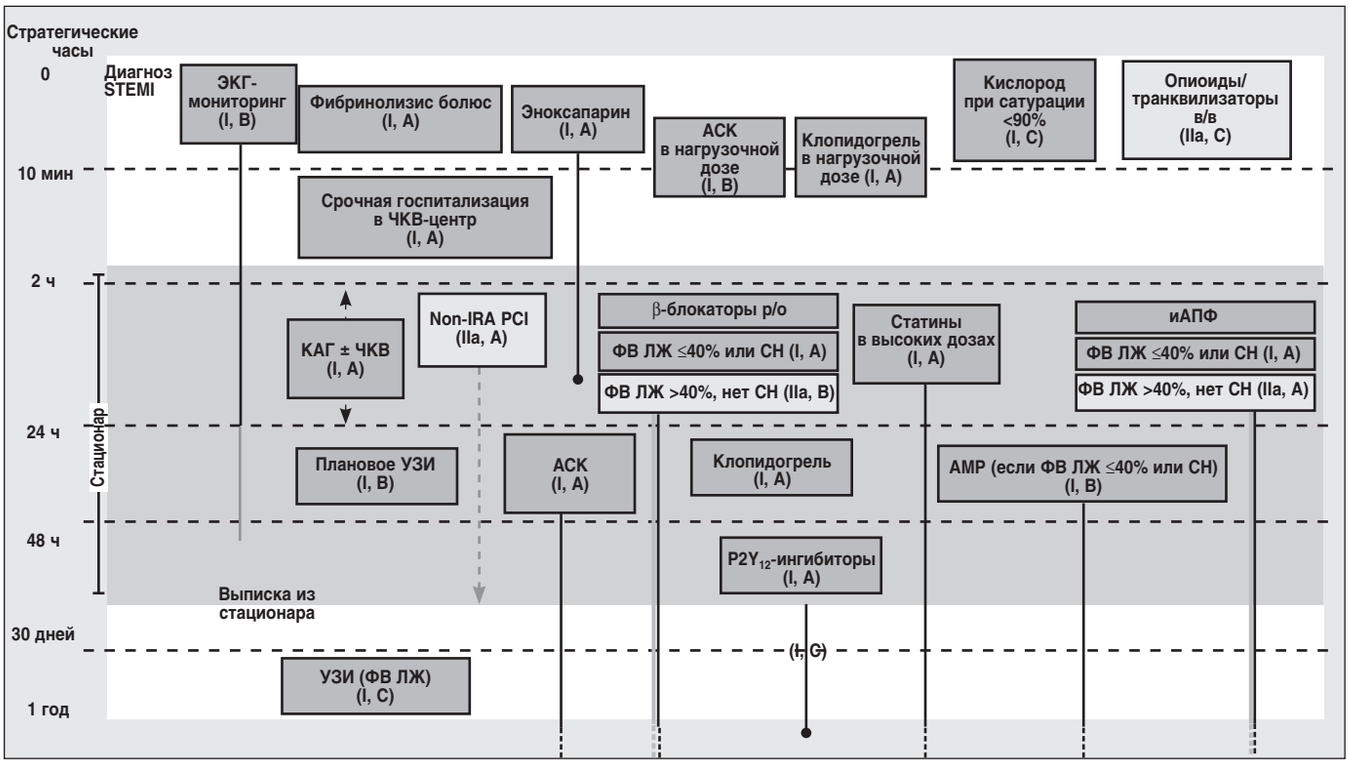

Рис. 1. Алгоритм ведения пациентов со STEMI, которым проводят ТЛТ

Примечания: Non-IRA PCI – ЧКВ с доступом не через радиальную артерию; КАГ – коронароангиография; ФВ – фракция выброса; АМР – антагонисты минералокортикоидных рецепторов; иАПФ – ингибиторы ангиотензинпревращающего фермента.
Адаптировано по Ibanez B., 2017.

интервенционных вмешательств, где в течение 24 ч будет выполнена КВГ.

Что касается антитромбоцитарной терапии, то пациентам с ОКС без элевации сегмента ST с тромботическим риском от умеренного до высокого при отсутствии противопоказаний рекомендован тикагрелор (нагрузочная доза – 180 мг, затем по 90 мг два раза в сутки) в дополнение к АСК независимо от стратегии дальнейшего лечения, в том числе пациентам, которые уже получали клопидогрель (при этом он должен быть отменен) (*класс рекомендации I, уровень доказательности B*). Клопидогрель остается препаратом выбора для пациентов, которые принимают пероральные антикоагулянты (ПАК) (*I, B*).

Для АКТ пациентов с ОКС без элевации сегмента ST рекомендован фондапаринукс независимо от стратегии (*I, B*). Если пациенту проводится ПЧКВ, то дополнительно вводится болюс НФГ в дозе 70-85 МЕ/кг (*I, B*).

СЦЕНАРИЙ № 4

Пациент О., 65 лет. STEMI. Планируется проведение ПЧКВ. Уровень холестерина не известен.

Необходимо ли назначение статинов? Каковы препарат, доза, время начала терапии?

Целесообразность применения статинов при ОКС в целях вторичной профилактики сердечно-сосудистых событий больше не обсуждается. Их польза убедительно доказана в ряде контролируемых клинических исследований. В соответствии с европейскими рекомендациями пациенту с ОКС с элевацией сегмента ST следует начинать интенсивную липидоснижающую терапию как можно раньше, независимо от уровня холестерина, и поддерживать ее длительное время (табл. 4).

Оптимальный срок начала терапии не определен. В большинстве исследований с использованием статинов при ОКС ее начинали в пределах первых 10 дней. Не все из них подтвердили,

Табл. 3. Категории риска в соответствии с рекомендациями ESC (2015)

Риск	Факторы риска	Период проведения инвазии
Очень высокий	Выраженная клиническая или электрическая нестабильность Кардиогенный шок, острая СН, острая митральная регургитация, рефрактерная симптоматика, желудочковые аритмии, гемодинамическая нестабильность, преходящая элевация сегмента ST на ЭКГ	Менее 2 ч
Высокий	Характерные для ИМ изменения (повышение/снижение) уровня тропонина Динамические изменения ST-T на ЭКГ (симптомные или нет) Оценка по шкале GRACE <140	Менее 24 ч
Промежуточный	СД Почечная недостаточность (расчетная скорость клубочковой фильтрации <60 мл/мин/1,73 м^2) Дисфункция ЛЖ (ФВ <40%) Ранняя постинфарктная стенокардия Недавно проведенная реваскуляризация миокарда Оценка по шкале GRACE >109 и <140	В течение 72 ч
Низкий	Все больные, которые не соответствуют описанным выше критериям	Возможно неинвазивное лечение или проведение инвазии в течение 72 ч

Табл. 4. Рекомендации по липидоснижающей терапии в острой, подострой и долгосрочной фазах после STEMI

Рекомендации	Класс	Уровень
Рекомендовано начинать интенсивную липидоснижающую терапию как можно раньше (при отсутствии противопоказаний) и поддерживать ее длительное время	I	A
Уровень холестерина ЛПНП <1,8 ммоль/л или снижение как минимум на 50% при исходном уровне в пределах 1,8-3,5 ммоль/л рекомендуется как цель терапии	I	B
Рекомендовано определять липидный профиль всех пациентов со STEMI как можно скорее после поступления	I	C

что статины уменьшают частоту повторных больших сердечно-сосудистых событий после ОКС. Прямые доказательства были получены в отношении дозы аторвастатина 80 мг/сут, которая улучшала долгосрочные исходы в исследованиях MIRACL (по сравнению с плацебо) и PROVE-IT (по сравнению с правастатином в дозе 40 мг). Метаанализ 26 рандомизированных исследований с участием 170 тыс. пациентов продемонстрировал убедительные преимущества стратегии интенсивной статинотерапии в отношении снижения риска сердечно-сосудистой смерти, нефатального ИМ, инсульта и потребности в коронарной реваскуляризации (Cholesterol Treatment Trialists' Collaboration, Lancet, 2010). Если пациент уже принимал статины до развития ОКС, но терапия была низкой или средней интенсивности, следует повысить ее до максимальной – увеличить дозу или перейти на препараты с максимальным потенциалом (аторвастатин или розувастатин) при условии, что в анамнезе отсутствуют данные о непереносимости высоких доз.

Вопрос относительно целесообразности нагрузочной дозы статина перед проведением ПЧКВ остается открытым в связи с нейтральным результатом недавно завершенного исследования SECURE-PCI (Berwanger et al., JAMA, 2018), в котором не было показано влияния на 30-дневную частоту сердечно-сосудистых событий. Тем не менее, учитывая доказанные нелипидные эффекты статинов, способствующие стабилизации атеросклеротических бляшек после повреждения, реализации антитромбоцитарных свойств этих препаратов (Ostadal, 2012; Zamani et al., 2016), а также данные о предупреждении контраст-индуцированной нефропатии и перипроцедурного повреждения миокарда после коронарного вмешательства на фоне действия нагрузочной дозы аторвастатина (Liu et al., 2016; Lee et al., 2016), есть все основания ожидать пользу от раннего (до проведения ангиографии) начала статинотерапии в острейшей фазе ОКС.

Таким образом, пациенту из клинического сценария следует как можно быстрее назначить аторвастатин в дозе 80 мг или розувастатин в дозе 40 мг, не дожидаясь результатов из лаборатории. Однако липидограмма все-таки необходима, чтобы в дальнейшем оценить эффективность статинотерапии. Повторно определить липидный профиль необходимо через 4-6 нед после назначения статина, чтобы убедиться в том, что целевой уровень холестерина ЛПНП достигнут, а также оценить безопасность терапии.

СЦЕНАРИЙ № 5

Пациент М., 56 лет. STEMI в области задней стенки ЛЖ. При поступлении – пароксизм ФП с ЧСС 95 уд./мин, который развился впервые в жизни. Признаков ОЛЖН нет. В анамнезе – АГ. Два года назад выполнено плановое стентирование передней межжелудочковой ветви (ПМЖВ) левой коронарной артерии (ЛКА). Пациент доставлен для проведения ПЧКВ.

Какой должна быть лечебная тактика?

В европейских рекомендациях по ведению пациентов со STEMI есть раздел, посвященный особенностям лечебной тактики при развитии наджелудочковых аритмий в острый период. Рекомендации делятся на контроль ЧСС и восстановление ритма (кардиоверсия) (табл. 5).

Пациенту из клинического сценария ввиду отсутствия признаков ОСН и гипотензии однозначно показан β-блокатор быстрого действия (например, метопролол) для контроля ЧСС. Приоритетно использовать в/в введение β-блокаторов, что позволяет быстрее достичь желаемого эффекта и делает терапию более управляемой. Что касается пероральной АКТ, которая показана пациентам с ФП и оценкой ≥2 балла по шкале CHA_2DS_2-VASc для профилактики кардиоэмболического инсульта, то в данном

Табл. 5. Лечебная тактика при развитии наджелудочковых аритмий в острый период STEMI

Рекомендации	Класс	Уровень
Контроль ЧСС		
В/в введение β-блокаторов показано с целью контроля ЧСС при необходимости и при отсутствии острой СН или гипотензии	I	C
В/в введение амиодарона показано при необходимости с целью контроля ЧСС при наличии сопутствующей острой СН, но отсутствии гипотензии	I	C
В/в введение сердечных гликозидов следует рассмотреть при необходимости в случае наличия сопутствующей острой СН и гипотензии	IIa	B
Кардиоверсия		
Немедленная электрическая кардиоверсия показана в случаях, когда адекватный контроль ЧСС не может быть достигнут быстро с помощью медикаментозных агентов у пациентов с ФП на фоне продолжающейся ишемии, тяжелых нарушений гемодинамики или СН	I	C
У пациентов с впервые возникшей ФП в острой фазе STEMI необходимо рассмотреть, основываясь на оценке по шкале CHA_2DS_2-VASc, длительную терапию ПАК, принимая во внимание сопутствующую антитромбоцитарную терапию	IIa	C
Дигоксин неэффективен при конверсии недавно возникшей ФП в синусовый ритм и не показан для контроля ритма	III	A
Блокаторы кальциевых каналов и β-блокаторы, включая соталол, неэффективны при конверсии недавно возникшей ФП в синусовый ритм	III	B
Профилактическая терапия антиаритмическими препаратами для предотвращения ФП не показана	III	B

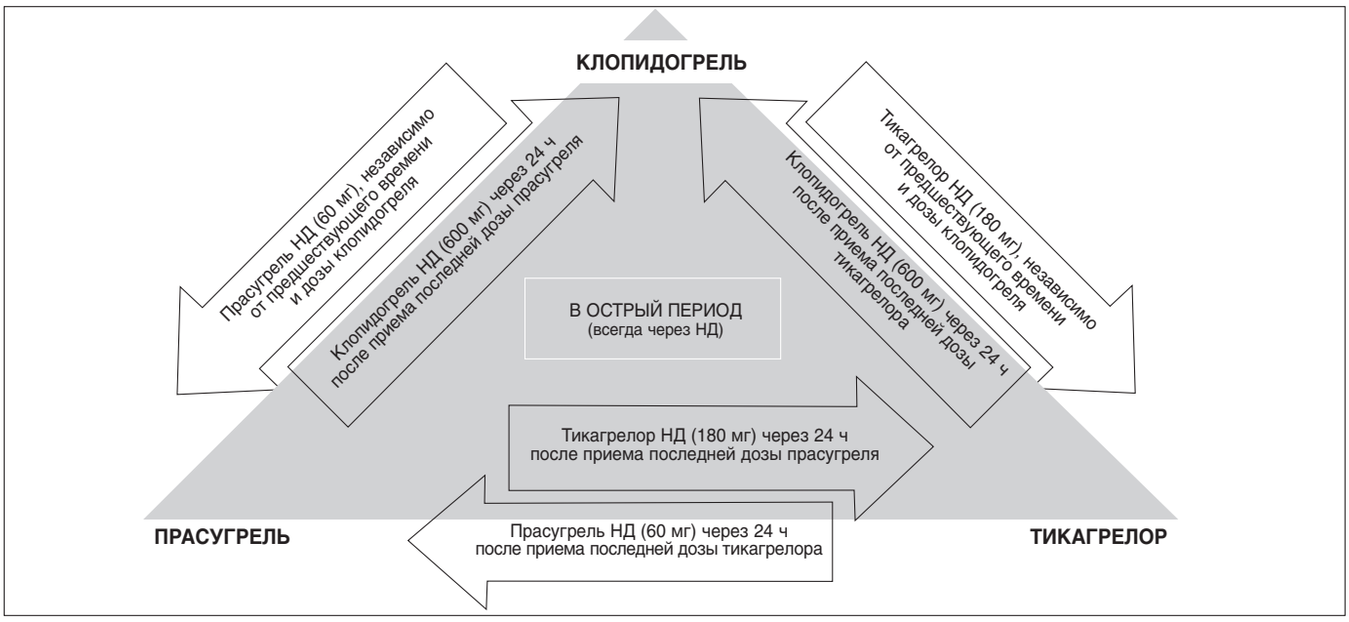

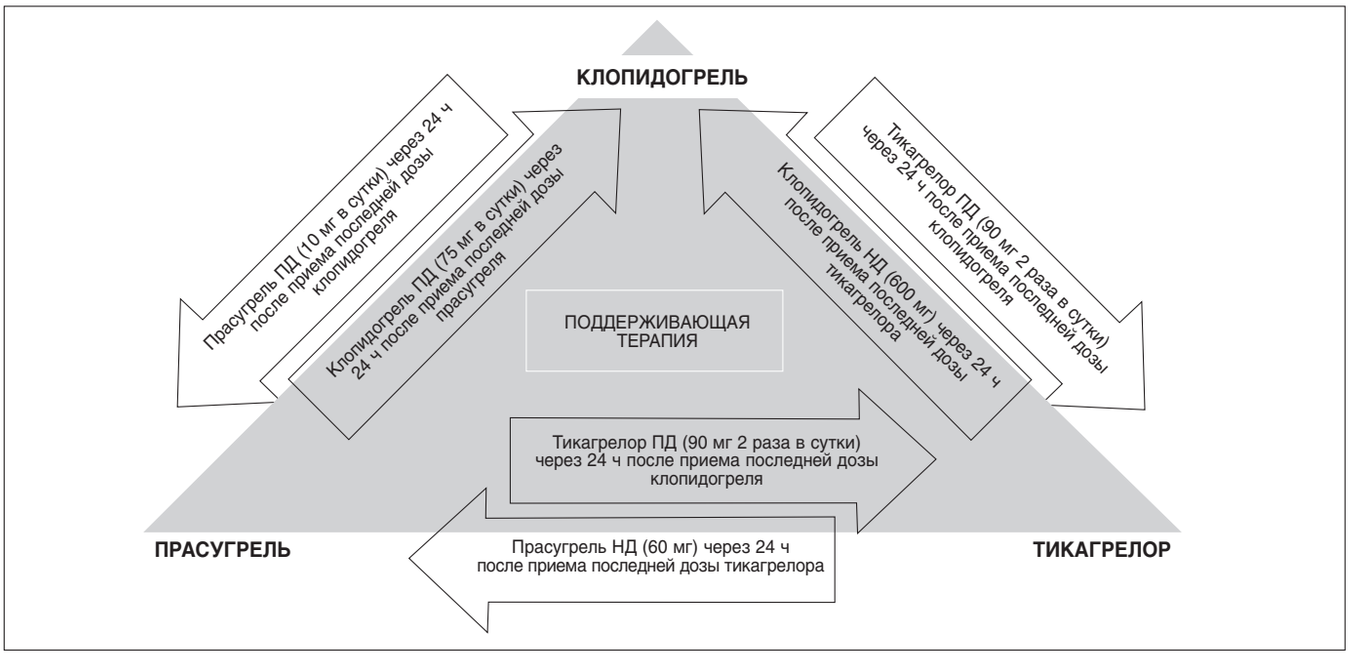

Рис. 2. Алгоритм переключения между пероральными $P2Y_{12}$-ингибиторами: замена клопидогреля на тикагрелор – единственный алгоритм переключения, для которого получены данные об исходах у пациентов в острый период (класс рекомендации I); все остальные алгоритмы переключения не основаны на доказательствах (класс рекомендации IIb); острым периодом считается период стационарного лечения

Примечания: НД – нагрузочная доза; ПД – поддерживающая доза.

случае нет необходимости начинать ее в острый период. ИМ задней локализации часто осложняется нарушениями ритма и проводимости. Пароксизм аритмии у данного пациента, вероятно, связан с локальной ишемией и может купироваться в результате успешно выполненной ПЧКВ. При подготовке к ПЧКВ больной должен получить антикоагулянт парентерально, а также ДАТ в нагрузочных дозах (преимущественно с тикагрелором). В течение 3-4 суток после процедуры необходимо провести рестратификацию по CHA_2DS_2-VASc. При наличии высокого риска или повторении пароксизма ФП необходимо решить вопрос о пероральной АКТ. Причем, если пациент принимал тикагрелор, то его необходимо перевести на клопидогрель, так как тикагрелор не рекомендован к применению в сочетании с ПАК (рис. 2).

Таким образом, при наличии показаний к пероральной АКТ пациент будет получать тройную терапию: АСК, клопидогрель и антикоагулянт. При этом в качестве антикоагулянта предпочтительно использовать прямые не-АВК-зависимые препараты в минимальных доказанных дозах (2,5 мг 2 раза в сутки для апиксабана, 110 мг 2 раза в сутки для дабигатрана и 15 мг/сут для ривароксабана). Ривароксабан в дозе 15 мг/сут, по результатам исследования PIONER, может быть также использован в комбинации с монотерапией клопидогрелем (75 мг/сут). Такая двойная комбинация (антикоагулянт и клопидогрель) рекомендована у пациентов с высоким риском кровотечений и низким риском ишемических событий.

СЦЕНАРИЙ № 6

Пациент Н., 72 года. STEMI передней локализации. Доставлен через 2 ч от начала симптомов. Согласована

транспортировка из районного центра в катетерную лабораторию, которая ориентировочно займет около 2 ч.

Как вести пациента до отправки в реперфузионный центр? Что не рекомендовано в данном случае?

Поскольку от начала симптомов прошло уже 2 ч и еще столько же (а возможно, даже больше) пройдет до того момента, когда пациент пересечет порог катетерной лаборатории, в данном случае стоит подумать о проведении тромболизиса. Эффективность стратегии с выполнением первичной ТЛТ и последующей доставкой в реперфузионный центр убедительно доказана в исследовании STREAM для пациентов, поступающих в клинику без возможности ангиографии в первые 3 ч от появления симптоматики. Согласно рекомендациям ESC, решение о проведении ТЛТ в данной ситуации оставляется на усмотрение врача и зависит от местных условий, в том числе реального времени доставки в областной центр из района. В подобных случаях не рекомендуется начинать антикоагулянтную терапию фондапаринуксом, поскольку в катетерной лаборатории перед коронарографией будет вводиться болюс гепарина. Для ТЛТ следует использовать фибрин-специфический тромболитик (тенектеплазу, альтеплазу).

Состав ДАТ зависит от принятого решения. Если проводится ТЛТ, то назначают АСК, нагрузочную дозу клопидогреля (300 мг) и эноксапарин (у пациентов до 75 лет – в/в болюс 30 мг и подкожное введение в дозе 1 мг/кг массы тела через 15 мин после болюса и затем каждые 12 ч). Если принято решение не проводить тромболизис, то преимущественным антиагрегантом становится тикагрелор.

СЦЕНАРИЙ № 7

Пациент Т., 63 года. Острый не-Q-ИМ. На вторые сутки заболевания проведено стентирование правой коронарной артерии (ПКА) (один металлический стент) и огибающей ветви ЛКА (один стент с лекарственным покрытием); остаточный стеноз 60% ПКА. Принимает тикагрелор в дозе 90 мг два раза в сутки, АСК по 100 мг/сут, фондапаринукс по 2,5 мг/сут. На четвертые сутки заболевания пациент начал жаловаться на слабость. АД – 100/70 мм рт. ст., ЧСС – 92 уд./мин. Рвота кофейной гущей, мелена. Исходный Hb – 128 г/л, Hb при развитии симптоматики – 96 г/л.

Как остановить кровотечение и что делать с антитромботической терапией?

Очевидно, что антитромботическая терапия спровоцировала ЖКК, которое расценивается как клинически значимое, поскольку привело к снижению уровня Hb более чем на 30 г/л. Вместе с тем пациент имеет очень высокий тромботический риск, обусловленный трехсосудистым поражением коронарного русла и постановкой стентов двух типов – с лекарственным покрытием и без. Поэтому полная отмена антитромботической терапии крайне нежелательна. Сложность подобных случаев заключается в том, что необходимо остановить кровотечение, максимально защитив больного от возможных повторных тромботических событий.

Из всего перечня препаратов рационально отменить в первую очередь АСК. Прием тикагрелора можно прервать до достижения стабильного гемостаза, но затем его следует возобновить.

Пациенту показана срочная гастроскопия с применением локальных методов остановки кровотечения. При этом не рекомендуется использование транексамовой кислоты, так как она может повышать риск тромбоза. Для восполнения кровопотери рационально применить криоплазму. Рекомендации приведены на рисунке 3.

Продолжение сценария. На следующее утро: мелена, АД – 100/70 мм рт. ст., ЧСС – 84 уд./мин. Боли ангинозного характера не беспокоят. Hb – 81 г/л.

Необходимо ли переливание крови?

Гемодинамика пациента стабильная, но уровень Hb продолжает снижаться, что может быть обусловлено эффектом гемодилюции. На данный момент переливание крови не показано. В течение суток следует убедиться в стабильности гемостаза и принимать решение о дальнейшей коррекции антитромботической терапии.

СЦЕНАРИЙ № 8

Пациент С., 58 лет.

В анамнезе: АГ, СД 2-го типа, дислипидемия. Год назад перенес Q-ИМ в области передней стенки ЛЖ. Стентирован в острый период заболевания: установлено два стента с лекарственным покрытием (3×24 мм, 2,5×24 мм) в ПМЖВ ЛКА; остаточный стеноз 50% огибающей ветви ЛКА. Стенокардии нет, признаки СН в виде одышки, II ФК по NYHA.

По данным эхокардиографии: конечно-диастолический объем ЛЖ – 160 мл, ФВ – 42%. Постоянно принимает АСК в дозе 100 мг, тикагрелор по 90 мг два раза в сутки, карведилол, рамиприл, эплеренон и розувастатин.

Каковы дальнейшие рекомендации по антитромботической терапии?

В данном сценарии подразумевается, что с момента ИМ и реваскуляризации прошло 12 мес, а это минимальный срок обязательной ДАТ с доказанной эффективностью в предотвращении тромбоза стента и повторных коронарных событий. Вопрос о продолжении или отмене ДАТ на данном этапе требует переоценки рисков.

Практические рекомендации по ведению пациентов при развитии кровотечения на фоне ДАТ с или без приема ПАК

Большое кровотечение – любое кровотечение, требующее госпитализации, ассоциированное с серьезной потерей крови (снижение уровня Hb >5 г/дл), гемодинамически стабильное и медленно прогрессирующее.

Рекомендации по коррекции ДАТ:

- рассмотреть прекращение ДАТ и продолжение монотерапии, предпочтительно $P2Y_{12}$-ингибитором, особенно в случаях верхнего гастроинтестинального кровотечения;
- если кровотечение продолжается, несмотря на терапию, или лечение невозможно, рассмотреть вопрос отмены всех антитромботических препаратов;
- как только кровотечение остановлено, провести повторную оценку необходимости ДАТ или монотерапии, предпочтительно $P2Y_{12}$-ингибитором, особенно в случаях верхнего гастроинтестинального кровотечения;
- при возобновлении ДАТ рассмотреть уменьшение ее длительности или замену на менее сильный $P2Y_{12}$-ингибитор (например, замена тикагрелора или прасугреля на клопидогрель), особенно при возобновляющихся кровотечениях.

Примечание: Адаптировано по Ibanez, 2017.

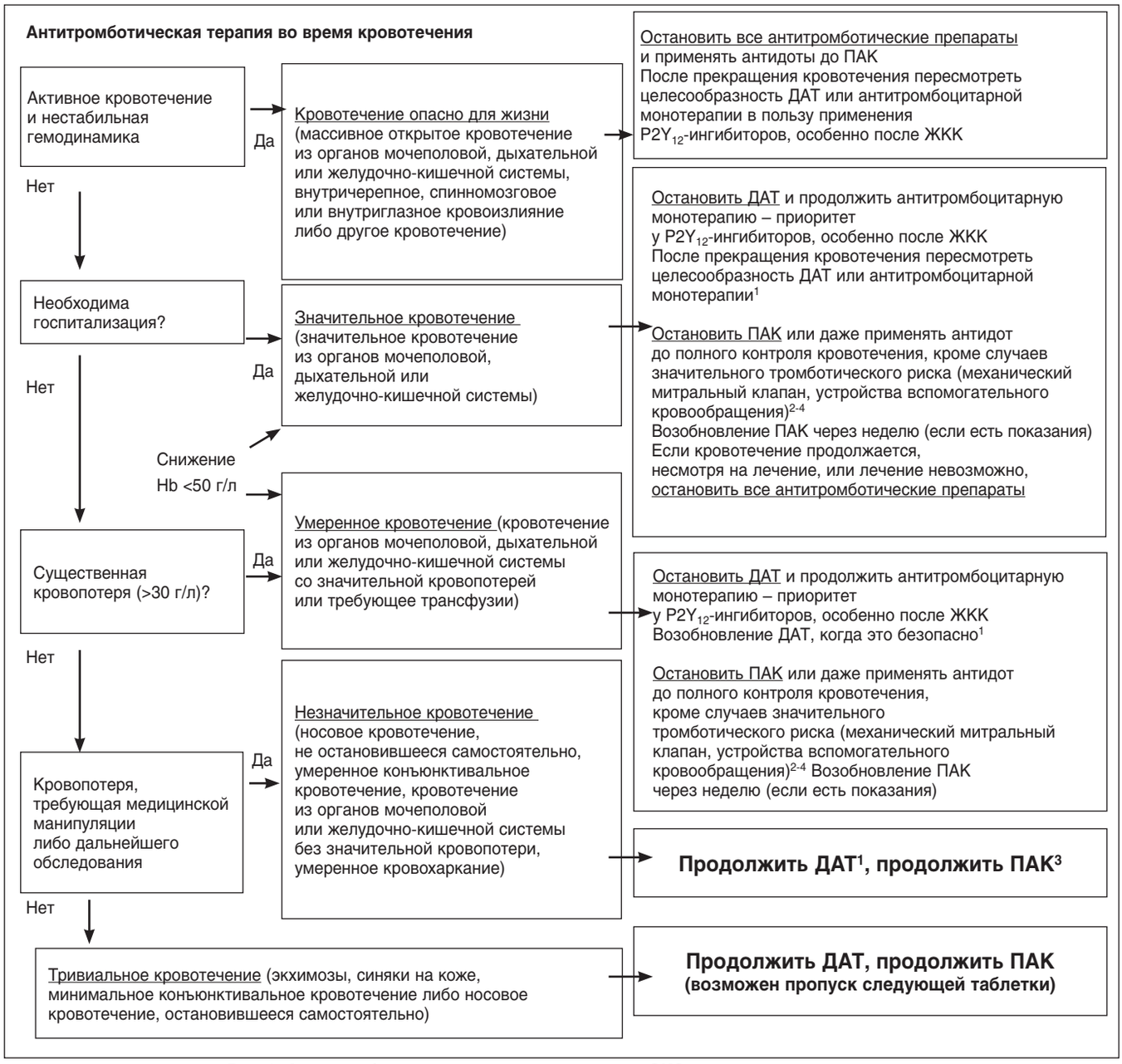

Рис. 3. Антитромботическая терапия у пациента с ОКС и острым кровотечением

Примечания: [1] Сократить продолжительность ДАТ или переход на менее сильный $P2Y_{12}$-ингибитор, особенно при повторном кровотечении.
[2] Возобновить лечение через неделю, если клинически показано. Для АВК целевой уровень МНО – 2,0-2,5 (кроме случаев значительного тромботического риска: механический митральный клапан, устройства вспомогательного кровообращения); для НОАК – минимально эффективные дозы.
[3] В случае тройной терапии перейти на двойную, приоритет у клопидогреля и ПАК.
[4] У пациентов на ДАТ отменить антитромбоцитарный препарат при возможности.
Адаптировано по Valgimigli et al., 2018.

Табл. 6. Оценка соотношения польза/риск от продления ДАТ

Показатель	Баллы
Возраст ≥75 лет	-2
Возраст от 65 до <75 лет	-1
Возраст <65 лет	0
Курение в настоящее время	1
СД 2-го типа	1
Стентирование по поводу острого ИМ	1
ПЧКВ заранее	1
Диаметр стента <3 мм	1
DES с паклитакселем	1
СН или ФВ <30%	2
ПЧКВ шунта	2

Табл. 7. Фибринолитическая и сопутствующая антитромботическая терапия у пациентов 75 лет и старше (рекомендации ESC, 2017)

Рекомендации	Класс	Уровень
Фибринолитическая терапия		
Использование половинной дозы тенектеплазы необходимо рассмотреть у пациентов ≥75 лет	IIa	B
Полная доза – 45 мг (9000 МЕ) при массе тела от 80 до 90 кг; половинная доза – 4500 МЕ		
Антитромбоцитарная терапия		
АСК (стартовая доза – 150-300 мг р/о или 75-250 мг в/в, если пероральный прием невозможен)	I	B
Клопидогрель (для пациентов ≥75 лет нагрузочная доза – 75 мг р/о, далее поддерживающая доза – 75 мг в сутки)	I	A
Антикоагулянтная терапия		
Эноксапарин (у пациентов ≥75 лет без болюса, подкожные введения в дозе 0,75 мг/кг, максимум 75 мг в первые две инъекции)	I	A

В соответствии с рекомендациями для этого должна использоваться шкала DAPT. Эта методика разработана на основе математической модели для оценки соотношения риска ишемических и геморрагических событий на фоне ДАТ, построенной по результатам одноименного исследования DAPT (2014). В испытании изучали вопрос, дает ли дополнительные преимущества продление ДАТ до 30 мес.

В результате было установлено, что при оценке по шкале <2 баллов пользы от продления ДАТ нет, а риск кровотечений увеличивается. У пациентов с оценкой >2 баллов получено отчетливое достоверное снижение частоты ИМ и тромбоза стента при меньшем риске кровотечений.

Таким образом, шкала DAPT позволяет максимально индивидуализировать решение о продлении или прекращении приема ДАТ. В данном случае пациент набирает 5 баллов (табл. 6), что соответствует очень высокому риску повторных тромбозов и свидетельствует в пользу продления ДАТ.

В то же время шкала DAPT была разработана по результатам исследования с применением тиенопиридинов (клопидогрель и прасугрель) и не тестировалась у пациентов, которые принимают тикагрелор. С другой стороны, мы располагаем данными исследования PEGASUS, в котором изучали вопрос продления терапии тикагрелором после 12 мес от развития ИМ у пациентов с характеристиками, сходными с таковыми у нашего больного (СД, повторный ИМ, почечная дисфункция, многососудистое поражение коронарных артерий).

Исходя из результатов исследований DAPT и PEGASUS, в нашем случае наиболее подходящим решением будет продолжение терапии тикагрелором, однако в дозе 60 мг два раза в сутки (PEGASUS). По-видимому, у части пациентов (при высоком риске кровотечений) в таких случаях возможен переход на поддерживающие дозы клопидогреля для пролонгированной терапии. Однако этот вопрос требует дальнейшего уточнения в клинических исследованиях.

СЦЕНАРИЙ № 9

Пациент С., 77 лет, 90 кг. ОКС с элевацией сегмента ST. Доставлен через 3 ч от начала болевого синдрома. Принято решение о проведении ТЛТ тенектеплазой.

Как дозировать тромболитик? Какой должна быть сопутствующая антитромботическая терапия?

Особенности проведения ТЛТ у пациентов старшей возрастной группы описаны в соответствующем разделе европейских рекомендаций (табл. 7).

С учетом возраста пациента следует ввести половинную дозу тенектеплазы, что позволит снизить риск в первую очередь внутричерепного кровоизлияния. Что касается антитромбоцитарной терапии, то перед проведением ТЛТ пациент должен получить АСК и клопидогрель (в данном случае нагрузочная доза составляет 75, а не 300 мг). Кроме того, не вводится болюс эноксапарина, а сразу начинаются подкожные инъекции в сниженной дозе 0,75 мг/кг массы тела два раза в сутки.

В.З. Нетяженко[1], А.Н. Пархоменко[2], В.К. Тащук[3], В.И. Целуйко[4], С.Н. Кожухов[2], Я.М. Лутай[2],
[1] Национальный медицинский университет имени А.А. Богомольца, г. Киев; [2] ННЦ «Институт кардиологии имени академика Н.Д. Стражеско» НАМН Украины, г. Киев; [3] Буковинский государственный медицинский университет, г. Черновцы; [4] Харьковская медицинская академия последипломного образования

Венозный тромбоэмболизм в терапевтической практике: менеджмент рисков и выбор антикоагулянтной терапии

Тромбоз глубоких вен (ГТВ) нижних конечностей и тромбоэмболия легочной артерии (ТЭЛА) – два состояния с общими факторами риска, механизмами развития и подходами к лечению, которые составляют современное понятие венозной тромбоэмболии (ВТЭ). У терапевтических пациентов риск ВТЭ часто недооценивается или вовсе игнорируется несмотря на наличие у них целого ряда предрасполагающих факторов, таких как пожилой возраст, воспалительные заболевания, приводящие к активации тромбообразования, сердечная недостаточность (СН), пневмония, ограничение подвижности. ТЭЛА – одна из самых частых причин госпитальной летальности (10-30% смертей в стационаре). Большинство случаев можно предотвратить, своевременно проводя оценку факторов риска и рационально применяя средства тромбопрофилактики.

СЦЕНАРИЙ № 1

Пациентка В., 72 года, 70 кг. Ишемическая болезнь сердца (ИБС): постинфарктный кардиосклероз, артериальная гипертензия (АГ). В анамнезе: язвенная болезнь желудка 12 лет назад, ремиссия. Кровотечений не было. ТГВ, ТЭЛА не диагностировались. Поступила в кардиологическое отделение в связи с острой декомпенсированной СН, осложненной застойной пневмонией. Hb – 115 г/л, креатинин – 184 мкмоль/л (клиренс креатинина [КК] – 27 мл/мин), тромбоциты – 108×10^9/л.

Необходима ли в данном случае тромбопрофилактика?

Для оценки общего риска ВТЭ у госпитализированных больных терапевтического профиля применяются специальные инструментарии. По шкале Падуя учитывается 11 факторов риска, каждому из которых в зависимости от значимости присвоено от 1 до 3 баллов. В данном случае по шкале Падуя пациентка набирает 6 баллов в связи с наличием таких факторов, как постельный режим в течение ≥3 дней (3 балла), возраст старше 70 лет (1 балл), сердечная и дыхательная недостаточность (1 балл), острая инфекция (1 балл). Стоит отметить, что в настоящее время под термином «иммобилизация» (ограничение подвижности) понимают не полную обездвиженность пациента, а постельный режим с возможностью выхода в туалет. Такая оценка соответствует высокому риску развития ВТЭ (табл. 1).

Существует также более простая шкала IMPROVE, составленная по данным международного регистра профилактики ВТЭ. По ней пациентка набирает 2 балла, что также расценивается как высокий риск (табл. 2).

Трудности ведения терапевтических больных связаны с наличием у них коморбидности. В отличие от хирургии, где сам фактор операции или травмы уже является достаточным обоснованием для начала тромбопрофилактики, в терапии часто бывает сложно охватить вниманием и сопоставить многочисленные факторы риска. Некоторые из разнообразных синдромов терапевтических пациентов являются факторами риска кровотечения, и этим врачи обосновывают отказ от применения антикоагулянтов. Для оценки риска кровотечений у терапевтических больных также применяется шкала, разработанная на основании данных регистра IMPROVE. В данном случае пациентка набирает 4 балла, что не является препятствием для назначения антитромботической терапии (табл. 3).

Какой препарат выбрать для тромбопрофилактики?

Утвержденного протокола МЗ Украины по профилактике ВТЭ нет. Самый подходящий зарубежный аналог – это рекомендации Американской коллегии торакальных врачей (ACCP) по профилактике ВТЭ у госпитализированных пациентов терапевтического профиля (Kahn et al., 2012).

Табл. 1. Оценка риска развития ВТЭ по шкале Падуя

Фактор риска	Баллы
Активный рак (локальные или отдаленные метастазы и/или получающие химио- или радиотерапию в предшествующие 6 мес)	3
ВТЭ в анамнезе (кроме тромбофлебитов подкожных вен)	3
Ограничение подвижности (не менее 3 дней)	3
Тромбофилия (дефицит антитромбина, протеинов C, S, мутация в гене фактора Лейдена, протромбина G20210A, антифосфолипидный синдром)	3
Недавняя травма и/или операция (за последний месяц)	2
Пожилой возраст (≥70 лет)	1
Сердечная или дыхательная недостаточность	1
ОИМ или ишемический инсульт	1
Острая инфекция и/или ревматическое заболевание	1
Ожирение (ИМТ ≥30 кг/м^2)	1
Продолжающаяся терапия половыми гормонами	1
Интерпретация: 0-3 балла – низкий риск; ≥4 баллов – высокий риск.	

Табл. 2. Оценка риска развития ВТЭ по шкале IMPROVE

Фактор риска	Баллы
ВТЭ в анамнезе	3
Тромбофилия (врожденная или приобретенная)	2
Паралич нижних конечностей	2
Злокачественное новообразование (в настоящее время или в течение последних 5 лет)	2
Иммобилизация ≥7 дней (модифицировано: полная иммобилизация ≥1 дня)	1
Госпитализация в ОРИТ / неотложной кардиологии	1
Возраст >60 лет	1
Интерпретация: 0-1 балл – низкий риск; ≥2 баллов – высокий риск.	

Табл. 3. Шкала оценки риска кровотечений у терапевтических пациентов

Фактор риска	Баллы
Язва желудка / двенадцатиперстной кишки, обострение	4,5
Кровотечения в ближайшие 3 мес	4
Количество тромбоцитов <50 Г/л	4
Возраст ≥85 лет	3,5
Печеночная недостаточность (МНО >1,5)	2,5
Почечная дисфункция (СКФ <30 мл/мин/м^2)	2,5
Госпитализация в ОРИТ / неотложной кардиологии	2,5
Ревматическое заболевание	2
Центральный венозный катетер	2
Злокачественное новообразование	2
Возраст – 40-84 года	1,5
Мужской пол	1
Почечная дисфункция (СКФ – 30-59 мл/мин/м^2)	1

Интерпретация: <7 баллов – низкий риск больших кровотечений (0,4%); ≥7 баллов – высокий риск (4,1%).
Примечание: Адаптировано по Decousus et al., 2011.

У госпитализированных пациентов с острым терапевтическим заболеванием и высоким риском развития ВТЭ для профилактики рекомендуется АКТ с применением НМГ, низких доз НФГ 2 или 3 раза в сутки или фондапаринукса *(класс рекомендации I, уровень доказательности B)*.

У пациентов с низким риском развития ВТЭ не рекомендуется применение медикаментозной или механической профилактики *(I, B)*.

У пациентов с высоким риском ВТЭ и активным кровотечением или высоким риском развития большого кровотечения рекомендуется применение механических методов – градуированных компрессионных чулок *(II, C)* или перемежающейся пневматической компрессии *(II, C)*.

При отсутствии значимых факторов риска кровотечений главная роль в фармакологической профилактике ВТЭ отводится парентеральным антикоагулянтам. Низкомолекулярные гепарины (НМГ), не уступающие нефракционированным (НФГ) по эффективности тромбопрофилактики, но превосходящие их по показателям безопасности и удобству применения, практически вытеснили последние из клинической практики.

Для пациентки из клинического сценария из перечня возможных антикоагулянтов рационально выбрать эноксапарин – НМГ с наиболее полной доказательной базой в отношении предотвращения ВТЭ. Однако с учетом нарушенной функции почек (КК – 27 мл/мин) необходима коррекция дозы препарата, так как его замедленное выведение обусловливает более высокую антикоагулянтную активность. Обычная схема профилактического применения эноксапарина – подкожно по 40 мг/сут. В Европе рекомендованная доза эноксапарина для пациентов с КК 15-30 мл/мин составляет 20 мг/сут, в США – 30 мг/сут. Следует отметить, что вопрос применения гепаринов при нарушении функции почек изучен недостаточно. В небольшом исследовании PACER (Castellucci, 2016) у 30 пациентов ОРИТ со средним КК 23 (8-30) мл/мин показано, что при тромбопрофилактике эноксапарином в дозе 30 мг/сут не наблюдалось существенных превышений показателей анти-Ха-активности. Данные относительно использования эноксапарина у пациентов с КК <15 мл/мин отсутствуют.

Оптимальная продолжительность профилактической антикоагулянтной терапии (АКТ) у терапевтических пациентов не определена. В трех исследованиях с применением НМГ (MEDENOX, PREVENT, ARTEMIS) она составляла от 6 до 14 дней. На практике в большинстве случаев продолжительность использования гепаринов совпадает со сроками госпитализации.

СЦЕНАРИЙ № 2

Пациент 46 лет, вес – 100 кг (индекс массы тела [ИМТ] – 29 кг/м^2). Поступил с жалобами на одышку, сухой кашель, боль в грудной клетке в месте травмы (4 дня назад упал во время катания на горных лыжах). Ушиб грудной клетки с гематомой и вывих правого лучезапястного сустава. За помощью не обращался. При обращении: артериальное давление (АД) – 120/80 мм рт. ст., частота сердечных сокращений (ЧСС) – 86 уд./мин, температура тела – 37,9 °С, SpO_2 – 93%. При рентгенографии: трещина четвертого ребра справа, признаки правосторонней нижнедолевой пневмонии. D-димер – 1200 нг/мл ФЭЕ. ВТЭ, онкопатологии в личном и семейном анамнезе нет.

Оцените клиническую вероятность ТЭЛА. Необходимы ли дополнительные обследования? Оцените риск развития ВТЭ. Необходимо ли проведение тромбопрофилактики?

Для оценки клинической вероятности ТЭЛА рекомендованы шкалы Wells (2000) и Женевского счета (2006). У данного пациента вероятность ТЭЛА по шкале Wells составляет 1,5 балла, что расценивается как низкая/умеренная (табл. 4). Такую же оценку дает Женевский счет (табл. 5).

Повышение активности D-димера может объясняться травмой мышц и гематомой или пневмонией. Этот маркер тромбообразования и фибринолиза не является специфичным для ВТЭ. Вместе с тем ситуация неоднозначная и требует дополнительного обследования. В данном случае наиболее информативным методом исследования для исключения ТЭЛА будет КТ с сосудистым контрастированием. Это исследование позволит также получить информацию о характере воспалительного процесса в легких, а также детализировать особенности травмы грудной клетки. До проведения исследования нет однозначного ответа на вопрос о необходимости тромбопрофилактики. Сначала следует исключить более серьезное состояние – ТЭЛА, которое требует применения не профилактических, а терапевтических доз антикоагулянтов (до проведения компьютерной томографии [КТ]). Если КТ исключает ТЭЛА, то переходим к оценке риска ВТЭ. По шкале Падуя пациент набирает 6 баллов (травма, острая инфекция, постельный режим) – высокий риск, при этом риск кровотечений – низкий (IMPROVE <7), поэтому ему показаны профилактические дозы антикоагулянтов на срок госпитализации, например, эноксапарин по 40 мг/сут.

СЦЕНАРИЙ № 3

Пациент П., 53 года. В анамнезе: ИБС, стентирован два года тому назад. Установлен 1 металлический стент в правую межжелудочковую ветвь левой коронарной артерии. По данным коронаровентрикулографии также имеется диффузное поражение правой коронарной артерии 30-50% на всем протяжении. Клинически стенокардия отсутствует. Сахарный диабет (СД) 2-го типа, персистирующая форма фибрилляции предсердий (ФП), подагра, хроническая болезнь почек (ХБП) стадии IIIб.

Табл. 4. Оценка клинической вероятности ТЭЛА по шкале Wells

Признак	Баллы
Клинические симптомы ТГВ нижних конечностей	3
Альтернативный диагноз менее вероятен, чем ТЭЛА	3
Тахикардия (ЧСС >100 уд./мин)	1,5
Недавняя иммобилизация или хирургическая операция	1,5
ТГВ или ТЭЛА в анамнезе	1,5
Кровохарканье	1
Злокачественные новообразования	1

Интерпретация: <2 баллов – низкая вероятность ТЭЛА; 2-6 баллов – умеренная; >6 баллов – высокая.

Табл. 5. Оценка клинической вероятности ТЭЛА по модифицированной шкале Женевского счета

Признак	Баллы
Возраст >70 лет	1
ТГВ или ТЭЛА в анамнезе	3
Злокачественные новообразования	2
Недавняя травма или хирургическая операция	2
ЧСС 75-94 уд./мин >94 уд./мин	 3 5
Кровохарканье	2
Односторонняя боль в нижних конечностях	3
Боль при пальпации по ходу глубоких вен Односторонний отек нижней конечности	4

Интерпретация: 0-3 балла – низкая вероятность ТЭЛА; 4-10 баллов – умеренная; >11 баллов – высокая.

Принимает варфарин, клопидогрель, аторвастатин, рамиприл, бисопролол, метформин. МНО последний раз контролировал 4 мес назад – 2,2. Поступил по поводу ТЭЛА промежуточно-низкого риска. При поступлении МНО – 1,75.

Какую тактику антитромботической терапии выбрать?

В данном случае необходимо определить вид антитромботической терапии для лечения ВТЭ, профилактики мозгового инсульта на фоне ФП, а также для профилактики артериального тромбоза после коронарного стентирования. При этом сопутствующие СД, ХБП и лабильное МНО свидетельствуют о высоком риске кровотечений у данного пациента. Безусловно, определяющим фактом в выборе терапии является наличие острой ТЭЛА. Несмотря на то что пациент относится к категории промежуточно-низкого риска ТЭЛА, имеющаяся сопутствующая патология, а также факт развития ТЭЛА на фоне приема антикоагулянтов (варфарина) свидетельствуют в пользу его госпитализации и подбора терапии в условиях стационара. Наиболее обоснованным выглядит перевод такого пациента на прием парентеральных антикоагулянтов. В данном случае с этой целью может быть использован эноксапарин в лечебной дозе 1 мг/кг массы тела два раза в сутки. В последующем (после стабилизации состояния) больной может быть переведен на прием новых оральных антикоагулянтов (НОАК), которые в соответствии с современными рекомендациями (ACCP; Kearon et al., 2016) имеют преимущество перед антагонистами витамина К (АВК) и длительным назначением НМГ (у пациентов без сопутствующей онкопатологии).

У пациентов с ТГВ или ТЭЛА без онкологической патологии для долгосрочной АКТ эксперты отдают предпочтение НОАК (дабигатрану, ривароксабану, апиксабану или эдоксабану – для всех *класс рекомендации II, уровень доказательности B*) перед АВК, а также отдают предпочтение АВК перед НМГ (*II, C*).

Выбор препарата ограничивается наличием ХБП IIIб стадии, что соответствует КК 30-44 мл/мин. Из трех препаратов этого класса, доступных в Украине, лучше выбрать ривароксабан или апиксабан. Дабигатран преимущественно выводится через почки, что может привести к существенному повышению его концентрации при возможном ухудшении функции почек на фоне острой ТЭЛА. Дабигатран противопоказан при КК <30 мл/мин.

Схема перехода с эноксапарина на НОАК проста и удобна: принять первую дозу можно вместо следующей дозы эноксапарина.

Альтернативным решением может быть непосредственный переход на ривароксабан или апиксабан и прекращение применения варфарина у данного пациента. Это возможно, так как исходное значение МНО в данном случае ниже целевых значений. Схема выглядит следующим образом: при МНО ≤2,5-3,0 вместо следующей дозы варфарина принимают первую таблетку НОАК, например ривароксабана.

Для правильного дозирования препарата следует учитывать, что дозы для разных показаний различаются. В нашем случае есть сразу два показания – ТЭЛА и ФП. Например, если выбран ривароксабан, то для терапии ТЭЛА должна быть назначена сначала схема по 15 мг два раза в сутки на 3 нед. Затем пациента следует перевести на профилактическую дозу ривароксабана, которая показана и для предотвращения рецидива ВТЭ (согласно рекомендациям ACCP как минимум 3 мес), и для профилактики тромбоэмболического инсульта на фоне ФП. Обычная профилактическая доза ривароксабана – 20 мг/сут, но в нашем случае из-за нарушенной функции почек (КК <50 мл/мин) должна быть назначена сниженная доза – 15 мг/сут. Давность стентирования (2 года) позволяет отменить антитромбоцитарную терапию (клопидогрель).

СЦЕНАРИЙ № 4

Пациент 33 лет. На 7-й день после операции по поводу перелома левой большеберцовой кости жалуется на выраженную боль и отек голени. Описывает легкую одышку после эпизода боли в груди дня дня назад. При компрессионном УЗИ выявлен острый тромбоз малоберцовой, задней большеберцовой и подколенной вен. Других эпизодов ВТЭ в анамнезе нет. При проведении электро- и эхокардиографии (ЭхоКГ) признаков дисфункции правого желудочка (ПЖ) не выявлено; уровень тропонина в норме.

Диагноз? Дополнительное обследование? Необходимо ли проведение теста на тромбофилию? Тактика лечения?

В данном случае у пациента уже диагностирован ТГВ нижних конечностей, что требует назначения полнодозовой АКТ. Для уточнения диагноза (подтверждение ТЭЛА) оптимальным методом является мультиспиральная КТ (МСКТ) сердца с сосудистым контрастированием. Поскольку присутствует тромбоз вен нижней конечности, активность D-димера заведомо будет

высокой, и этот анализ для исключения ТЭЛА неинформативен. Тест на тромбофилию не показан молодым пациентам с первым эпизодом спровоцированного ВТЭ. Тромболитическая терапия (ТЛТ) при ТЭЛА низкого риска и стабильной гемодинамике не показана. Тактика лечения заключается в применении лечебных доз гепаринов, предпочтительно НМГ, с переходом на пероральные антикоагулянты (ПАК) (предпочтительно НОАК – апиксабан, ривароксабан или дабигатран). В качестве альтернативы с первого дня можно назначить НОАК в лечебной дозе: ривароксабан 15 мг два раза в сутки (21 день, затем переход на 20 мг/сут) либо апиксабан 10 мг два раза в сутки (7 дней, затем переход на 5 мг два раза в сутки).

СЦЕНАРИЙ № 5

Пациентка, 68 лет. Жалобы на одышку, слабость. III функциональный класс по NYHA. Диагностирована ТЭЛА промежуточного риска (МСКТ). Гемодинамика стабильная. В анамнезе: 3 нед назад резекция молочной железы по поводу злокачественного новообразования. Hb – 92 г/л, креатинин – 89 мкмоль/л, D-димер >5000 нг/мл ФЭЕ.

Какую тактику АКТ применить?

На этот вопрос однозначный ответ дают рекомендации ACCP (2016) по лечению ВТЭ.

При ВТЭ у пациентов с онкологическим заболеванием эксперты отдают предпочтение НМГ перед АВК (*класс рекомендации II, уровень доказательности B*) или НОАК (дабигатран, ривароксабан, апиксабан или эдоксабан – для всех *II, C*).

Данная рекомендация обоснована результатами исследований, в которых НМГ превосходили АВК по эффективности (например, CLOT: Lee et al., 2003) или по эффективности и безопасности (CATCH: Lee et al., 2015) у лиц с онкопатологией. В некоторых новых испытаниях НОАК не уступали НМГ по эффективности предотвращения тромбоэмболических событий у пациентов с активным раком. Например, недавно опубликованы результаты исследования Hokusai VTE Cancer (n=1050), в котором эдоксабан не хуже дальтепарина предотвращал повторные эпизоды ВТЭ или большие кровотечения (Raskob et al., 2018). Данные испытания SELECT-D (n=406), представленные в 2017 г. на ежегодной конференции Американского гематологического общества, указывают на потенциальные преимущества ривароксабана перед дальтепарином по частоте повторных ВТЭ при сопоставимой частоте больших кровотечений (Young et al., 2017), хотя относительно небольшая выборка пациентов не позволяет пока переносить полученные результаты в реальную клиническую практику. В настоящее время препаратами выбора у этой категории больных остаются НМГ.

СЦЕНАРИЙ № 6

Пациент О., 48 лет, 78 кг. 7-й день от развития идиопатической ТЭЛА высокого риска. В первые сутки проведена ТЛТ альтеплазой 100 мг, после чего одышка значительно уменьшилась, стабилизировались параметры центральной гемодинамики. При осмотре: АД – 126/70 мм рт. ст., ЧСС – 82 уд./мин, SpO_2 – 95%. С целью АКТ назначен эноксапарин 80 мг два раза в сутки. По данным ЭхоКГ сохраняются умеренная дилатация ПЖ, признаки выраженной легочной гипертензии (ЛГ) (градиент давления на трикуспидальном клапане – 75 мм рт. ст.).

Какова дальнейшая тактика АКТ? Необходимо ли проведение специфической терапии по поводу ЛГ?

В данном случае основой терапии пациента, безусловно, является АКТ. Пациента можно перевести или на прием варфарина (и тогда инъекции эноксапарина следует продолжать параллельно с приемом варфарина до достижения МНО 2,0-3,0 в течение минимум 2 дней подряд) или сразу на НОАК (ривароксабан, апиксабан или дабигатран) без гепаринового «моста». Идиопатическая ТЭЛА означает, что исключены такие причины тромбоэмболии, как травма или опухолевый процесс, и причина ее остается неясной. В таких случаях длительность АКТ не определена, так как риск повторных ВТЭ сохраняется неопределенно долго. Минимальная длительность терапии должна составлять 6 мес.

В последующем должна быть проведена повторная оценка тромботических (D-димер, УЗИ нижних конечностей для обнаружения остаточного тромбоза, определение степени ЛГ) и геморрагических рисков с решением вопроса о пролонгировании терапии. Однако отсутствие четкого причинного фактора для развития ВТЭ, мужской пол и молодой возраст нашего пациента свидетельствуют в пользу более длительного назначения антикоагулянтов. После инициальных 3-6 мес лечения можно перейти на половинные дозы ПАК, эффективность которых была доказана в исследованиях ENSTEINE CHOICE и AMPLIFY Extension (10 мг/сут – для ривароксабана и 2,5 мг два раза в сутки – для апиксабана).

Посттромбоэмболическую ЛГ можно оценить только через 3 мес адекватной АКТ. Точно определить гемодинамические показатели позволяет катетеризация правых отделов сердца. Критерии диагноза – среднее АД в легочной артерии (ЛА) ≥25 мм рт. ст., давление заклинивания <15 мм рт. ст. Методом выбора для подтверждения наличия тромбоза в ЛА является МСКТ-ангиография, может использоваться также сцинтиграфия легких. Перед проведением МСКТ-катетеризации необходимо повторно оценить симптоматику у данного пациента (функциональный статус), провести ЭхоКГ (дисфункция ПЖ, степень ЛГ) и измерить уровень BNP/proBNP.

Назначение специфических препаратов для снижения давления в ЛА в ранние сроки после ТЭЛА не рекомендовано. Повышение давления может быть вызвано как остаточными изменениями в системе ЛА, так и рецидивирующим течением ТЭЛА с повторными эпизодами эмболизации. Поэтому акцент должен быть сделан на правильности проведения АКТ. Вместе с тем данный пациент имеет высокий риск развития посттромбоэмболической ЛГ, поэтому дальнейшее наблюдение и лечение таких больных следует проводить в тесном сотрудничестве с кардиохирургами.

СЦЕНАРИЙ № 7

Пациент, 46 лет, 115 кг. Три месяца назад перенес ТЭЛА промежуточно-высокого риска. Постоянно принимает ривароксабан по 20 мг/сут. Обратился для выяснения вопроса о необходимости дальнейшего приема антикоагулянта.

Какие факторы нужно учитывать для принятия решения?

Факторы, влияющие на принятие решения, следует расположить по убыванию их значимости таким образом:

- идиопатическая или спровоцированная ТЭЛА?
- на фоне злокачественного новообразования?
- повторная или первичная ТЭЛА?
- D-димер;
- мужской пол;
- возраст;
- масса тела.

В данном случае информации о пациенте недостаточно. Известно только, что он перенес ТЭЛА, но не сказано, идиопатическую ли, либо был определен конкретный источник тромбоза. При идиопатической ТЭЛА риск сохраняется неопределенно долго, поэтому терапию следует продолжать неопределенно долго. В данном случае рационально начать с определения активности D-димера. Если он повышен через 3 мес после перенесенной ТЭЛА, следует продолжать АКТ. Кроме того, у пациента есть дополнительные факторы риска – мужской пол, молодой возраст и избыточный вес.

СЦЕНАРИЙ № 8

Пациент Л., 63 года. Два месяца назад перенес ТЭЛА умеренно-низкого риска. Принимает апиксабан по 5 мг два раза в сутки, но по экономическим соображениям не может продолжать терапию.

Какова дальнейшая тактика ведения пациента?

Переход с НОАК на более доступный АВК описан в инструкциях. Необходимо назначить варфарин на фоне приема апиксабана. Совместный прием варфарина и апиксабана продолжать до стабилизации МНО в пределах 2,0-3,0 в течение двух дней, затем отменить апиксабан.

СЦЕНАРИЙ № 9

Пациент П., 62 года. Шесть месяцев назад перенес идиопатическую ТЭЛА, два года назад – ТГВ после оперативного вмешательства. Постоянно принимал ривароксабан 20 мг/сут. В анамнезе: язвенная болезнь двенадцатиперстной кишки, язвенное кровотечение пять лет назад. В настоящее время в ремиссии. D-димер – 480 нг/мл ФЭЕ.

Какова тактика вторичной профилактики ВТЭ?

Риск повторного ВТЭ после отмены АКТ у данного пациента очень высок и составляет около 15-20% в течение года, так как имеется сочетание сразу нескольких факторов риска рецидивирования: идиопатическая, повторная ТЭЛА, мужской пол, пограничная концентрация D-димера. Поэтому необходимо продолжать тромбопрофилактику неопределенно долго. Перенесенное язвенное кровотечение не является противопоказанием для проведения тромбопрофилактики, хотя требует профилактической терапии блокаторами протонной помпы. Риск кровотечения на фоне АКТ после эпизода ВТЭ можно оценить по шкале VTE-BLEED (табл. 6).

Риск считается высоким, если пациент набирает ≥2 баллов по данной шкале. В данном случае из факторов риска присутствует только кровотечение в анамнезе (1,5 балла).

Табл. 6. Шкала VTE-BLEED

Признак	p	Баллы
Активный рак (actiVe cancer)	0,0002	2
Мужчина с неконтролируемой гипертензией (male patient with unconTrolled hypertension)	0,0020	1
Анемия (anEmia)	0,0016	1,5
Кровотечения в анамнезе (history of BLEeding)	0,0059	1,5
Возраст ≥60 лет (agE ≥60 years)	0,0001	1,5
Почечная дисфункция (renal Dysfunction)	0,0043	1,5

СЦЕНАРИЙ № 10

Пациентка, 35 лет, 68 кг. Тромбоз правой бедренной вены, осложнившийся ТЭЛА промежуточного риска на фоне приема эстроген-содержащих контрацептивов. Пациентка выписана домой на приеме ривароксабана 15 мг два раза в сутки. Контрацептивы отменены. Через 2 нед у пациентки развивается меноррагия (длительное, очень обильное менструальное кровотечение). Гинеколог порекомендовал вернуть прием эстроген-содержащих контрацептивов для уменьшения меноррагии.

Какую тактику лечения пациентки можно предложить?

Данный сценарий содержит распространенную терапевтическую дилемму, которая не имеет однозначного решения. С одной стороны, для профилактики рецидива ВТЭ необходимо продолжать АКТ лечебной дозой ривароксабана по крайней мере в течение 3 мес после ТЭЛА. На другой чаше весов – риск серьезного, потенциально опасного для жизни кровотечения. Эстроген-содержащие контрацептивы обычно эффективны при меноррагии, однако эстроген повышает риск тромбоза. В то же время на фоне приема ПАК пациентка достаточно защищена от рецидива ВТЭ и может принимать эстроген-содержащий препарат. Защита от нежелательной беременности на фоне приема антикоагулянта – еще один позитивный эффект от приема контрацептивов. В некоторых случаях на фоне обильного кровотечения возможно рассмотреть применение транексамовой кислоты (1000 мг внутрь в течение первых двух дней менструации), что может, однако, существенно повысить тромботические риски. Ведение такой пациентки, безусловно, должно осуществляться совместно с гинекологом. После 3 мес АКТ и решении вопроса о ее пролонгации возможным вариантом может быть применение половинной дозы антикоагулянта и перерыв приема антикоагулянта в течение первых двух дней менструации, подобно тому, как это делается при плановых хирургических вмешательствах. Прекращение действия последней принятой дозы ривароксабана в течение суток и возобновление действия в течение нескольких часов делают возможным «выключение и включение» антикоагуляции по требованию. После отмены АКТ пациентка должна быть переведена на прием прогестерон-содержащих препаратов (при необходимости).

О.И. Иркин, ННЦ «Институт кардиологии имени академика Н.Д. Стражеско» НАМН Украины, г. Киев

Пациент с острым коронарным синдромом и жизнеопасной аритмией

Жизнеопасными аритмиями, как правило, принято называть желудочковые тахиаритмии или брадиаритмии, ведущие к остановке сердца. Однако часто менее грозная аритмия, такая как фибрилляция предсердий (ФП), может стать жизнеопасной, приводить к ухудшению течения заболевания, граничащему с летальным исходом. Наиболее часто ФП принимает такой характер, если осложняет течение острого коронарного синдрома (ОКС), тромбоэмболии легочной артерии (ТЭЛА) или острой декомпенсированной сердечной недостаточности (СН). Предлагается рассмотрение одного из клинических случаев злокачественного течения ФП при ОКС.

Пациент А., 72 года. Отмечает появление интенсивных болей за грудиной в покое в течение суток. Длительность максимального болевого приступа в пределах 130 мин сохраняется до прибытия сотрудников службы неотложной помощи. Пациент имеет длительный анамнез ишемической болезни сердца – перенесенный пять лет назад не-Q-ИМ (передней стенки левого желудочка [ЛЖ]), а также артериальную гипертензию (АГ). Сахарный диабет (СД), субкомпенсация.

Больной длительное время принимал препараты по поводу АГ и перенесенного ИМ – 10 мг лизиноприла, 12,5 мг/сут гидрохлортиазида, 5 мг/сут бисопролола и 100 мг/сут ацетилсалициловой кислоты (АСК). Гиполипидемическую терапию получал в течение года после ИМ. В качестве гипогликемического лечения – метформин в дозе 850 мг два раза в сутки. Уровень гликемии – 9,0-10,0 ммоль/л.

На момент осмотра имел место болевой синдром несмотря на применение наркотических аналгетиков.

При поступлении в стационар была проведена электрокардиография (ЭКГ) (рис. 1). На ЭКГ – графика ИМ с подъемом сегмента ST.

Проведена терапия. ***Догоспитально:*** АСК – 300 мг внутрь, нефракционированный гепарин (НФГ) – 5000 ЕД в/в струйно, морфин 1% – 1,0 мл в/в. ***В стационаре:*** тикагрелор – 180 мг, аторвастатин – 80 мг внутрь, корвитин – 1,0 г в/в, пантопразол – 40 мг в/в.

Больной направлен на КВГ с целью решения вопроса об ургентной реваскуляризации. При коронаровентрикулографическом (КВГ) исследовании (рис. 2), проведенном в отделе интервенционной кардиологии ННЦ «Институт кардиологии имени академика Н.Д. Стражеско» НАМН Украины г. Киева (далее – Институт кардиологии) (руководитель – член-корреспондент НАМН Украины, д. мед. н. Ю.Н. Соколов), обнаружена окклюзия устья передней межжелудочковой ветви левой коронарной артерии (КА), проведены баллонная дилатация места окклюзии и последующее стентирование пораженного участка КА.

Пациент доставлен в отделение реанимации и интенсивной терапии Института кардиологии после проведения реваскуляризации в стабильном состоянии. Налажено постоянное мониторное наблюдение с регистрацией ЭКГ, частоты дыхательных движений (ЧДД), уровня артериального давления (АД) и неинвазивным определением насыщения периферической крови кислородом (SpO_2).

Продолженная терапия. ***Антитромботическая:*** 100 мг АСК + 90 мг тикагрелора два раза в сутки; подкожно фондапаринукс по 2,5 мг. ***Кардиопротекторная:*** 5 мг рамиприла и 12,5 мг карведилола два раза в сутки, 25 мг эплеренона утром, 30 мг триметазидина по 2 таблетки два раза в сутки, 0,5 г корвитина в/в два раза в сутки. ***Гиполипидемическая:*** аторвастатин в дозе 80 мг/сут. ***Гипогликемическая:*** инсулин шесть раз в сутки при показателе глюкозы крови >11 ммоль/л, затем метформин 850 мг два раза в сутки.

Через 18 ч после проведения КВГ и реваскуляризации, без рецидива болевого синдрома, на мониторе регистрируется пароксизм ФП (рис. 3). Пароксизм ФП сопровождается ощущением нехватки воздуха, беспокойством, сердцебиением, резко выраженным ощущением слабости, потливостью. Частота сердечных сокращений (ЧСС) – в пределах 160 уд./мин (140-180) с дефицитом пульса ~60 уд./мин. Снижение SpO_2 до 85-88% и повышение до уровня 92% при ингаляции O_2. Уровень АД – в пределах 96-102/65-68 мм рт. ст. ЧДД возросла до 24-26/мин, и при аускультации в нижних и средних отделах легких выслушиваются влажные мелкопузырчатые хрипы, что говорит о развитии острой левожелудочковой недостаточности (ОЛЖН) II-III стадии по классификации Killip.

КОММЕНТАРИЙ

Согласно последним рекомендациям Европейского общества кардиологов (ESC), касающихся ведения пациентов со STEMI, можно рассмотреть два варианта тактики в отношении

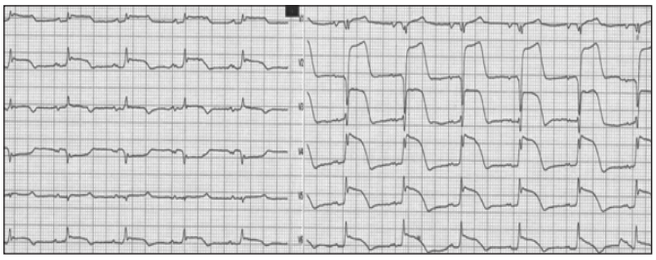

Рис. 1. ЭКГ на момент поступления в стационар

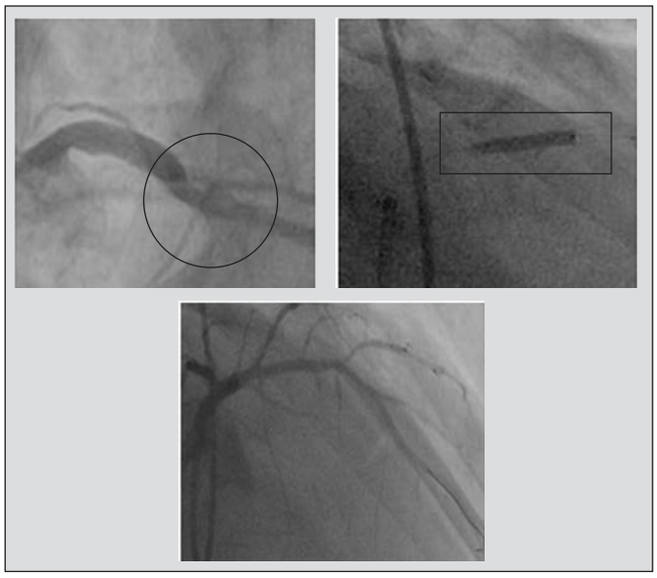

Рис. 2. Результаты КВГ

Рис. 3. Графика ФП на кардиомониторе через 18 ч после реваскуляризации

Рис. 4. Восстановление синусового ритма на фоне в/в введения амиодарона

данного пациента. Первый вариант – оценка пациента как гемодинамически нестабильного (ОЛЖН II-III стадии по Killip, низкий уровень АД в пределах 96-102/65-68 мм рт. ст. и SpO_2 – 85-88%), что обосновывает проведение ургентной электрической кардиоверсии (табл. 1). Второй вариант – оценка его как пациента с высокой частотой ФП, требующего замедления частоты ритма, у которого отмечается снижение уровня АД, однако систолическое АД – в пределах ~100 мм рт. ст. и снижено SpO_2, но при ингаляции O_2 повышается до >90%. У данного больного с наибольшей вероятностью будет более эффективно введение антиаритмического средства для контроля частоты ритма и вероятной фармакологической кардиоверсии, и в этом случае препаратом выбора является амиодарон (табл. 2). Даже при усугублении нарушений гемодинамики при введении амиодарона проведение ургентной электрической кардиоверсии более эффективно, и ранний рецидив ФП менее вероятен.

Для ведения данного пациента был выбран второй подход, и он оказался эффективным: в/в введение амиодарона по 300 мг на 150 мл 5% раствора глюкозы привело к восстановлению правильного синусового ритма и стабилизации гемодинамики (рис. 4).

Дальнейшая тактика ведения пациента поставила перед нами новые вопросы:

- **Проводить ли КВГ?**
- **Выбор антиаритмической терапии.**
- **Выбор антикоагулянтной терапии (АКТ).**
- **Как дальше проводить антитромбоцитарную терапию?**

КОММЕНТАРИЙ

Проведение КВГ было сразу же отвергнуто, учитывая отсутствие болевого синдрома, изменений на ЭКГ и восстановление ритма при проведении фармакологической кардиоверсии.

Назначение антиаритмической терапии показано как минимум в течение месяца после любой кардиоверсии при ФП. Препаратом выбора при ИМ является амиодарон в комбинации с β-адреноблокаторами.

АКТ показана пациентам с ОКС с элевацией сегмента ST при проведении механической реваскуляризации (стентирование) перипроцедурно, продление АКТ после процедуры реваскуляризации проводится по отдельным показаниям. В перечень этих показаний входят: продолжающаяся ишемия миокарда, наличие тромбообразования в полости ЛЖ, риск внутрисердечного тромбообразования при наличии фибрилляции/трепетания

При ОКС антикоагулянты применяются следующим образом:

- НФГ: только в/в под контролем активированного частичного тромбопластинового времени не более 48 ч;
- эноксапарин: подкожные инъекции в дозе 1 мг/кг два раза в сутки *либо*
- фондапаринукс по 2,5 мг/сут.

При проведении профилактики ВТЭ у терапевтических больных тактика применения вышеуказанных антикоагулянтов такова:

- НФГ: подкожное введение;
- эноксапарин: фиксированная доза 40 мг/сут;
- фондапаринукс: доза и режим введения такие же, как при ОКС, – 2,5 мг/сут.

Рассмотрение АКТ при ОКС в сочетании с ФП напрямую зависит от риска развития инсульта и эмболии, определяемого по шкале CHA_2DS_2-VASc. Учитывая наличие у пациента ОКС (1 балл), можно рассмотреть назначение АКТ (*класс рекомендации IIa*) (табл. 3, 4). При наличии хотя бы одного дополнительного фактора риска количество баллов достигает 2, что обусловливает обязательное использование АКТ (*класс рекомендации I*).

В случае с нашим пациентом совокупность факторов риска – ОКС, гипертоническая болезнь, возраст более 65 лет, СД и СН – дает в сумме 5 баллов по шкале CHA_2DS_2-VASc, что обусловливает обязательное проведение АКТ. До 2014 г. возможным было применение только антагониста витамина К (АВК) варфарина, однако в 2014 г. было позволено использовать новые оральные антикоагулянты (НОАК) при ФП у пациентов с ОКС и после процедуры стентирования КА. Затем в 2016 и 2017 гг. получены результаты исследований PIONEER AF и RE-DUAL, показавшие сопоставимую эффективность АВК и НОАК, но достоверно большую безопасность в отношении риска развития кровотечений при применении последних.

После проведения исследований применение НОАК наравне с применением АВК рекомендуется экспертными обществами и может использоваться в широкой практике.

Следующим вопросом, который требовал решения в процессе лечения нашего пациента, было сочетание антикоагулянтной и антитромбоцитарной терапии с учетом стентирования КА. В течение определенного времени стандартом лечения пациентов с ОКС, подвергающихся стентированию, было применение тройной антитромботической терапии – комбинации АСК + клопидогрель (двойная антитромботическая терапия) и антикоагулянтного препарата.

Табл. 1. Рекомендации ESC по ведению пациентов со STEMI: показания к кардиоверсии

Рекомендации	Класс	Уровень
Кардиоверсия		
Немедленная электрическая кардиоверсия показана в случаях, когда адекватный контроль ЧСС не может быть достигнут быстро с помощью медикаментозных агентов у пациентов с ФП на фоне продолжающейся ишемии, тяжелых нарушений гемодинамики или СН	I	C

КОРВІТИН

КОЛИ НЕМАЄ ЧАСУ НА РОЗДУМИ

- ЧИНИТЬ КАРДІОПРОТЕКТОРНУ ДІЮ ПРИ ІШЕМІЧНОМУ І РЕПЕРФУЗІЙНОМУ УРАЖЕННІ СЕРЦЯ
- ВПЛИВАЄ НА ЗМЕНШЕННЯ ЗОНИ НЕКРОТИЗОВАНОГО МІОКАРДА
- НОРМАЛІЗУЄ ЦЕРЕБРАЛЬНУ ГЕМОДИНАМІКУ ПРИ ІШЕМІЧНИХ УРАЖЕННЯХ
- ЗМЕНШУЄ КОЕФІЦІЄНТ АСИМЕТРІЇ МОЗКОВОГО КРОВООБІГУ ПРИ ІШЕМІЧНОМУ ІНСУЛЬТІ
- МАЄ АНТИОКСИДАНТНІ ТА КАПІЛЯРОСТАБІЛІЗУЮЧІ ВЛАСТИВОСТІ

БХФЗ bcpp
www.bcpp.com.ua

Коротка інформація про лікарський засіб КОРВІТИН® **Склад:** 1 флакон містить корвітину, який є комплексом кверцетину з повідоном, 0,5 г. **Лікарська форма.** Ліофілізат для розчину для ін'єкцій. **Фармакотерапевтична група.** Капіляростабілізуючі засоби. Код АТС C05C X. **Показання.** Комплексна терапія при: інфаркті міокарда; декомпенсації ХСН; ішемічному інсульті; транзиторних ішемічних атаках. Лікування та профілактика реперфузійного синдрому при хірургічному лікуванні хворих на облітеруючий атеросклероз черевної аорти та периферичних артерій. **Протипоказання:** індивідуальна чутливість до кверцетину та/або до інших компонентів препарату; підвищена чутливість до препаратів з Р-вітамінною активністю; виражена артеріальна гіпотензія. **Спосіб застосування та дози.** Вводити в/в краплинно (дозування див. в інструкції до медичного застосування). **Побічні реакції:** запаморочення, головний біль, заніміння язика, озноб, шум у вухах, збудження або загальна слабкість; свербіж, анафілактичний шок; гіперемія обличчя, біль за грудиною, утруднене дихання, зміни у місці введення. При швидкому в/в введенні або в комбінації з органічними нітратами можливе виникнення тимчасової помірної артеріальної гіпотензії. **Упаковка.** По 5 флаконів у касеті, по 1 касеті у пеналі. **Категорія відпуску.** За рецептом. **Повна інформація про лікарський засіб в інструкції для медичного застосування. Р.П.МОЗ України № UA/8914/01/01 від 26.04.2018. Інформація для професійної діяльності медичних та фармацевтичних працівників. Виробник:** ПАТ НВЦ «Борщагівський ХФЗ», Україна, 03134, м. Київ, вул. Миру, 17. Тел.: (044) 205-41- 23; (044) 497-71- 40.

Табл. 2. Рекомендации ESC по ведению пациентов со STEMI: контроль ЧСС

Рекомендации	Класс	Уровень
Контроль ЧСС в острой фазе ФП		
В/в введение β-блокаторов показано для контроля ЧСС при необходимости, в случае отсутствия клинических признаков острой СН или гипотензии	I	C
В/в введение амиодарона показано для контроля ЧСС при необходимости, в случае наличия сопутствующей острой СН, но при отсутствии гипотензии	I	C
В/в введение амиодарона показано для поддержки электрической кардиоверсии и/или снижения риска развития раннего рецидива ФП у гемодинамически нестабильных пациентов с пароксизмом ФП	I	C

Табл. 3. Рекомендации ESC по ведению пациентов со STEMI: показания к назначению длительной АКТ при возникновении ФП

Рекомендации	Класс	Уровень
У пациентов с впервые возникшей ФП в острой фазе STEMI следует рассмотреть длительную терапию ПАК, основываясь на оценке по шкале CHA_2DS_2-VASc и принимая во внимание сопутствующую антитромбоцитарную терапию	IIa	C

Табл. 4. Рекомендации ESC по ведению пациентов с ФП (2016): назначение ПАК в зависимости от оценки по шкале CHA_2DS_2-VASc

Рекомендации	Класс	Уровень
Всем пациентам мужского пола с оценкой по шкале CHA_2DS_2-VASc ≥2 балла рекомендуется пероральная АКТ для профилактики тромбоэмболизма	I	A
Всем пациентам женского пола с оценкой по шкале CHA_2DS_2-VASc ≥3 балла рекомендуется пероральная АКТ для профилактики тромбоэмболизма	I	A
Назначение пероральной АКТ для профилактики тромбоэмболизма следует рассмотреть у пациентов мужского пола с оценкой по шкале CHA_2DS_2-VASc 1 балл, принимая во внимание индивидуальные характеристики и предпочтения пациента	IIa	B
Назначение пероральной АКТ для профилактики тромбоэмболизма следует рассмотреть у пациентов женского пола с оценкой по шкале CHA_2DS_2-VASc 2 балла, принимая во внимание индивидуальные характеристики и предпочтения пациента	IIa	B
Если АКТ планируется начинать у пациента, который подходит для назначения НОАК (апиксабан, дабигатран, эдоксабан или ривароксабан), то им рекомендуется отдавать предпочтение перед АВК	I	A

Табл. 5. Рекомендации ESC по ведению пациентов со STEMI: ограничение использования тикагрелора и прасугреля в составе тройной терапии

Рекомендации	Класс	Уровень
Использование тикагрелора и прасугреля как части тройной терапии не рекомендовано	III	C

Табл. 6. Рекомендации ESC/EACTS по реваскуляризации миокарда (2018): антитромботическая терапия после ЧКВ у пациентов с показаниями к приему ПАК

Рекомендации	Класс	Уровень
У пациентов с неклапанной ФП, которым показана антитромбоцитарная и антикоагулянтная терапия, следует отдавать предпочтение НОАК перед АВК	IIa	A
Прекращение антитромбоцитарной терапии у пациентов, принимающих ПАК, следует рассмотреть через 12 мес	IIa	B
Если применяется дабигатран в комбинации с АСК или клопидогрелем, то доза дабигатрана 150 мг 2 раза в сутки может быть более предпочтительной, чем 110 мг 2 раза в сутки	IIв	B

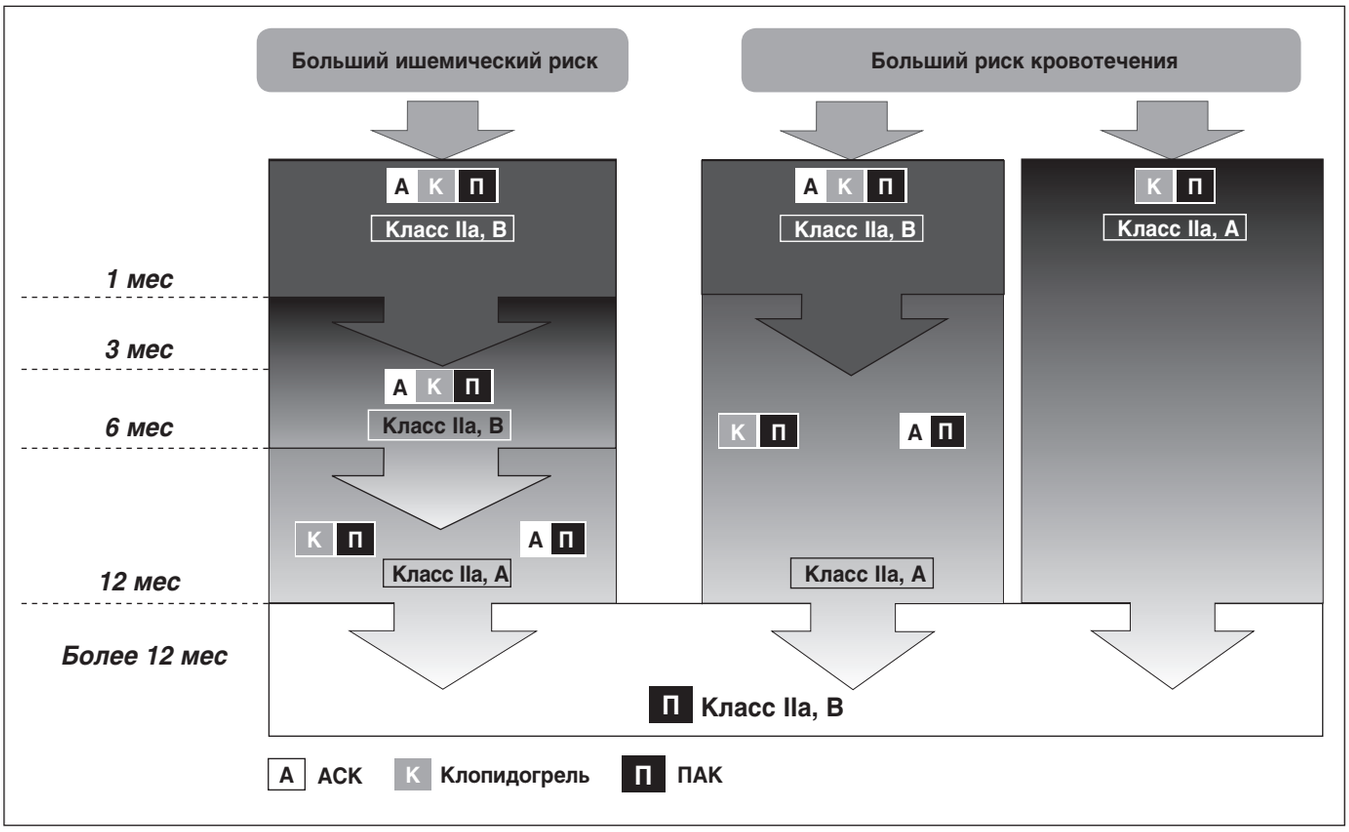

Рис. 5. Схемы и длительность антитромбоцитарной терапии в сочетании с антикоагулянтной (специальное обновление рекомендаций ESC по ДАТ у пациентов с ИБС, 2017)

В 2012 г. исследование WOEST показало значительный риск развития кровотечения при проведении тройной терапии в сравнении с двойной, включавшей клопидогрель и АВК. Высокий риск геморрагических осложнений приводил к повышению уровня смертности в группе тройной терапии. К 2015 г. были получены результаты метаанализа 15 исследований, в которых сравнивали тройную и двойную антитромботическую терапию. Эти данные продемонстрировали не только большую безопасность ДАТ, но и ее большую эффективность.

Результаты, полученные в исследованиях PIONEER AF и RE-DUAL, в которых сравнивали стандарт – тройную терапию с АВК и двойную терапию с НОАК, расширили доказательную базу ДАТ. Так, в исследовании RE-DUAL (2017) была показана возможность уменьшения риска геморрагических осложнений путем применения двойной терапии дабигатраном (110 или 150 мг) и одним из антиагрегантов (клопидогрелем или тикагрелором) без АСК. При этом по эффективности в предотвращении тромбоэмболических событий двойная терапия не уступала тройной. Эти данные, наряду с данными других исследований с применением НОАК, способствовали внесению последних в рекомендации как альтернативы АВК (рис. 5).

Антитромбоцитарным препаратом в составе ДАТ в нашем случае остался клопидогрель, так как в исследовании PIONEER AF тикагрелор назначали всего в 4% случаев, а в исследовании RE-DUAL – в 12% . В действующих рекомендациях применение блокаторов $P2Y_{12}$-рецепторов тромбоцитов тикагрелора и прасугреля в комбинации с пероральными антикоагулянтами (ПАК) не рекомендовано (табл. 5).

Таким образом, пациенту А. в дополнение к стандартной терапии ОКС с элевацией сегмента ST должна быть назначена антиаритмическая (амиодарон) и антитромботическая терапия – клопидогрель в комбинации с НОАК (ривароксабан в дозе 15 мг/сут или дабигатран по 150 мг два раза в сутки).

В данном случае был назначен дабигатран в дозе 150 мг два раза в сутки согласно действующим европейским рекомендациям по реваскуляризации миокарда 2018 г. (табл. 6).

ВЫВОДЫ

1. ФП, осложняющая течение ОКС с элевацией сегмента ST, является жизнеугрожающей аритмией.

2. В лечении ФП при ОКС, даже в пограничном состоянии, необходимо отдавать предпочтение фармакологической кардиоверсии.

3. Применение антиаритмических препаратов при ОКС и ФП ограничивается амиодароном, а длительность его приема составляет не менее 4 нед после развития пароксизма.

4. Применение длительной АКТ всегда возможно, в большинстве случаев необходимо, и часто предпочтительным является использование НОАК.

5. Применение двойной антитромботической терапии более предпочтительно, чем тройной, и комбинация должна состоять из клопидогреля и НОАК (ривароксабан или дабигатран).

О.И. Иркин, ННЦ «Институт кардиологии имени академика Н.Д. Стражеско» НАМН Украины, г. Киев

Гипертензивный криз, сопровождающийся острой сердечной недостаточностью

Острая сердечная недостаточность (ОСН) – одно из наиболее частых осложнений при сердечно-сосудистой патологии, которое характеризуется высоким уровнем смертности. По данным литературы, внутригоспитальная летальность у пациентов с ОСН на протяжении девяти суток после выписки из стационара составляет 9-15%, уровень 30-дневной смертности – 6,5%, а смертность в течение года – 30%.

Пациент, 63 года, с повышением уровня артериального давления (АД) до 165/105 мм рт. ст., жалобы (в настоящий момент) на нехватку воздуха в покое, сухой надсадный кашель. Положение вынужденное, полусидя, не спит в горизонтальном положении две ночи. Пульс напряженный, ритмичный с частотой 112 уд./мин, тоны сердца глухие с наличием систолического шума в пятой точке и на верхушке с проведением в подмышечную область. Влажные хрипы над обоими легкими выше угла лопатки, частота дыхательных движений (ЧДД) – 28-30/мин, SpO_2 – 85%.

Анамнез: перенесенный два года назад инфаркт миокарда (ИМ) с проведением фибринолитической терапии, артериальная гипертензия (АГ) и сахарный диабет (СД) 2-го типа в течение 10 лет.

Лечение: ацетилсалициловая кислота (АСК) – 100 мг, аторвастатин – 20 мг, рамиприл – 5 мг, метопролола сукцинат – 50 мг, метформин (пролонгированная форма) – 1000 мг.

Был исключен диагноз кардиогенного шока и дыхательной недостаточности, требующей поддержки, и перед нами встал вопрос о том, что являлось ведущим фактором, вызвавшим обострение СН.

Факторы, обусловливающие возникновение ОСН, многочисленны:

- острый коронарный синдром (ОКС);
- тахиаритмии (например, фибрилляция предсердий [ФП] и желудочковая тахикардия);
- высокий уровень АД;
- инфекция (например, пневмония, инфекционный эндокардит, сепсис);
- несоблюдения режима приема жидкости, препаратов, потребления соли;
- брадиаритмия;
- токсические вещества (алкоголь, наркотики);
- лекарственные средства (например, нестероидные противовоспалительные препараты, кортикостероиды, вещества с негативным инотропным эффектом, кардиотоксическая химиотерапия);
- обострение хронического обструктивного заболевания легких;
- легочной эмболизм;
- хирургические вмешательства и периоперативные осложнения;
- усиленное симпатическое влияние, стресс-индуцированная кардиомиопатия;
- метаболические/гормональные расстройства (например, тиреоидная дисфункция, диабетический кетоз, дисфункция надпочечников, беременность и послеродовые осложнения);
- цереброваскулярные осложнения (инсульт);
- острые механические причины: разрыв миокарда как осложнение ОКС; травма грудной клетки или вмешательства на сердце; острая клапанная недостаточность, вторичная по отношению к эндокардиту; аортальная диссекция или тромбоз.

При первичном осмотре необходимо проведение комплексного обследования – как инструментального, так и лабораторного. Методы необходимых при ОСН обследований перечислены в рекомендациях Европейского общества кардиологов (ESC, 2016). Они включают обязательное определение уровня натрийуретического пептида в плазме (BNP, NT-proBNP или MR-proANP) у всех пациентов с острой одышкой и ожидаемой ОСН, для того чтобы помочь дифференцировать ОСН с некардиальными случаями острой одышки (*класс рекомендации I, уровень доказательности A*). При поступлении в стационар всем больным с подозрением на ОСН также рекомендуется проведение 12-канальной электрокардиографии (ЭКГ), рентген грудной клетки для оценки признаков застоя в легких и определения других кардиальных и некардиальных заболеваний, которые могут вызывать или способствовать развитию симптомов (*I, C*).

Среди лабораторных исследований – определение уровней сердечных тропонинов, азота мочевины, креатинина крови, электролитов (натрия, калия), глюкозы; а также развернутый анализ крови, биохимический анализ (печеночные ферменты) и определение уровня тиреотропного гормона. Проведение эхокардиографии (ЭхоКГ) рекомендовано немедленно у гемодинамически нестабильных пациентов с ОСН и в течение 48 ч, если сердечные структуры и функции не изучались или могли измениться со времени предыдущего исследования (*I, C*).

Результаты лабораторных исследований. Креатинин – 125 мкмоль/л, скорость клубочковой фильтрации – 52 мл/мин/1,73 м^2 (снижение функции почек). *Тесты на кардиоспецифические ферменты:* креатинфосфокиназа-МВ – 15 Ед/л; тропонин Т – 0,02 нг/л. *Общий анализ крови:* Hb – 121 г/л, лейкоциты – $10{,}5\times10^9$ Ед/л, тромбоциты – 385 тыс. Ед/мкл. Глюкоза крови – 13,5 ммоль/л.

ЭКГ (рис. 1). Не выявлены данные, свидетельствующие о наличии ОКС.

ЭхоКГ (рис. 2). Выявлена дилатация полости левого желудочка (ЛЖ) (конечно-диастолический объем – 192 мл) с систолической дисфункцией (фракция выброса [ФВ] – 32%). Выраженная митральная регургитация с дилатацией левого предсердия (4,6 см). Гипертрофия миокарда ЛЖ (толщина межпредсердной перегородки – 1,35 см, задней стенки ЛЖ – 1,41 см) и нарушение сегментарной сократимости в виде акинеза передней, перегородочной и верхушечной областей. Диастолическая функция нарушена до рестриктивного типа. E/A – 3,7. E/e' – 15,8.

УЗИ легких (рис. 3; выбор в пользу УЗИ связан с возможностью более быстрого проведения по сравнению с рентгенографией при сопоставимой информативности обоих методов при ОСН): выявлены линии B+, что является прямым признаком отека легких. Дополнительно УЗИ легких позволяет исключить гидроторакс и пневмоторакс.

Рис. 1. ЭКГ пациента при поступлении

Рис. 2. ЭхоКГ пациента при поступлении

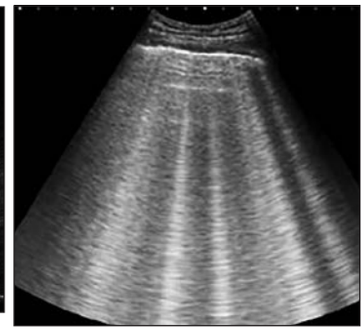

Рис. 3. Результаты УЗИ легких

Таким образом, мы располагали достаточно убедительными данными в пользу диагноза ОСН, связанной с повышением АД.

КОММЕНТАРИЙ

Целями лечения ОСН являются: улучшение гемодинамики и перфузии органов, восстановление оксигенации, уменьшение выраженности симптомов, ограничение повреждения сердца и почек, профилактика тромбоэмболизма, минимализация продолжительности пребывания в ОРИТ.

Все поставленные вопросы решаются с помощью:

- кислородотерапии, неинвазивной вентиляции легких (табл. 1);
- снятия симптомов одышки и возбуждения (морфин, диазепам) (табл. 2);
- диуретической терапии (табл. 3);
- вазодилататоров (табл. 4);
- антикоагулянтов (табл. 5).

Вся вышеуказанная терапия четко прописана в рекомендациях и имеет свои классы и уровни доказательств.

Стандартные подходы, описанные в рекомендациях, включают гемодинамические влияния, контроль коагуляции, объема циркулирующей крови, улучшающие поступление кислорода (вентиляционную функцию) и контролирующие психоэмоциональное состояние пациента.

Тем не менее существует еще одна возможность влияния на процессы, происходящие в миокарде при ОСН, – это воздействие на метаболизм миокарда, головного мозга, скелетной мускулатуры. Наиболее точное определение цитопротекции (кардиопротекции) дал Р. Феррари в 1998 г., отметив, что возможности цитопротекции определяются способностью агента или метода вмешательства прямо воздействовать на ишемизированный или реперфузированный миокард и улучшать выживаемость кардиомиоцитов независимо от гемодинамических сдвигов или регуляции коронарного кровообращения.

В последних европейских рекомендациях по ведению пациентов с СН (2016) определенное место отведено лекарственным средствам, напрямую влияющим на метаболические процессы в миокарде, – триметазидину и ранолазину. Однако при использовании препаратов в таблетированной форме невозможно рассчитывать на быстрый эффект при ОСН. Быстрое прямое влияние на метаболизм жизненно важных органов возможно только при применении лекарств немедленного действия. Препаратом, не внесенным в рекомендации, но обладающим свойствами и механизмом действия, которые помогают восстановить метаболические процессы при ОСН, является фосфокреатин.

Основной механизм действия эндогенного фосфокреатина заключается в реакции Ломана – это перенос энергии от места производства (митохондрии) к месту потребления (мышцам,

Табл. 1. Рекомендации по кислородотерапии и респираторной поддержке при ОСН (ESC, 2016)

Рекомендации	Класс	Уровень
Рекомендован мониторинг чрескожной сатурации артериальной крови кислородом (SpO_2)	I	C
Оксигенотерапия рекомендована пациентам с ОСН и SpO_2 <90% или PaO_2 <60 мм рт. ст. (8,0 кРа) для коррекции гипоксии	I	C
Неинвазивная вентиляция с позитивным давлением (CPAP, BiPAP) должна быть проведена у пациентов с респираторным дистрессом (ЧДД >25/мин, SpO_2 <90%) и начата как можно раньше для уменьшения дистресса и снижения частоты механической эндотрахеальной интубации Неинвазивная вентиляция с позитивным давлением может снизить АД Необходимо использовать с осторожностью у пациентов с гипотензией АД необходимо мониторировать регулярно	IIa	B

Табл. 2. Рекомендации по облегчению симптомов ОСН

Рекомендации	Класс	Уровень
Опиаты могут быть назначены с осторожностью для уменьшения диспноэ и тревоги у пациентов с выраженной диспноэ, но могут вызывать тошноту и нарушения дыхания	IIb	B

Табл. 3. Диуретическая терапия при ОСН		
Рекомендации	**Класс**	**Уровень**
В/в петлевые диуретики рекомендованы всем больным ОСН с признаками перегрузки жидкости с целью улучшения симптомов. Рекомендовано регулярное мониторирование симптомов, выведения мочи, почечной функции и электролитов в течение использования в/в диуретиков	I	C
У пациентов с впервые возникшей ОСН или с хронической, декомпенсированной СН, не получавших диуретики внутрь, рекомендованная доза должна быть 20-40 мг фуросемида в/в (или эквивалент); у пациентов на хронической диуретической терапии в/в доза должна быть как минимум эквивалентна дозе внутрь (пероральной)	I	B
Рекомендовано применять диуретики прерывистым болюсом или продолжительной инфузией Доза и продолжительность должны быть отрегулированы с учетом симптомов и клинического статуса	I	B

Табл. 4. Рекомендации по применению вазодилататоров		
Рекомендации	**Класс**	**Уровень**
В/в вазодилататоры должны быть назначены для облегчения симптомов ОСН пациентам с систолическим АД >90 мм рт. ст.	IIa	B
У пациентов с гипертензивной ОСН в/в вазодилататоры должны быть назначены как начальная терапия для улучшения симптомов и уменьшения застоя	IIa	B

Табл. 5. Антитромботическая терапия		
Рекомендации	**Класс**	**Уровень**
Профилактика ВТЭ (низкомолекулярным гепарином) рекомендована пациентам, не получающим антикоагулянты, и без противопоказаний к применению антикоагулянтов с целью снижения риска развития тромбоза глубоких вен и тромбоэмболии легочной артерии	I	B

Табл. 6. Динамика показателей деформации ЛЖ и ее скорости во время проведения в/в теста с фосфокреатином		
4-камерная		
Продольный стрейн	4,72	4,56
Радиальный стрейн	4,83	4,3
Скорость радиального стрейна	0,35	0,55
2-камерная		
Продольный стрейн	5,81	5,13
Радиальный стрейн	4,8	7,48
Скорость радиального стрейна	0,32	0,71
3-камерная		
Продольный стрейн	4,07	4,98
Радиальный стрейн	4,84	5,73
Скорость радиального стрейна	0,23	0,28
Глобальный		
Циркулярный стрейн	4,99	7,1
Скорость циркулярного стрейна	0,21	0,37

нервной ткани, множеству энергозависимых клеточных каналов, а также для реакций клеточного синтеза).

Эффекты экзогенного фосфокреатина включают:

1. Основной физиологический механизм переноса энергии в жизненно важных органах.

2. Антитромбоцитарный эффект, связанный с прямым переводом циркулирующего аденозиндифосфата (АДФ) в аденозинтрифосфат (АТФ) посредством передачи фосфатной группы и с предотвращением АДФ-зависимой агрегации тромбоцитов.

3. Улучшение пластичности мембраны эритроцитов, а также эффект донатора фосфата для создания АТФ.

4. Улучшение структуры и функции мембран клеток за счет ингибирования образования лизофосфоглицеридов и стабилизации клеточной мембраны путем взаимодействия молекулярных зарядов фосфокреатина и полярных головок фосфолипидов на поверхности мембраны.

5. Предотвращение выхода аденина из клетки, так как только аденин проникает через клеточную мембрану, а потеря его клеткой ведет к ее гибели при отсутствии возможности получения энергии.

Учитывая механизм действия фосфокреатина и фармакокинетику препарата, можно предполагать быстрый эффект у пациентов с ОСН при в/в введении. После однократной в/в инфузии фосфокреатина происходит быстрое дозозависимое увеличение его содержания в крови до максимального уровня в течение 1-3 мин. Процесс выведения фосфокреатина из организма делится на две фазы. Первая – быстрая – фаза характеризуется временем полувыведения фосфокреатина, составляющим 30-35 мин. Продолжительность второй – медленной – фазы выведения фосфокреатина составляет несколько часов. Содержание фосфокреатина в моче начинает увеличиваться через 30 мин и достигает максимума через 60 мин после введения.

В описываемой клинической ситуации у нас была возможность оценить эффективность применения фосфокреатина при ОСН. Способом оценки влияния болюсного введения фосфокреатина у пациентов с ОСН является проведение динамической ЭхоКГ с последующим анализом методом спекл-трекинга. Острый тест фосфокреатина состоит во в/в введении 2 г фосфокреатина капельно на 50 мл физиологического раствора в течение 30 мин.

В нашем случае мы проводили ЭхоКГ-контроль исходно до введения фосфокреатина и непосредственно после окончания введения в течение 30 мин. Данные ЭхоКГ оценивали сразу, в процессе проведения исследования: конечно-диастолический объем полости ЛЖ не изменился, несколько улучшились диастолическая функция E/e' (с 14,2 снизился до 10,3) и ФВ ЛЖ (увеличилась с 18,8 до 25,2%). Более точные данные были получены с помощью метода оценки механизма сокращения ЛЖ в каждом слое миокардиальных волокон – спекл-трекинг-ЭхоКГ. Оценивались продольный, радиальный и циркулярный стрейны, а также их скоростные характеристики. На рисунке 4 показано, какие направления деформации ЛЖ отображают данные виды стрейна. По направлению деформации ЛЖ можно говорить о слоях миокарда, ответственных за сокращение. Именно спекл-трекинг-ЭхоКГ может показать наиболее быстрые изменения сократительной функции миокарда. Примером изменения деформации миокарда ЛЖ у пациентов с ОСН при тесте фосфокреатина является увеличение скорости продольного стрейна.

На рисунке 5 показано увеличение величины радиальной деформации ЛЖ, а также скорости радиальной деформации.

В таблице 6 отражены изменения показателей деформации ЛЖ и ее скорости во время проведения в/в теста с фосфокреатином.

Таким образом, данные, полученные при проведении острого в/в теста фосфокреатина при ОСН, демонстрируют потенциальную возможность применения фосфокреатина в комплексном лечении ОСН в сочетании с рекомендованной терапией.

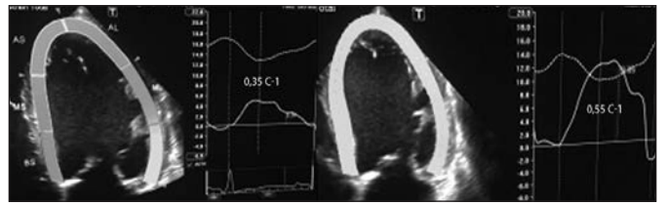

Рис. 4. Принцип спекл-трекинг-ЭхоКГ

Рис. 5. Увеличение величины радиальной деформации ЛЖ, а также скорости радиальной деформации после в/в введения фосфокреатина

ЗАКЛЮЧЕНИЕ

Правильная диагностика с ранним выявлением ОСН и причин ее развития являются важными условиями проведения своевременной симптоматической и патогенетической терапии. Комплексная терапия с коррекцией психоэмоционального состояния пациента, гемодинамических параметров, объема циркулирующей крови, вентиляционной функции, а также профилактическая антикоагуляция, в соответствии с рекомендациями, показаны всем больным ОСН. В/в форма фосфокреатина потенциально может быть полезна в комплексной терапии ОСН.

Я.М. Лутай, А.Н. Пархоменко, О.И. Иркин, С.П. Кушнир,
ННЦ «Институт кардиологии имени академика Н.Д. Стражеско» НАМН Украины, г. Киев

Ведение пациентов с острым коронарным синдромом с элевацией сегмента ST в свете последних рекомендаций Европейского общества кардиологов

Острый коронарный синдром (ОКС) – совокупность симптомов, которые позволяют заподозрить развитие острого инфаркта миокарда (ОИМ). Настоящая классификация ОКС основана на простом клиническом признаке (наличии элевации сегмента ST на ЭКГ), однако позволяет разделить всех пациентов на две большие группы, характеризующиеся особенностями развития, клинического течения заболевания, кратковременного и длительного прогноза. В основе ОКС с элевацией сегмента ST лежит полное закрытие коронарной артерии (КА) тромбом, которое, как правило, приводит к развитию крупноочагового повреждения миокарда (ОИМ с зубцом Q). Лечение этой категории пациентов в ранние сроки заболевания состоит в безотлагательном открытии инфарктобусловливающей КА механическим (ангиопластика) или медикаментозным (фибринолитическая терапия) методом, восстановлении микроциркуляции и защите миокарда от реперфузионного повреждения. Далее проводят профилактику и лечение осложнений ОИМ. В 2017 г. обновлены рекомендации Европейского общества кардиологов (ESC) по ведению пациентов с ОКС с элевацией сегмента ST. В статье на клиническом примере рассмотрены основные принципы ведения больного ОКС с элевацией сегмента ST в соответствии с обновленными рекомендациями.

Пациент, 68 лет, частный предприниматель, доставлен каретой скорой помощи с жалобами на интенсивные боли в грудной клетке, умеренную одышку, слабость через примерно 6 ч от развития заболевания. Боли в грудной клетке развились впервые в жизни. В анамнезе более 10 лет отмечал повышение артериального давления (АД) до 150/90 мм рт. ст., однако регулярно терапию не применял. Более пяти лет не курит, сахарный диабет (СД) ранее не диагностировался, уровень холестерина не знает. В анамнезе не было значимых кровотечений, язвенная болезнь желудка (двенадцатиперстной кишки) ранее не диагностировалась, однако отмечались явления гастрита.

На догоспитальном этапе снята электрокардиограмма (ЭКГ), выставлен диагноз ОКС с элевацией сегмента ST в области передней стенки левого желудочка (ЛЖ), и пациент в ургентном порядке был доставлен в наш центр для проведения реперфузионной терапии. До поступления в стационар больной получил 300 мг клопидогреля и 250 мг ацетилсалициловой кислоты (АСК) перорально, в/в введен НФГ в дозе 5000 МЕ. Для купирования болевого синдрома введен морфин, налажена в/в инфузия нитроглицерина.

КОММЕНТАРИЙ

В новых рекомендациях ESC четко прописана логистика оказания первой помощи пациентам с элевацией сегмента ST [1]. За точку отсчета – «нулевое» время – выбрано время первого медицинского контакта (ПМК). Именно с этого момента включается секундомер медицинского этапа оказания помощи, а соблюдение рекомендуемых временных интервалов характеризует качество предоставления медицинских услуг. Под ПМК следует понимать момент, когда пациента впервые осмотрел врач, парамедик, медсестра или другой обученный персонал, который может снять и интерпретировать ЭКГ и оказать неотложную помощь (например, выполнить дефибрилляцию). ПМК может произойти как догоспитально, так и по приезде пациента в больницу (например, в приемном покое). В соответствии с рекомендациями ЭКГ у пациента с болью в грудной клетке должна быть записана и проанализирована в течение первых 10 мин от ПМК. В дальнейшем пациент с уже подтвержденным диагнозом ОКС с элевацией сегмента ST должен быть направлен в реперфузионный центр для проведения первичного чрескожного коронарного вмешательства (ПЧКВ). При этом время от постановки диагноза до открытия коронарной артерии (КА) не должно превышать 60 мин, если пациент сразу обратился в реперфузионный центр, или 90 мин, если ПМК был вне реперфузионного центра (большинство пациентов). Максимальное время между постановкой диагноза STEMI и ПЧКВ не должно превышать 120 мин. Если это условие не может быть выполнено, независимо от причин следует немедленно (в пределах 10 мин от постановки диагноза) начать фибринолитическую терапию (при отсутствии противопоказаний).

В нашем случае временные интервалы на догоспитальном этапе были соблюдены и уже через 48 мин после регистрации первой ЭКГ пациент был госпитализирован. При поступлении АД – 140/100 мм рт. ст.; частота сердечных сокращений (ЧСС) – 81 уд./мин; сатурация кислорода по данным пульсоксиметрии (без ингаляции кислорода) – 94%. Дополнительных тонов и шумов при аускультации сердца выявлено не было. В легких определялось жесткое дыхание, влажные хрипы не выслушивались (острая левожелудочковая недостаточность [ОЛЖН], Killip I). ЭКГ на момент поступления представлена на рисунке 1.

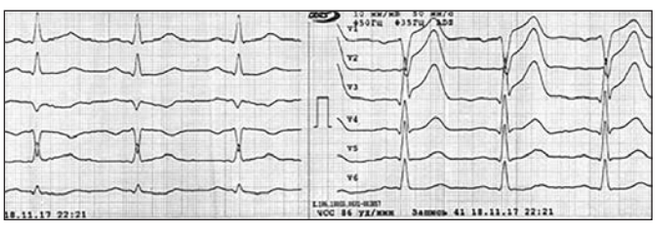

Рис. 1. ЭКГ пациента при поступлении: ритм синусовый, правильный, ЧСС – 86 уд./мин; смещение электрической оси сердца влево, элевация сегмента ST: до 5-6 мм – в V_1-V_3, до 0,5 мм – в aVL, дискордантная депрессия сегмента ST – до 0,5 мм в II, III, aVF

Установлен предварительный диагноз ОКС со стойкой элевацией сегмента ST, пациент помещен под мониторное наблюдение, продолжено в/в введение нитратов.

КОММЕНТАРИЙ

В новых рекомендациях ЕОК изменены показания к проведению оксигенотерапии при ОКС [1]. Оксигенотерапия должна проводиться только в случае значимой гипоксемии (SaO_2 <90%, PaO_2 <60 мм рт. ст.). Данные нескольких исследований свидетельствуют о том, что гипероксия может оказывать дополнительное повреждающее действие на миокард у пациентов с неосложненным инфарктом [2-4]. Поэтому рутинное назначение кислорода больным с ОКС и сатурацией SaO_2 ≥90% по данным пульсоксиметрии не рекомендовано. Таким образом, оксигенотерапия нашему пациенту не проводилась.

Уже на догоспитальном этапе была начата двойная антитромбоцитарная терапия (ДАТ): даны нагрузочные дозы клопидогреля (300 мг) и АСК (250 мг). Однако у пациентов с ОКС с элевацией сегмента ST перед проведением ПЧКВ рекомендовано назначение новой генерации блокаторов $P2Y_{12}$ – тикагрелора или прасугреля (*класс рекомендации I, уровень доказательности A*) [1]. Это обусловлено их более быстрым и сильным антитромбоцитарным эффектом, что позволяет избежать развития тромботических осложнений как во время интервенционного вмешательства, так и в ходе дальнейшего лечения [5].

В Украине на сегодня из указанных выше препаратов доступен только тикагрелор. Это синтетический антитромбоцитарный препарат, который стал родоначальником новой группы – триазолопиримидинов. В отличие от тиенопиридинов (клопидогреля, тиклопидина, прасугреля), тикагрелор является не пролекарством, а метаболически активным препаратом. Блокада тромбоцитарных рецепторов на фоне его применения имеет обратимый характер, что обусловливает постепенное восстановление функции $P2Y_{12}$-рецепторов тромбоцитов после отмены препарата. Благодаря этим свойствам тикагрелор характеризуется быстрым развитием антитромбоцитарного эффекта, а при его отмене наблюдается более быстрое восстановление функции тромбоцитов [6].

Клиническая эффективность препарата у пациентов с ОКС изучалась в исследовании PLATO, в которое были включены более 18,5 тыс. пациентов [5]. Применение тикагрелора (по сравнению с клопидогрелем) в составе ДАТ в течение года после ОКС позволяло достоверно снизить вероятность развития больших сердечно-сосудистых осложнений. Так, частота наступления первичной конечной точки исследования (комбинации «смерть от сердечно-сосудистых причин / ИМ / инсульт») была снижена на 16% (95% доверительный интервал [ДИ] 0,77-0,92; p<0,001). Прием тикагрелора также приводил к существенному уменьшению вероятности развития нефатального ИМ (относительный риск [ОР] 0,84; ДИ 0,75-0,95; p=0,005), смерти от сердечно-сосудистых причин (ОР 0,79; ДИ 0,69-0,91; p=0,001) и смерти от всех причин (ОР 0,78; ДИ 0,69-0,89; p<0,001) без значимого увеличения общего количества больших кровотечений (ОР 1,04; ДИ 0,95-1,13; p=0,43). В то же время в исследовании было показано, что прием тикагрелора как более сильного антитромбоцитарного препарата сопровождался увеличением количества спонтанных (в том числе больших спонтанных) кровотечений [7].

После изменения клинических рекомендаций в ряде стран Европы тикагрелор занял лидирующие позиции в лечении пациентов с ОКС, и результаты исследования PLATO нашли подтверждение в реальной клинической практике, по данным одноцентровых, многоцентровых и национальных регистров на большом количестве пациентов (SWEDEHEART – 45 073, SHEFFIELD RWE – 10 793, Western Denmark Heart Registry – 2335, ESTATE – 928 больных и др.) [8-10]. Анализ имеющихся данных показал, что тикагрелор одинаково эффективен и должен использоваться у пациентов с элевацией сегмента ST, которым планируется проведение ПЧКВ, а также при ОКС без элевации сегмента ST независимо от выбранной стратегии [5]. В новых рекомендациях ЕОК тикагрелор и прасугрель указаны также как препараты выбора у лиц с ОИМ с элевацией сегмента ST с поздним (более 12 ч) и очень поздним (более 48 ч от развития симптоматики заболевания) поступлением, которым проводится ЧКВ (табл. 1). Перевод на прием тикагрелора или прасугреля (вместо клопидогреля) через 48 ч после фибринолитической терапии также может рассматриваться у пациентов со STEMI, у которых применялась фармакоинвазивная стратегия реперфузии (фибринолизис с последующей ЧКВ) (табл. 2). Однако данные рандомизированных исследований на этот счет в настоящее время отсутствуют. В испытании TREAT, результаты которого опубликованы в начале 2018 г. (уже после выхода рекомендаций ESC), у больных моложе 75 лет была изучена возможность более раннего (в среднем через 11,5 ч после ТЛТ) перехода с клопидогреля на тикагрелор у этой категории пациентов [11].

Табл. 1. Перипроцедурная и послепроцедурная антитромбоцитарная терапия у пациентов, которым планируется ПЧКВ

Рекомендации	Класс	Уровень
Сильный $P2Y_{12}$-ингибитор (прасугрель, тикагрелор или клопидогрель, если первые два не доступны или противопоказаны) рекомендуется до (или как минимум во время) ЧКВ и в течение более 12 мес, если нет противопоказаний, таких как высокий риск кровотечений	I	A
АСК (*per os* или в/в при невозможности глотать) рекомендуется как можно раньше всем пациентам без противопоказаний	I	B
Ингибиторы гликопротеиновых рецепторов IIb/IIIa должны рассматриваться как препараты резерва на случай неудачной реперфузии или тромботических осложнений	IIa	C

Табл. 2. Алгоритм перехода с терапии тикагрелором на клопидогрель (ESC, 2017)

Рекомендации	Класс	Уровень
Пациентам с ОКС, которым был назначен клопидогрель, рекомендован перевод на тикагрелор сразу после госпитализации в нагрузочной дозе 180 мг, независимо от сроков и нагрузочной дозы клопидогреля, при отсутствии противопоказаний	I	B
Дополнительное переключение между пероральными $P2Y_{12}$-ингибиторами может быть рассмотрено в случае развития побочных эффектов / лекарственной непереносимости согласно предложенному алгоритму	IIb	C

Таким образом, несмотря на нагрузочную дозу клопидогреля 300 мг на догоспитальном этапе, было принято решение о переводе пациента на прием тикагрелора, начиная с нагрузочной дозы 180 мг, с последующим приемом 90 мг каждые 12 ч.

КОММЕНТАРИЙ

Тиенопиридины и тикагрелор имеют разные точки взаимодействия с $P2Y_{12}$-рецепторами тромбоцитов, поэтому использование клопидогреля на постоянной основе или прием его нагрузочной дозы на предшествующих этапах оказания медицинской помощи не является противопоказанием для назначения тикагрелора. Клиническая безопасность применения тикагрелора на фоне клопидогреля была подтверждена в исследовании PLATO, в котором около половины пациентов получили клопидогрель до перевода на прием тикагрелора [5]. Данные нескольких исследований по фармакодинамике тикагрелора у лиц со стабильными формами ИБС свидетельствуют о том, что увеличить скорость наступления антитромбоцитарного эффекта препарата возможно путем предварительного (перед приемом) измельчения или тщательного пережевывания таблетки [12, 13].

На рисунке 2 представлен почасовой алгоритм ведения пациентов с ОКС с элевацией сегмента ST, которым проводится экстренное ПЧКВ в соответствии с рекомендациями ESC. В частности, отмечены время начала и длительность применения каждого из компонентов антитромбоцитарной терапии.

Использование новых сильных антитромбоцитарных препаратов предъявляет дополнительные требования к безопасности сопутствующей АКТ. Подходы к выбору антикоагулянта и длительности его назначения во многом определяются методом реперфузионной терапии. Согласно рекомендациям АКТ показана всем пациентам во время проведения ПЧКВ, причем приоритетным является использование нефракционированного гепарина (НФГ) (*класс рекомендации I, уровень доказательности C*), эноксапарина (*IIa, A*) или бивалирудина (*IIa, A*). НФГ вводится в/в болюсно из расчета 70-100 Ед/кг массы тела (50-70 Ед/кг массы тела при совместном использовании с блокаторами GPIIb/IIIa-рецепторов).

Возможность использования эноксапарина во время интервенционного вмешательства у больных со STEMI была доказана в исследовании ATOLL (n=910), в котором его введение в дозе 0,5 мг/кг массы тела в/в болюсно по сравнению с указанными дозами НФГ сопровождалось тенденцией к снижению частоты наступления первичной конечной точки (смерть в течение 30 дней / осложнение ИМ / неэффективность ЧКВ / большое кровотечение) (средний ОР 17%; p=0,063) и приводило к достоверному уменьшению частоты событий вторичной конечной точки (смерть / ИМ / нестабильная стенокардия / ургентная реваскуляризация – средний ОР 41%; p=0,01). При этом частота кровотечений в двух группах существенно не отличалась. Эноксапарин имел преимущества перед НФГ и по результатам метаанализа. В то же время фондапаринукс не рекомендован для использования во время ЧКВ, так как препарат повышал вероятность катетерного тромбоза во время процедуры в исследовании OASIS-6 (*класс рекомендации III, уровень доказательности B*). Таким образом, нашему пациенту не назначали антикоагулянты при поступлении в отделение неотложной кардиологии (5000 МЕ НФГ догоспитально) с возможностью введения НФГ во время процедуры.

Больной при поступлении в стационар также получил 40 мг розувастатина и 40 мг пантопразола для профилактики желудочно-кишечных кровотечений (гастрит в анамнезе). Согласно схеме, представленной в рекомендациях ESC, статины рекомендованы пациентам с ОКС с элевацией сегмента ST в течение первых суток заболевания, однако после ПЧКВ (рис. 2). В то же время, полагаясь на быструю реализацию плейотропных эффектов (антитромбоцитарный, противовоспалительный, нормализация функции эндотелия и др.) статинов, а также основываясь на данных по предупреждению контраст-индуцированной нефропатии на фоне их приема у лиц с ОКС без элевации сегмента ST, мы назначаем высокие дозы аторвастатина или розувастатина всем пациентам с ОКС немедленно при поступлении в стационар [14]. Данные наших исследований

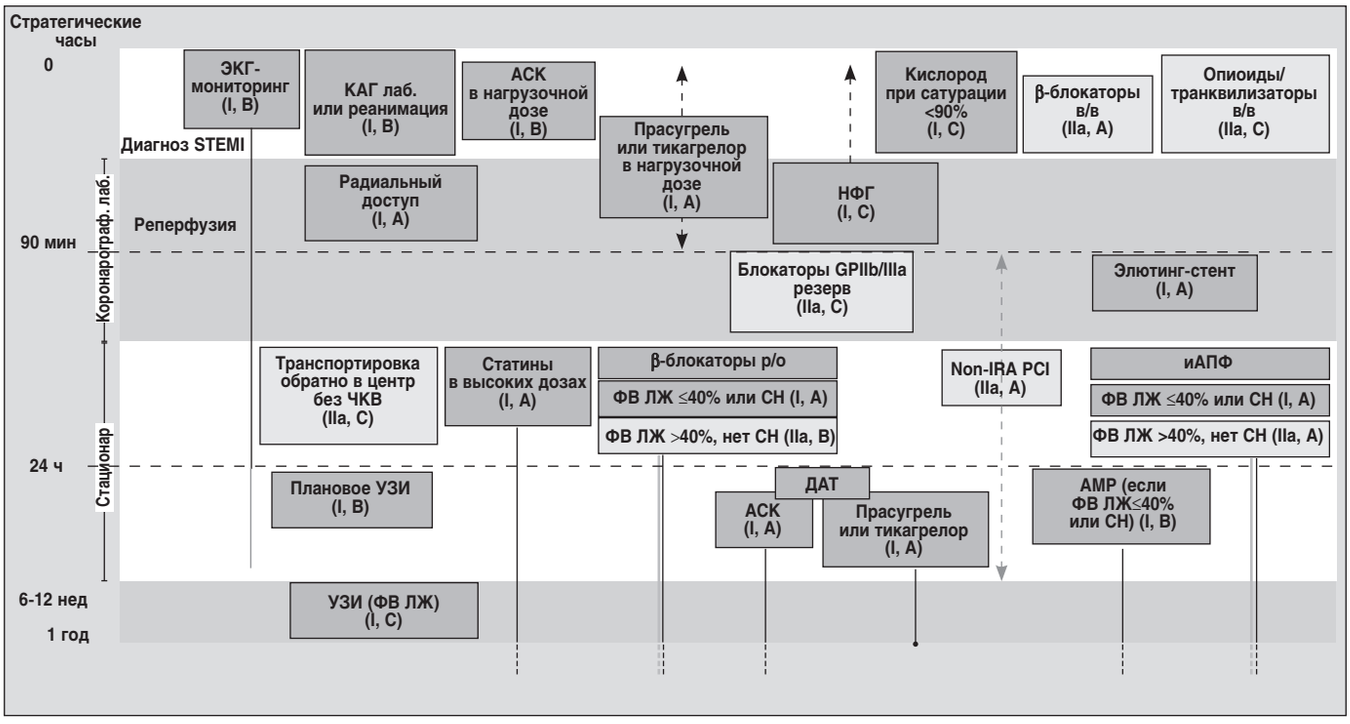

Рис. 2. Схема ведения пациентов с ОКС с элевацией сегмента ST, которые направляются для проведения ПЧКВ в соответствии с рекомендациями ESC (2017)

Примечания: Non-IRA PCI – ЧКВ с доступом не через радиальную артерию; иАПФ – ингибиторы ангиотензинпревращающего фермента; АМР – антагонисты минералокортикоидных рецепторов.

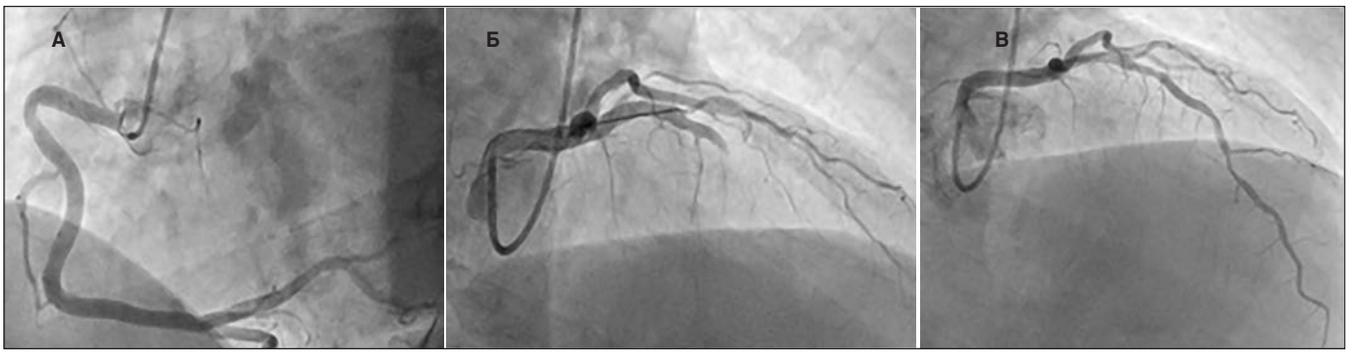

Рис. 3. Данные КВГ: А – ПКА (отсутствие гемодинамически значимых стенозов); Б – ЛКА (окклюзия ПМЖВ ЛКА в проксимальном сегменте); В – результат реканализации ПМЖВ с установкой металлического стента (кровоток в инфаркт-зависимой артерии TIMI 3, Blush 3)

подтверждают целесообразность такого подхода и свидетельствуют о лучшем восстановлении микроциркуляции после ПЧКВ и предупреждении развития синдрома no-reflow на фоне раннего назначения статинов в высоких дозах [15].

В 2018 г. опубликованы данные испытания SECURE PCI [16]. Хотя в исследовании не было показано существенного влияния на частоту сердечно-сосудистых событий раннего (до перкутанной транслюминальной коронарной ангиопластики) назначения интенсивной терапии статинами в общей группе лиц с ОКС, среди реваскуляризированных пациентов с элевацией сегмента ST применение аторвастатина в дозе 80 мг перед первичным вмешательством почти вдвое снижало вероятность событий первичной конечной точки (смерть / ИМ / инсульт / незапланированная реваскуляризация) в течение 30 дней наблюдения (ОР 0,54; 95% ДИ 0,35-0,84; p=0,01).

Высокий уровень доказательной базы на ранних этапах оказания помощи пациентам с ОКС с элевацией сегмента ST имеет также в/в назначение β-адреноблокаторов (*класс рекомендации IIa, уровень доказательности A*). В исследовании METOCARD-CNIC раннее (до реперфузии) в/в введение метопролола (15 мг) пациентам со STEMI передней локализации (без признаков ОЛЖН и АД >120 мм рт. ст.) ассоциировалось с уменьшением размера некроза по данным МРТ на 5-7-е сутки, более высокой фракцией выброса (ФВ) ЛЖ через 6 мес наблюдения и тенденцией к уменьшению частоты сердечно-сосудистых событий в течение двух лет наблюдения [17]. В исследовании EARLY-BAMI в/в введение меньших доз метопролола перед ПЧКВ не приводило к уменьшению размеров ИМ по данным МРТ, однако сопровождалось снижением частоты жизнеугрожающих желудочковых нарушений ритма [18]. В Украине длительное отсутствие / перебои с регистрацией в/в β-блокаторов привели к отсутствию опыта и боязни их применения у пациентов с ОКС на догоспитальном и раннем госпитальном этапах. В то же время часто назначаются пероральные β-адреноблокаторы, действие которых контролировать (при развитии блокад или гипотензии) значительно сложнее. В нашем случае пациент догоспитально получил 20 мг анаприлина, поэтому в/в введение β-блокаторов не проводилось и на раннем госпитальном этапе.

Задачами отделений неотложной кардиологии перед проведением ПЧКВ являются:

• подтверждение диагноза ОКС, а также более четкое уточнение сроков от начала заболевания;

• исключение других угрожающих жизни состояний (ТЭЛА, расслаивающая аневризма аорты, острая сердечная недостаточность [СН] и др.), которые могут сопровождаться болями в грудной клетке;

• стабилизация параметров центральной гемодинамики (по возможности);

• оценка и коррекция терапии, проведенной на догоспитальном этапе.

Мы не сторонники положения рекомендаций ESC относительно того, что пациенты с ОКС с элевацией сегмента ST должны напрямую поступать в катетеризационную лабораторию, однако поддерживаем мнение о том, что задержка времени на этом этапе должна быть минимальной. Большую помощь в решении поставленных задач на данном этапе имеет эхокрадиография (ЭхоКГ). Это исследование должно проводиться дежурным персоналом, желательно в месте первичного осмотра пациента. Зачастую достаточно проведения фокусной ЭхоКГ, нацеленной на выяснение причин неотложного состояния с качественной оценкой сократимости, что занимает в среднем до 2-4 мин времени. В данном случае диагноз ОКС не вызывал сомнений, поэтому ЭхоКГ не проводилась, а пациент без промедления был переведен в отделение интервенционной кардиологии. Задержка на этапе отделения неотложной кардиологии составила 14 мин; таким образом, общая задержка на медицинском этапе оказания помощи была 62 мин, что укладывается в рекомендованные сроки.

При проведении коронаровентрикулографии (рис. 3) выявлена окклюзия передней межжелудочковой ветви (ПМЖВ) в средней трети. Правая КА (ПКА) и огибающая ветвь левой (ЛКА) – без гемодинамически значимых сужений. Пациенту проведена реканализация инфарктобусловившей КА, установлен металлический стент. После открытия КА эпикардиальный кровоток соответствует TIMI 3, микроциркуляция не нарушена (Blush 3). При проведении вмешательства использовался радиальный доступ.

КОММЕНТАРИЙ

В целом ряде исследований, проведенных в последние годы (MATRIX, RIVAL, RIFLE-STEACS), были показаны преимущества данного доступа в отношении снижения вероятности кровотечений, сосудистых осложнений, а также смерти в условиях современной антитромботической терапии [19]. Поэтому, несмотря на ряд недостатков радиального доступа, связанных с большей лучевой нагрузкой (в первую очередь для медперсонала) и техническими особенностями проведения процедуры, именно радиальный доступ на сегодня является приоритетным для пациентов с ОКС (*класс рекомендации I, уровень доказательности A*). Преимущества покрытых стентов нового поколения перед голометаллическими, отмеченные в рекомендациях (*I, A*), обусловлены снижением количества повторных

реваскуляризаций и тромбозов стента без существенного влияния на выживаемость больных. Поэтому в нашем центре вопрос о выборе стента решается индивидуально для каждого пациента на основании морфологических особенностей атеросклеротического повреждения и его локализации, а также сопутствующих патологий и состояния больного.

После реваскуляризации пациент в стабильном состоянии был возвращен в отделение неотложной кардиологии для дальнейшего лечения. Больной помещен под мониторное наблюдение. Продолжено применение ДАТ (тикагрелор + АСК), пантопразола, розувастатина, назначены тестирующие дозы β-блокатора и ингибитора ангиотензинпревращающего фермента. В ходе ЭхоКГ-исследования выявлено умеренное снижение ФВ ЛЖ до 42%, однако с учетом передней локализации ИМ пациенту на следующее утро назначен эплеренон в начальной дозе 25 мг/сут.

Во время проведения интервенционного вмешательства пациент дополнительно получил 10 тыс. МЕ гепарина (110 МЕ/кг массы тела), что несколько превышает рекомендованные дозы.

КОММЕНТАРИЙ

Описанные выше рекомендации по назначению АКТ касались только периода перед и во время проведения ПЧКВ. После ЧКВ рутинное назначение АКТ не показано, кроме случаев с другими показаниями для полнодозовой (ФП, механические клапаны или внутриполостное тромбообразование) или профилактической антикоагуляции (профилактика ВТЭ у лиц с пролонгированным постельным режимом). Большинство пациентов со STEMI, которые находятся на строгом постельном режиме, попадают в группу высокого риска развития венозных тромбоэмболических осложнений (оценка по шкале Падуя ≥4 или IMPROVE ≥2 баллов) и поэтому нуждаются в назначении профилактических доз антикоагулянтных препаратов. В соответствии с рекомендациями Американской коллегии торакальных хирургов (ACCP, 2012), для тромбопрофилактики у терапевтических пациентов может использоваться подкожное назначение 40 мг/сут эноксапарина, 2,5 мг/сут фондапаринукса либо низких доз НФГ [20]. Более ранняя мобилизация пациентов с неосложненным ОИМ (что также прописано в руководстве) позволяет избежать назначения антикоагулянтов после проведения ПЧКВ. Мы также часто назначаем профилактические дозы антикоагулянтов пациентам с многососудистым поражением, ОЛЖН и передней локализацией ИМ (профилактика внутриполостного тромбообразования). Нашему пациенту был назначен эноксапарин 40 мг/сут подкожно, первая доза препарата была введена через 4 ч после интервенционного вмешательства.

На фоне проводимой терапии состояние пациента стабилизировалось, боли ангинозного характера не рецидивировали, признаков СН не было. На 5-й день заболевания он переведен в плановое отделение для реабилитации. Лечение на момент перевода (суточная доза): 100 мг АСК, 90 мг тикагрелора два раза в сутки, 40 мг розувастатина, 5 мг бисопролола, 5 мг рамиприла, 25 мг эплеренона.

КОММЕНТАРИЙ

Одним из наиболее изучаемых на сегодняшний день является вопрос длительной поддерживающей антитромбоцитарной терапии у пациентов с ОКС после проведения ПЧКВ. По данным коронароангиографии (КАГ) и внутрисосудистого УЗИ лица с ОКС зачастую характеризуются дестабилизацией нескольких атеросклеротических бляшек и не только в инфарктобусловившей КА [21]. Даже после выписки из стационара эти пациенты имеют существенно более высокий риск развития тромботических осложнений в различных сосудистых бассейнах, чем таковые со стабильными формами ИБС.

Все это свидетельствует о системной предрасположенности к дестабилизации атеросклероза и позволяет говорить, скорее, не о локально нестабильной атеросклеротической бляшке, ставшей причиной ОИМ, а о нестабильном пациенте. Поэтому интенсивность и длительность антитромбоцитарной терапии у больных ОКС определяют не характеристики причинного атеросклеротического поражения и вид установленного стента, а сам факт перенесенного ОИМ. Согласно рекомендациям все пациенты с ОИМ независимо от метода реваскуляризации должны получать ДАТ в течение первых 12 мес, и сокращение этого срока до 6 мес возможно только у лиц с высоким риском кровотечений [1, 22].

В то же время использование клинических шкал для оценки риска кровотечений и тромботических событий с последующей оценкой оптимальной длительности ДАТ имеет низкий класс рекомендаций (*IIb, A*). Для оценки риска кровотечений рекомендовано использовать шкалу PRECISE DAPT [23]. Если пациент набирает ≥25 баллов, риск кровотечений рассматривается как высокий, что свидетельствует о том, что он может выиграть от сокращения длительности ДАТ. Тем не менее высокий риск ишемических событий (может быть оценен по шкале DAPT) рассматривается как критерий для пролонгации ДАТ свыше 1 года [24]. Такой подход тестировался в исследованиях DAPT (тиенопиридины) и PEGASUS (тикагрелор) и доказал свою эффективность [25, 26].

В соответствии с рекомендациями назначение сильного блокатора $P2Y_{12}$-рецепторов (тикагрелора) рекомендовано совместно с АСК в течение как минимум 12 мес после развития ОКС с элевацией сегмента ST (при отсутствии высокого риска кровотечений). Именно такие рекомендации были даны нашему пациенту перед выпиской.

Список литературы находится в редакции.

С.Н. Кожухов, Н.В. Довганич, С.В. Федькив, А.Ю. Рыбак,
ННЦ «Институт кардиологии имени академика Н.Д. Стражеско» НАМН Украины, г. Киев

Токсическая кардиомиопатия, осложненная внутриполостным тромбозом и венозным тромбоэмболизмом

Токсическое воздействие различных лекарственных средств на миокард может проявляться в виде развития вторичной кардиомиопатии, следствием которой может быть дилатация камер сердца. В литературе представлено множество случаев поражения сердца после употребления алкоголя, психостимуляторов, наркотических веществ [2, 13]. В последние десятилетия отмечено частое (преимущественно среди молодежи) использование средств, содержащих амфетамин, не только как стимуляторов ЦНС, но и в составе препаратов, способствующих снижению веса (диэтилпропион, фенпропорекс) [4, 6, 10]. В связи с этим возрастает потребность в выявлении сердечно-сосудистых осложнений как побочных эффектов применения данных веществ. Употребление амфетаминосодержащих средств может вызывать развитие острого коронарного синдрома (ОКС), аритмии, дилатации камер сердца [5, 6, 11, 13]. Влияние амфетамина на миокард следует учитывать с точки зрения возможного риска возникновения токсической кардиомиопатии с дилатацией и дисфункцией левого желудочка (ЛЖ), а также тромбообразованием/тромбоэмболией у молодых пациентов с симптомами острой одышки, тахикардии и торакальной боли. Наиболее успешным методом выявления токсических осложнений является ранняя диагностика поражения сердца и сосудов с использованием различных методов визуализации: эхокардиографии (ЭхоКГ), магнитно-резонансной (МРТ), компьютерной томографии (КТ).

Пациент С., 33 года, поступил в отделение клинической фармакологии ННЦ «Институт кардиологии имени академика Н.Д. Стражеско» НАМН Украины г. Киева (далее – Институт кардиологии) с предварительным диагнозом «Дилатационная кардиомиопатия. Сердечная недостаточность (СН) со сниженной фракцией выброса (ФВ) ЛЖ. Тромб в верхушке ЛЖ. Правосторонний плевральный выпот. Асцит».

На момент поступления предъявлял жалобы на одышку при незначительной физической нагрузке, в покое, учащенное сердцебиение, периферические отеки.

Анамнез болезни. В течение 2 нед до госпитализации пациент проходил стационарное лечение по поводу двухсторонней нижнедолевой пневмонии. В связи с неэффективностью терапии (левофлоксацин, цефтриаксон, цефоперазон, мочегонные препараты, β-блокаторы) и прогрессированием СН направлен в консультативную поликлинику Института кардиологии.

Анамнез жизни. У пациента не было перенесенного ревматизма, заболеваний соединительной ткани, вирусных и бактериальных инфекций (в том числе вируса иммунодефицита человека, гепатитов, туберкулеза и т.д.), повышения артериального давления (АД), дислипидемии, сахарного диабета (СД) или других сердечно-сосудистых или цереброваскулярных заболеваний. Наследственность не отягощена. Курит более восьми лет, алкоголем не злоупотребляет. Со слов больного, в течение двух лет эпизодически принимал препараты, содержащие амфетамин.

Объективно. Общее состояние средней тяжести. Нормостеник, бледность кожных покровов, акроцианоз. Деятельность сердца учащенная, аритмичная, экстрасистолия. АД – 100/60 мм рт. ст., частота сердечных сокращений (ЧСС) – 110 уд./мин, температура тела – 36,9 °С. В легких – ослабленное дыхание, притупление перкуторного звука в нижних отделах, преимущественно справа. Печень выступает на 4-5 см от края реберной дуги. Периферические отеки нижних конечностей (стоп, голеней).

Электрокардиография (ЭКГ) (рис. 1). Синусовая тахикардия, низкий вольтаж в стандартных и усиленных от конечностей отведениях, малый прирост зубцов R в отведениях V_1-V_4, P-pulmonale. В отведениях V_5-V_6 – депрессия сегмента ST до 1,0 мм, двухфазный зубец T (–/+).

ЭхоКГ (рис. 2, 3). Дилатация камер сердца. Толщина задней стенки ЛЖ – 0,9 см, межжелудочковая перегородка (МЖП) – 1,0 см. Дилатация ЛЖ (конечно-диастолический объем – 209 мл, конечно-диастолический индекс – 120 мл/м^2, конечно-систолический объем – 153 мл), диффузный гипокинез стенок ЛЖ, участки акинеза МЖП, верхушки ЛЖ. ФВ ЛЖ – 25-27%. В области верхушки ЛЖ выявлен тромб размером 25×17 мм. Наличие тромбов в полостях правого желудочка (ПЖ) и правого предсердия (ПП). Рестриктивный тип диастолической дисфункции ЛЖ (Е/А – 3,22). Дилатация обоих предсердий (площадь левого – 30 см^2, правого – 27 см^2), ПЖ. Нижняя полая вена расширена, коллабирует ≤25%, легочная артерия (ЛА) расширена, 27 мм. Гипертензия в ЛА, систолическое давление в ЛА – 55 мм рт. ст.

При **рентгенологическом исследовании** выявлены признаки кардиомегалии, правостороннего гидроторакса, нижнедолевой пневмонии (рис. 4).

Лабораторные исследования. Тропонин I <0,006 нг/мл. GeneXpert MTB/RIF: микобактерии туберкулеза – не выявлены. Вирус иммунодефицита человека 1/2 – не выявлен. Анти-HCV – не выявлены. С-реактивный протеин – 18,75 мг/мл. Ревматоидный фактор – негативный. Тест на наличие амфетамина – положительный.

Пациенту назначена **терапия**: карведилол – 3,125 мг два раза в сутки, спиронолактон – 25 мг/сут, ивабрадин – 2,5 мг два раза в сутки, фуросемид – 40-80 мг в/в (инфузомат).

Антикоагулянтная терапия (АКТ). В данной ситуации, в соответствии с рекомендациями, препаратами выбора являются низкомолекулярные гепарины (НМГ) (пациенту был назначен эноксапарин 1 мг/кг массы тела два раза в сутки) с одновременным или последующим переводом на прием пероральных антикоагулянтов (ПАК) (пациенту был назначен варфарин по 3 мг в комбинации с НМГ).

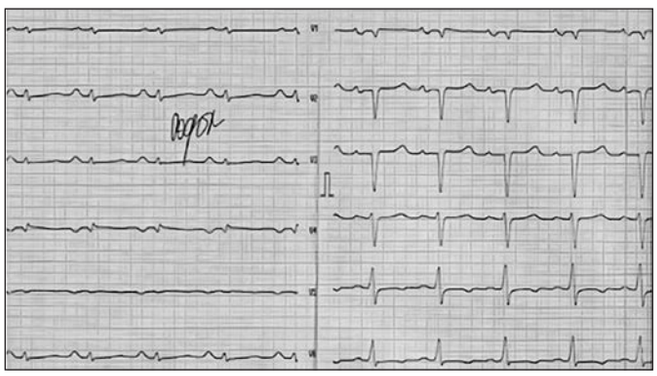

Рис. 1. ЭКГ при поступлении

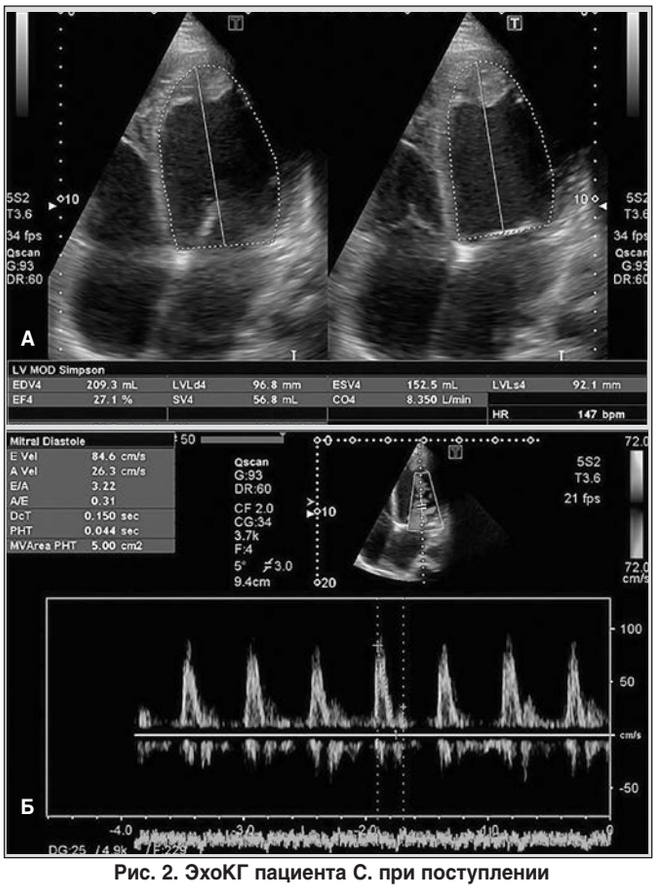

Рис. 2. ЭхоКГ пациента С. при поступлении

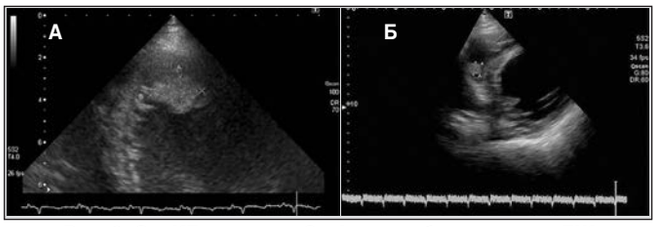

Рис. 3. ЭхоКГ пациента С.: А – тромб в верхушке ЛЖ; Б – тромб в ПЖ

Рис. 4. Рентгенография органов грудной полости пациента С. при поступлении

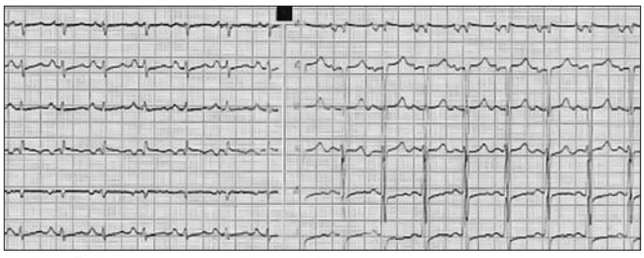

Рис. 5. ЭКГ пациента С. на 3-й день (ухудшение состояния)

На 3-е сутки пребывания в стационаре состояние ухудшилось (рис. 5): внезапное усиление одышки, боль в грудной клетке, бледность, акроцианоз, частота дыхательных движений (ЧДД) – 24/мин, гипотония (АД – 80/60 мм рт. ст.), выраженная общая слабость, тахикардия, повышение температуры тела до 38,5 °С. Клиническая симптоматика была расценена как возможная тромбоэмболия легочной артерии (ТЭЛА). Вероятность ТЭЛА по шкалам Wells (1,5 балла), Женевского счета (3 балла), IMPROVE (0,4 балла) оценена как низкая [9, 14].

Однако наличие тромбов в правых отделах сердца у пациента могло послужить причиной развития ТЭЛА. Есть также данные, свидетельствующие о том, что тромбы в правых отделах сердца являются «транзитными», которые следует рассматривать как подтверждение венозной тромбоэмболии (ВТЭ), а прогноз преимущественно связан с гемодинамическим статусом, а не наличием тромбов [1]. Тромбы в правых камерах сердца могут быть визуализированы с помощью ЭхоКГ у ~4% пациентов с легочной эмболией [12]. По данным отдельных исследований, смертность у таких больных превышает 20% даже несмотря на проведение ургентного тромболизиса [8, 12]. В руководстве Европейского общества кардиологов (ESC) по ведению пациентов с ТЭЛА подчеркивается, что присутствие тромбов в правых отделах сердца следует рассматривать как потенциально опасное для жизни состояние у лиц с легочной эмболией [9].

По ургентным показаниям пациенту была проведена **мультиспиральная компьютерная томография (МСКТ) с контрастированием**, которая является стандартом диагностики ТЭЛА [9, 14]. По данным КТ выявлены признаки двусторонней ТЭЛА, тромбоинфарктной

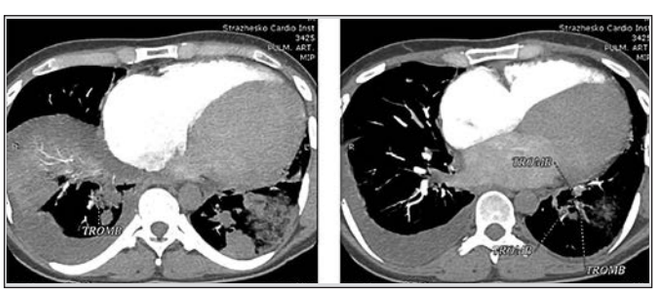

Рис. 6. Данные КТ: тромбы в разветвлениях правой и левой ЛА

Рис. 7. Данные КТ: тромбы в правых отделах сердца (стрелка указывает на тромб в ПП)

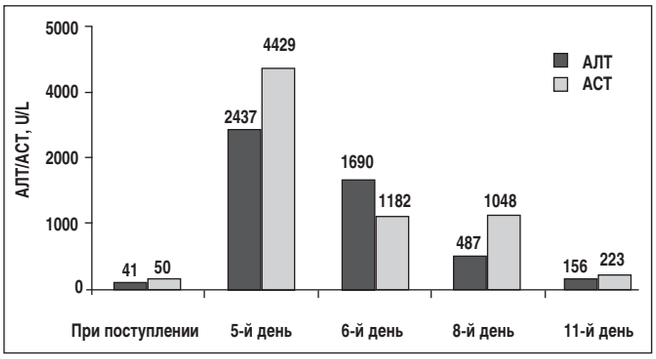

Рис. 8. Динамика показателей АЛТ и АСТ

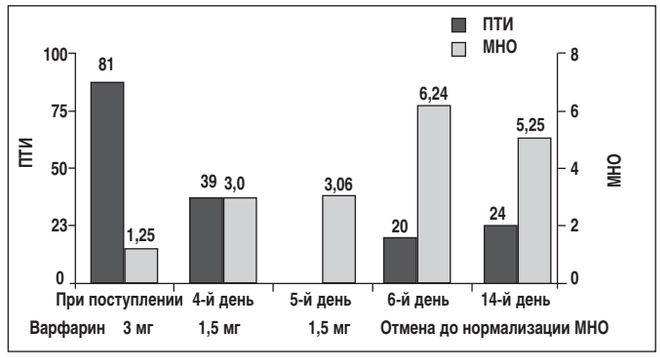

Рис. 9. Динамика показателей ПТИ и МНО

пневмонии в базальных отделах, нижних долях обоих легких, тромботические массы в полостях сердца (рис. 6, 7).

Согласно современной классификации, с учетом клинической картины заболевания (отсутствие гипотензии и шока: оценка по PESI – 83 балла, II класс), данных инструментальных (ЭхоКГ, КТ) и лабораторных (отсутствие повышения уровня тропонина) методов исследования у пациента была диагностирована ТЭЛА промежуточно-низкого риска [9].

Больной был переведен в ОРИТ (руководитель – член-корреспондент НАМН Украины, д. мед. н., профессор А.Н. Пархоменко) с целью постоянного мониторного наблюдения за параметрами гемодинамики, антикоагулянтной и симптоматической терапии.

В соответствии с рекомендациями в данной ситуации проведение ТЛТ не показано. Основная патогенетическая терапия – антикоагулянты [7, 9].

Динамика лабораторных показателей на протяжении госпитального периода представлена на рисунках 8, 9. Особенностями изменений биохимических показателей были значительные повышения уровней АЛТ и АСТ в сравнении с исходными показателями, а также развитие коагулопатии, что можно расценивать как проявление печеночной недостаточности. После нормализации МНО пациенту был назначен варфарин в дозе 1,5 мг с последующим тщательным контролем лабораторных показателей.

После стабилизации состояния проведена МРТ с целью верификации возможной причины поражения миокарда. **По данным МРТ:** отсутствовали признаки активного миокардита (фокусы измененного магнитно-резонансного сигнала с контурами высокой интенсивности относительно периферической зоны миокарда (T_2-взвешенные изображения), накапливающих контраст в позднюю фазу), перенесенного миокардита (фиброзные очаги в виде гиперинтенсивных участков различной формы, в том числе в фазу позднего усиления) [3].

Единственным возможным фактором повреждения миокарда было токсическое влияние амфетаминосодержащих препаратов. В литературе описано несколько случаев дилатации сердца на фоне приема амфетамина, однако мультифокальный тромбоз и ТЭЛА встречаются преимущественно у пациентов при приеме кокаина [2, 4, 11].

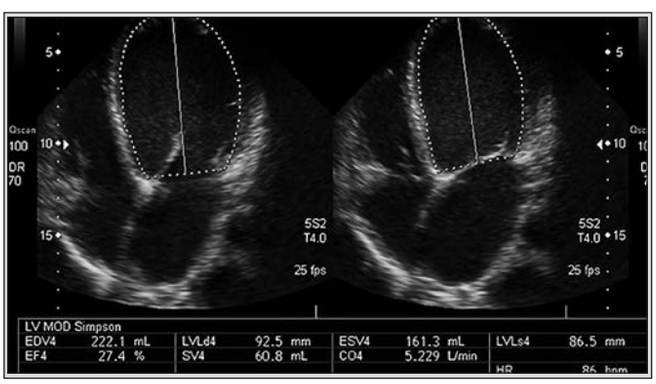

Рис. 10. ЭхоКГ пациента С. при выписке: ФВ ЛЖ – 27%

На 15-е сутки пациент был выписан в удовлетворительном состоянии. ЭКГ при выписке: ритм синусовый, ЧСС – 75 уд./мин. Систолическая функция ЛЖ оставалась сниженной (ФВ ЛЖ – 27%) (рис. 10).

КОММЕНТАРИЙ

В статье описан клинический случай токсической кардиомиопатии с дилатацией камер сердца, множественным внутриполостным тромбообразованием, осложненной ТЭЛА.

Чем этот случай интересен с клинической точки зрения:

• трудность в оценке состояния и диагностике поражения сердца на ранних этапах, поскольку большинство из этих пациентов – молодого возраста, которые обращаются за медицинской помощью только при наличии выраженных симптомов;

• при сборе анамнеза не всегда удается выяснить прием амфетаминосодержащих препаратов;

• атипичное начало и течение заболевания (например, двухсторонние пневмонии, осложненные плевральным выпотом и кровохарканьем, резистентные к антибактериальной терапии, а также внезапное ухудшение состояния на фоне лечения);

• лабильность биохимических показателей (АСТ, АЛТ, ПТИ, МНО) на фоне лечения.

Представленный клинический случай демонстрирует успешность диагностики и консервативной тактики ведения пациента с токсической дилатационной кардиомиопатией, осложненной внутриполостным тромбообразованием и ВТЭ. Наличие тромбов в правых отделах сердца у пациента с токсической кардиомиопатией даже при низком риске развития ВТЭ ассоциируется с неблагоприятным прогнозом как ТЭЛА, так и внезапной смерти в раннем госпитальном периоде. Применение оптимальной АКТ в ранние сроки снижает риск рецидивов тромбообразования. Однако эта категория пациентов требует длительной терапии (мочегонные средства, титрование β-блокаторов, ингибиторов ангиотензинпревращающего фермента, до целевых доз, длительная АКТ) и мониторинга основных показателей (ФВ, ЧСС, АД, МНО, АСТ/АЛТ).

ЗАКЛЮЧЕНИЕ

Пациенты с токсической дилатационной кардиомиопатией, осложненной тромбообразованием, относятся к категории высокого риска:

• подвержены высокому риску внезапной сердечной смерти;

• исход заболевания зависит от тщательного контроля медикаментозного лечения и комплаенса (часто молодые пациенты самостоятельно прекращают лечение);

• высокая частота повторных эпизодов ВТЭ и эпизодов декомпенсации СН;

• систолическая функция миокарда ЛЖ восстанавливается очень медленно;

• необходимы регулярный мониторинг клинического состояния, функции сердца, лабораторных показателей, социальная адаптация.

Список литературы находится в редакции.

Б.И. Голобородько, А.А. Самофал, Д.А. Кукса, Одесская городская клиническая больница № 3

Острый коронарный синдром на фоне желудочных кровотечений при синдроме Маллори – Вейсса

Острый коронарный синдром (ОКС), как и острое желудочно-кишечное кровотечение (ЖКК), является жизнеугрожающим клиническим синдромом и требует ургентной медицинской помощи. Большую опасность представляет сочетание профузного ЖКК с ОКС с элевацией сегмента ST. По современным рекомендациям больным ОКС с элевацией сегмента ST [1] и лицам с профузными ЖКК показано проведение инвазивного вмешательства (коронароангиографии [КАГ] и эзофагогастродуоденоскопии [ЭФГДС]) в первые 2 ч от предполагаемого начала болезни. Наиболее распространенное внесердечное осложнение антитромботической терапии при ОКС с применением чрескожного коронарного вмешательства (ЧКВ) – клинически значимые геморрагические осложнения. В зарубежной литературе введен термин «внутрибольничная, или нозокомиальная, анемия, приобретенная в период госпитального лечения» (hospital-acquired anemia). По данным исследований, частота кровотечений у больных ОКС варьирует от 4 до 15%. В исследованиях PURSUIT и PARAGON (15 454 пациента с ОКС) частота тяжелых кровотечений по критериям GUSTO составляла 1,2%, а по шкале TIMI – 8,2% [3, 4]. Меньший риск осложнений отмечается при пункционном доступе через лучевую артерию по сравнению с таковым через бедренную [2].

Пациентка, 79 лет. Доставлена бригадой скорой медицинской помощи 12.02.2018 в 15:01, через 2 ч от начала болевого синдрома. Интенсивные боли – с 13:00. Вызов скорой медицинской помощи – в 14:22.

При поступлении в ОРИТ кардиологического профиля установлен **синдромальный диагноз:** ОКС с элевацией сегмента ST на электрокардиограмме (ЭКГ). Гипертоническая болезнь III стадии, 3-й степени, риск 4. Острая сердечная недостаточность (СН), Killip II. Хроническая СН стадии IIA.

Догоспитальная терапия: ацетилсалициловая кислота (АСК) – 650 мг, изосорбида динитрат – 2,5 мг, метоклопрамид – 10 мг, морфин – 10 мг, анальгин – 2000 мг.

При госпитализации – боли за грудиной средней интенсивности пекущего характера. Уровень артериального давления (АД) – 160/100 мм рт. ст., частота сердечных сокращений (ЧСС) – 78/мин, частота дыхательных дижений (ЧДД) – 16/мин. Масса тела – 95 кг. Рост – 163 см. Индекс массы тела – 36 кг/м^2.

На ЭКГ: правильный синусовый ритм, горизонтальная электрическая ось сердца. QS – в отведениях V_1-V_3, элевация сегмента ST – в отведениях V_2-V_5 (рис. 1).

Анамнез. АГ с подъемами АД до 200/100 мм рт. ст. в течение пяти лет, стенокардия на протяжении двух лет. Лечилась нерегулярно и несистемно. Оперирована по поводу кист яичников в 2016 г. – экстирпация матки с придатками. Анамнестических данных о заболеваниях желудочно-кишечного тракта и кровотечениях нет.

Терапия: изосорбида динитрат в дозе 10 мг, клопидогрель по 300 мг, для купирования боли – фентанил по 0,1 мг.

√ В 15:15 – анализ крови: Hb – 137 г/л, Ht – 39%, эритроциты – 4,29×10^{12}/л, цветовой показатель (ЦП) – 0,95, лейкоциты – 11,6×10^9/л, тромбоциты – 257×10^9/л, палочкоядерные – 6%, сегментоядерные – 76%, эозинофилы – 0%, лимфоциты – 13%, моноциты – 5%, скорость оседания эритроцитов (СОЭ) – 17 мм/ч. Группа крови: А (II) Rh (+), протромбиновый индекс (ПТИ) – 65,9%, фибриноген – 2,8 г/л, глюкоза – 8,8 ммоль/л, мочевина – 6,9 ммоль/л, креатинин – 0,079 ммоль/л, холестерин общий – 7,8 ммоль/л, триглицериды (ТГ) – 2,99 ммоль/л, креатинфосфокиназа-МВ (КФК-МВ) – 21 Ед/л.

При осмотре пациентки принято решение о проведении ЧКВ с учетом клинической картины заболевания, давности болевого синдрома, который сохранялся, наличия QS в отведениях V_1-V_3, элевации сегмента ST в отведениях V_2-V_5 на ЭКГ, несмотря на то что концентрация КФК-МВ не превышала нормальные значения.

√ В 15:35 – рвота с кровью. Реакция Грегерсена (++++). ЧКВ отложено в связи с открывшимся активным ЖКК. Начата гемостатическая терапия: установлен назогастральный зонд – эвакуировано до 650 мл крови. В желудок через зонд введено 5 г аминокапроновой кислоты. Пантопразол – 40 мг (в 15:35, 17:00, 20:00), этамзилат – 50 мг (в 15:40), в/в инфузия транексамовой кислоты – 1000 мг (в 16:00, 20:00), аминокапроновая кислота – 5 г (100 мл), ондансетрон – 4 мг.

√ В 16:00 продолжается эвакуация геморрагического отделяемого через зонд.

На ЭКГ уменьшилась элевация сегмента ST (рис. 2).

Консультация хирурга. Диагноз: ЖКК. Пупочная грыжа. Рекомендован перевод в хирургический стационар для дальнейшего лечения.

Консультация хирурга-гастроэнтеролога из стационара, куда планируется перевод больной. **Диагноз:** Острая язва желудка на фоне инфаркта миокарда (ИМ). Продолжение ЖКК. Рекомендовано:

1. Фамотидин – 40 мг каждые 12 ч.
2. Промывание зонда холодной аминокапроновой кислотой каждые 2 ч по 200 мл.
3. Аминокапроновая кислота – 100 мл три раза.
4. Транексамовая кислота – 100 мг три раза.
5. Переливание плазмы (одногруппной).
6. Раствор Рингера – 400 мл два раза.
7. Коррекция электролитного баланса.

Учитывая сроки развития ИМ, эндоскопическое исследование на тот момент было противопоказано.

Рекомендовано лечение ИМ и дальнейшие мероприятия по остановке ЖКК в условиях кардиологического стационара. В 16:20 уровень Hb – 122 г/л, Ht – 35%, эритроциты – 3,88×10^{12}/л. Выполняются рекомендации хирурга. В 21:30 – дальнейшее снижение Hb (109 г/л). Признаки активного кровотечения сохраняются.

√ В 22:44 с заместителем главного врача хирургического стационара выработана компромиссная тактика ведения больной

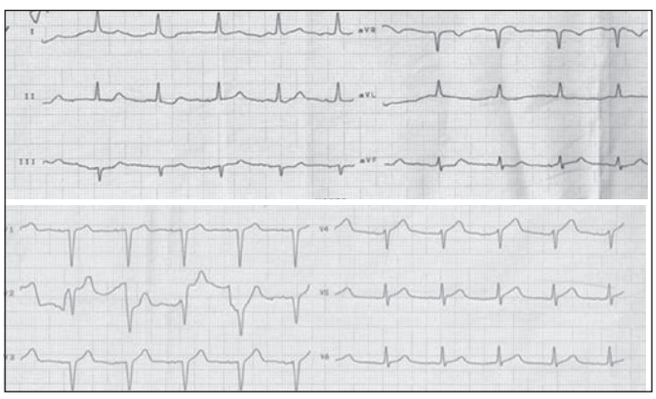

Рис. 1. ЭКГ при госпитализации: QS – в отведениях V_1-V_3, элевация сегмента ST – в отведениях V_2-V_5

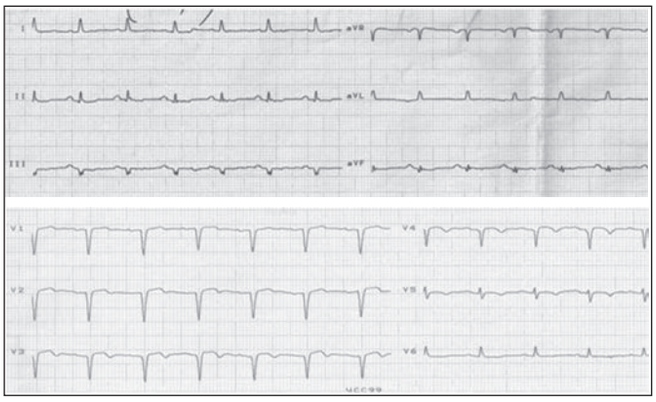

Рис. 2. ЭКГ при переводе в хирургический стационар: почти полная резолюция сегмента ST, QS – в отведениях V_1-V_4

и согласован перевод в гастрохирургическое отделение. При переводе АД – 120/70 мм рт. ст., ЧСС – 99/мин, ЧДД – 16/мин.

ЭФГДС в гастрохирургическом отделении 13.02.2018: пищевод – слизистая эрозирована; розетка кардии – линейный продольный разрыв слизистой 0,5 см, покрытый сгустком; в желудке – остатки кофейной гущи в большом количестве, эрозии по всей поверхности; в двенадцатиперстной кишке (ДПК) – язва 0,4 см в диаметре по медиальной стенке.

Заключение: эзофагит, синдром Маллори – Вейсса, эрозивный гастрит, язва луковицы ДПК.

Проведена электрокоагуляция язвенного дефекта.

В хирургическом отделении выполнены трансфузии эритроцитарной массы и замороженной плазмы. Гемостатическая терапия. Кровотечение остановлено.

КОММЕНТАРИЙ

В первую очередь следует прокомментировать назначение пациентке анальгина на этапе оказания неотложной медицинской помощи. Тактика обезболивания, которая была применена у пациентки с подозрением на ОКС, не соответствовала действующим рекомендациям (табл. 1). Назначение анальгина в столь высокой дозе – 2000 мг (при максимальной разовой 500 мг и максимальной суточной 1000 мг), безусловно, могло стать дополнительным фактором, увеличившим геморрагический риск, и потенцировать развитие кровотечения.

Основная задача как при ОКС, так и при ЖКК – экстренная госпитализация в стационар. Больные с клиникой ЖКК могут быть доставлены в хирургическое отделение, и при этом на ЭКГ выявляется ОКС, требующий ургентного вмешательства. Пациенты с ОКС могут быть госпитализированы в кардиологические отделения, и у них могут развиться признаки ЖКК уже на фоне введенных антикоагулянтов и принятых антитромбоцитарных препаратов, особенно в нагрузочных дозах.

Современные методики лечения ОКС и ЖКК требуют высокой квалификации специалистов для определения тяжести состояния пациента. При этом важно сразу определить, какой именно специалист должен первым приступить к оказанию неотложной помощи. Как правило, в особо тяжелых случаях это анестезиолог ОРИТ, и ему приходится в кратчайшие сроки самостоятельно или в лучшем случае совместно с кардиологами и хирургами принимать решение, в какую операционную отправлять больного – эндоскопическую или ангиографическую.

Оптимальным можно считать госпитализацию такого пациента в многопрофильный стационар, где есть возможность интервенционного вмешательства по поводу ОКС и эндоскопического вмешательства по поводу синдрома Маллори – Вейсса. Эта категория больных наиболее сложна для выбора врачебной тактики в отношении как лечения ОКС с применением инвазивных технологий, так и выполнения рекомендаций по антитромбоцитарной и антикоагулянтной терапии. При одновременном развитии ОКС и кровотечения факторы риска смерти взаимно усугубляются [5]. Поэтому желательно, взвесив все риски, выработать алгоритм действий в отношении конкретного больного с ОКС и активным ЖКК. Логичной представляется следующая последовательность действий:

- остановка кровотечения;
- интервенционное вмешательство на КА.

Согласно имеющимся рекомендациям, лечение ЖКК на фоне ОКС проводят в ОРИТ. Терапия заключается в назначении кислорода и гемотрансфузии до достижения показателей Ht 0,30. После стабилизации состояния на фоне мониторирования АД, ЭКГ и пульсоксиметрии больному выполняют эндоскопию с целью гемостаза. Во многих руководствах указано, что клинические рекомендации определяют современные позиции в диагностике и лечении больных с язвенными гастродуоденальными кровотечениями [6, 7]. Эндоскопический гемостаз – метод выбора, поскольку хирургическое вмешательство значительно повышает риск смерти [8]. ИМ и другая острая сердечная патология не являются абсолютными противопоказаниями для экстренного вмешательства: консилиум из трех специалистов может разрешить гастроскопическое вмешательство при инсульте, инфаркте и других тяжелых состояниях, если в этом есть необходимость для сохранения жизни пациента.

√ 19.02.2018 пациентка переведена из хирургического стационара в кардиологическую клинику с жалобами на выраженную слабость, периодические боли за грудиной жгучего характера и головокружение. На ЭКГ – графика переднеперегородочного, верхушечного и бокового ИМ (рис. 3).

Анализ крови: Hb – 93 г/л, эритроциты – $3{,}2\times10^{12}$/л, ЦП – 0,87, лейкоциты – $5{,}7\times10^{9}$/л, тромбоциты – 384×10^{9}/л, СОЭ – 54 мм/ч, палочкоядерные – 4%, сегментоядерные – 34%, эозинофилы – 2%, лимфоциты – 52%, моноциты – 8%, ПТИ – 88,2%, глюкоза – 4,9 ммоль/л, мочевина – 6,7 ммоль/л, креатинин – 0,081 ммоль/л, холестерин общий – 5,0 ммоль/л, ТГ – 1,48 ммоль/л.

Рентген органов грудной клетки: эмфизема легких.

УЗИ сердца: диаметр аорты – 33 мм, амплитуда открытия АК – 16 мм, кальциноз АК (++), скорость кровотока – 1,4 м/с, ЛП – 42 мм, левый желудочек (ЛЖ): конечно-диастолический размер – 59 мм, конечно-диастолический объем – 179 мл, конечно-систолический размер – 47 мм, конечно-систолический объем – 104 мл, аневризматическая деформация, ударный объем – 75 мл, минутный объем кровообращения – 7,0 л/м, фракция выброса (ФВ) – 42%, межжелудочковая перегородка – 9-13 мм, акинез, задняя стенка ЛЖ – 13 мм, нормокинез, амплитуда открытия митрального клапана – 27 мм, кальциноз (++), регургитация 2-й степени, правое предсердие – 15 мм.

Клинический диагноз от 21.02.2018: ИБС. Острый Q переднеперегородочный, верхушечный и боковой ИМ 12.02.2018. Гипертоническая болезнь III стадии, 3-й степени. Гипертензивное сердце. Аневризма ЛЖ в переднеперегородочном и верхушечном отделах. СН стадии IIA со снижением систолической функции (ФВ – 42%), III функциональный класс (ФК) по NYHA. Язвенная болезнь

Табл. 1. Рекомендации по обезболиванию и купированию тревоги при остром ИМ с элевацией сегмента ST (ESC, 2017)

Рекомендации	Класс	Уровень
Опиаты в/в с титрацией дозы следует рассмотреть для облегчения боли	IIa	C
Мягкий транквилизатор (обычно бензодиазепинового ряда) следует рассмотреть для очень тревожных пациентов	IIa	C

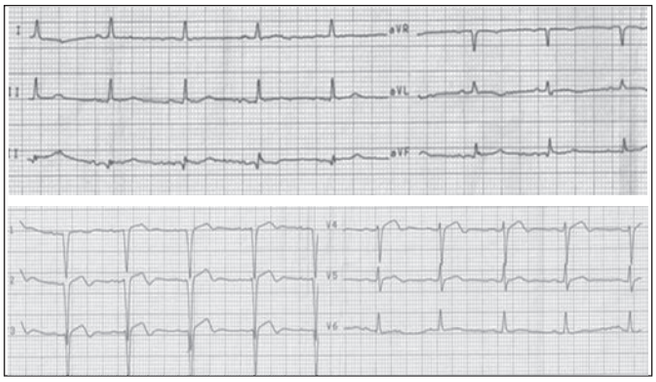

Рис. 3. ЭКГ при переводе из хирургического стационара: динамика переднеперегородочного, верхушечного и бокового ИМ

ДПК, эзофагит, эрозивный гастрит, ЖКК 12.02.2018, синдром Маллори – Вейсса. Вторичная постгеморрагическая гипохромная анемия. Варикозная болезнь нижних конечностей. Ожирение.

Терапия: клопидогрель – 75 мг, карведилол – 6,25 мг дважды в сутки, пантопразол – 40 мг, препарат двухвалентного железа – 80/0,35 мг трижды в сутки, изосорбида динитрат (спрей) – 20 мг, торасемид – 40 мг.

На фоне терапии на ЭКГ отмечалась полная резолюция сегмента ST (рис. 4).

√ 28.02.2018 в 13:11 больная доставлена из кардиологического отделения в ОРИТ с жалобами на пекущие боли за грудиной, выраженную слабость, которые нарастают на протяжении 1 ч. На ЭКГ – графика ИМ (рис. 5). Принято решение о проведении ЧКВ с доступом через лучевую артерию.

КОММЕНТАРИЙ

В украинской литературе и рекомендательных документах отсутствует описание четких алгоритмов действий при ОКС на фоне ЖКК. Алгоритм действий врача при кровотечениях, в том числе связанных с синдромом Маллори – Вейсса, можно найти в украинских клинических протоколах оказания медицинской помощи хирургическим больным с острыми ЖКК и тяжелым геморрагическим шоком [9, 10]. Тактику ведения больных при ОКС помогают также выработать обновленные действующие рекомендации ESC. Дозы антитромбоцитарных препаратов и антикоагулянтов указаны в таблице 2.

Следует отметить, что в реальной практике около половины пациентов получают неадекватную дозу антикоагулянтов, а во многих случаях терапия антикоагулянтами не проводится вообще. Вопросы вызывает и выбор тактики антитромбоцитарной терапии из-за высокого риска развития геморрагических осложнений. В этой ситуации выбор самого препарата и его индивидуальная дозировка имеют очень большое значение для прогноза и течения заболевания.

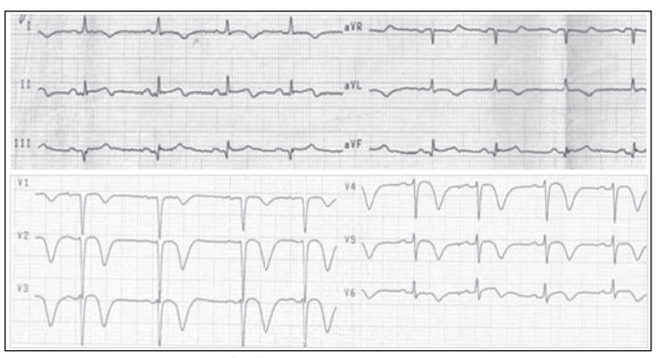

Рис. 4. ЭКГ в динамике от 27.02.18: полная резолюция ST, QS – в отведениях V_1-V_3, формирование отрицательного T – в отведениях V_1-V_6

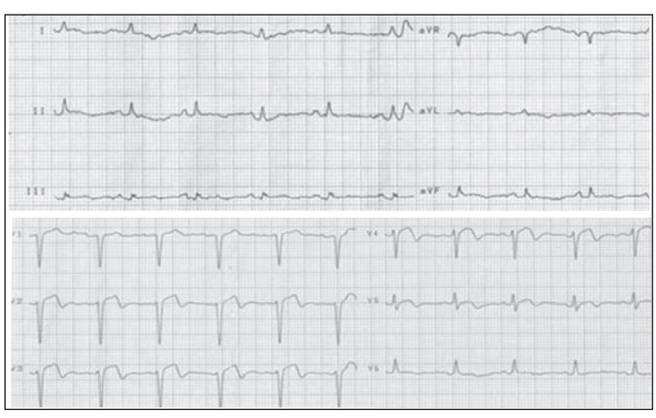

Рис. 5. ЭКГ: рецидив ИМ

Пациентка была доставлена в катетеризационную лабораторию.

√ В 13:11 в/в введен фентанил в дозе 0,1 мг. Нагрузочная доза клопидогреля не применялась.

√ В 13:25 проведена КАГ лучевым доступом (рис. 6).

Больная возвращена из катетеризационной лаборатории в блок ОРИТ.

Терапия. ***В ОРИТ:*** изосорбида динитрат (спрей) в дозе 10 мг, нефракционированный гепарин (НФГ) по 5000 МЕ. ***В катетеризационной лаборатории:*** дополнительное введение НФГ в дозе 5000 МЕ, фамотидин по 20 мг.

Дальнейшая терапия в ОРИТ: инфузия НФГ по 1000 МЕ/ч под контролем активированного частичного тромбопластинового времени (АЧТВ). Через 4,5 ч – контроль АЧТВ (96 с): прекращена инфузия НФГ, затем начато подкожное введение эноксапарина в дозе 80 мг два раза в сутки до трех дней, клопидогрель в дозе 75 мг, инфузия пантопразола по 40 мг, затем 40 мг два раза в сутки, торасемид – 10 мг, эплеренон – 25 мг, карведилол – 12,5 мг/сут, ребамипид (простагландиновый стимулятор) – 100 мг три раза в сутки, препарат двухвалентного железа – 80/0,35 мг три раза в сутки, ондансетрон – 8 мг, аторвастатин – 40 мг, рамиприл – 5 мг, фентанил – 0,1 мг в 20:23 (в связи с болями в месте пункции на лучевой артерии).

√ 16.03.2018 больная выписана из стационара в стабильном состоянии, с общим режимом двигательной активности.

Лабораторные данные при выписке: Hb – 112 г/л, эритроциты – $3{,}65\times10^{12}$/л, ЦП – 0,92, лейкоциты – $4{,}8\times10^{9}$/л, тромбоциты – 263×10^{9}/л, палочкоядерные – 2%, сегментоядерные – 63%, эозинофилы – 1%, лимфоциты – 30%, моноциты – 4%, СОЭ – 17 мм/ч.

Рекомендованное лечение при выписке: клопидогрель – 75 мг, эплеренон – 25 мг, карведилол – 12,5 мг/сут, рамиприл – 5 мг, пантопразол – 40 мг/сут, ребамипид – 100 мг три раза в сутки, препарат двухвалентного железа – 80/0,35 мг три раза в сутки, аторвастатин – 40 мг/сут.

Общее количество койко-дней, проведенных пациенткой в стационарах, – 32.

КОММЕНТАРИЙ

Следует подчеркнуть, что действующие руководства по ведению пациентов с ОКС и ЖКК носят исключительно рекомендательный характер и оставляют каждому лечащему врачу право на самостоятельное и окончательное решение в зависимости от конкретной клинической ситуации. Неоспоримыми положениями можно считать госпитализацию в многопрофильный стационар с возможностью проведения ЭФГДС и ЧКВ, рутинную регистрацию ЭКГ и определение группы крови и резус-принадлежности при поступлении всем больным. Необходимо, тщательно взвесив ишемический и геморрагический риски, индивидуально подобрать терапию пациенту с учетом эффективности и безопасности. Для хирургов бесспорным, а для кардиологов спорным остается вопрос применения транексамовой кислоты с гемостатической целью у больных с ОКС из-за ее свойства конкурентного ингибирования активатора плазминогена при исходно высоком ишемическом риске [16].

Табл. 2. Дозы антитромбоцитарных средств и антикоагулянтов, применяемые при стратегии с ПЧКВ (включены только препараты, доступные в Украине)

АСК	Нагрузочная доза – 150-300 мг перорально или 75-250 мг в/в, если прием внутрь невозможен Затем поддерживающая – 75-100 мг ежедневно
Клопидогрель	Нагрузочная доза – 600 мг перорально, затем поддерживающая – 75 мг/сут
Тикагрелор	Нагрузочная доза – 180 мг перорально, затем поддерживающая – 90 мг два раза в сутки
НФГ	70-100 МЕ/кг массы тела в/в болюсно, если не планируется применять ингибиторы гликопротеиновых рецепторов IIb/IIIa 50-70 МЕ/кг массы тела в/в болюсно в сочетании с ингибиторами гликопротеиновых рецепторов IIb/IIIa
Эноксапарин	0,5 мг/кг массы тела в/в болюсно

В представленном клиническом наблюдении мы выбрали индивидуальный вариант проведения антитромбоцитарной и антикоагулянтной терапии у пациентки с планируемым ЧКВ. По рекомендациям в случае ОКС с подъемом сегмента ST при проведении ЧКВ эноксапарин назначают в/в болюсно однократно. После первичного ЧКВ антикоагулянты обычно не применяются или используются в профилактических дозах (эноксапарин 4000 анти-Ха МЕ/сут подкожно) для предупреждения развития венозных тромбоэмболических осложнений у пациентов высокого риска (ESC, 2017).

В соответствии с инструкцией по применению эноксапарина при лечении ОКС с подъемом сегмента ST, у пациентов старше 75 лет дозировка препарата составляет 0,75 мг/кг каждые 12 ч. Рекомендуемая длительность лечения – 8 дней или до выписки из стационара, если период госпитализации составляет менее 8 дней.

Данный подход к проведению антикоагулянтной терапии (АКТ) является стандартным без учета наличия анемии и кровотечения.

В данном случае мы решили отступить от рекомендаций и выбрали тактику АКТ с учетом того, что у пациентки очень высокий геморрагический риск (недавнее кровотечение) и очень высокий ишемический риск (рецидив ИМ и отсутствие двойной антитромбоцитарной терапии [ДАТ] – монотерапия клопидогрелем). До, во время и после ЧКВ мы использовали НФГ с переводом на подкожное введение эноксапарина 80 мг два раза в сутки до трех дней для профилактики острого тромбоза стента и минимизации вероятности повторной геморрагии на фоне монотерапии клопидогрелем.

Рис. 6. КАГ: ПКА – окклюзия проксимального сегмента, внутри- и межсистемные коллатерали

Рис. 7. КВГ. ЛКА: ствол – без значимых стенозов, передняя нисходящая ветвь – 90% стеноз в проксимальном сегменте с признаками пристеночного тромбообразования; TIMI – II-III

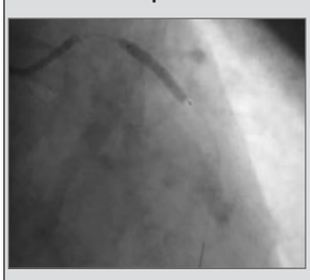

Рис. 8. Произведено стентирование передней нисходящей ветви ЛКА в проксимальном сегменте стентом без лекарственного покрытия 2,75×20 мм, 18 Атм

Рис. 9. Результат стентирования: TIMI – III

Следует отметить, что в обновленных рекомендациях ESC по лечению ОКС с подъемом сегмента ST (2017) уровень рекомендаций для эноксапарина повышен с IIb до IIa [1].

Клопидогрель был выбран с учетом развившегося ЖКК как препарат, применение которого сопряжено с более низким риском кровотечений. Клопидогрель – хорошо знакомый нам антиагрегант, который мы на протяжении многих лет применяем в самых разных клинических ситуациях. Эффекты клопидогреля тщательно изучены во многих клинических исследованиях, и их результаты, а также врачебная интуиция обусловили выбор этого препарата. Индивидуальным решением был также отказ от применения АСК в пользу монотерапии клопидогрелем.

Антитромбоцитарная монотерапия клопидогрелем в дозе 75 мг/сут на фоне пантопразола рекомендована больной при выписке, до получения результатов плановой контрольной ЭФГДС.

Данный клинический случай демонстрирует в очередной раз, что больные с сочетанной патологией требуют высокопрофессионального и вдумчивого подхода для выработки алгоритма действий.

ЗАКЛЮЧЕНИЕ

Развитие кровотечений связано с высоким уровнем смертности, а сами геморрагические осложнения являются независимым предиктором смерти больных ОКС. При возникновении кровотечений летальность значительно выше, чем при их отсутствии (18,6 против 5,1%). По данным исследования GUSTO, общий риск смерти в течение 30 дней после ОКС при развитии легкого кровотечения увеличивается на 1,6%, умеренного кровотечения – на 2,7%, а тяжелого – на 10,6%.

Через полгода после ОКС у пациентов, перенесших легкое кровотечение, общий риск смерти увеличивается на 1,4%, умеренное кровотечение – на 2,1%, тяжелое – на 7,5%. Мочегонные средства, вазопрессоры, фибринолитические средства, блокаторы гликопротеиновых IIb/IIIa-рецепторов тромбоцитов и НФГ являются препаратами, увеличивающими риск развития кровотечения даже при выборе тактики только фармакологического вмешательства, без проведения ЧКВ [11]. При проведении фибринолитической терапии частота значимых кровотечений увеличивается на 3,6%, при применении блокаторов гликопротеиновых IIb/IIIa-рецепторов тромбоцитов – на 6,5%, а при их совместном назначении – на 7,6% [12].

Таким образом, предотвращение возможного кровотечения необходимо для удержания баланса между эффективностью и безопасностью лечения ОКС. Для объективизации выбора тактики лечения с целью большей эффективности терапии и безопасности пациентов в практике используются шкалы ишемического и геморрагического рисков [4, 5].

Искусство проведения антикоагулянтной и антитромбоцитарной терапии у лиц с ОКС и ЖКК заключается не в том, чтобы отменить, а в том, чтобы продолжить под прикрытием ингибиторов протонной помпы сбалансированную оптимальную медикаментозную терапию, направленную на уменьшение ишемического риска пациента, не спровоцировав возобновление геморрагии.

Надеемся, что представленный клинический случай поможет врачам в их повседневной практике.

Список литературы находится в редакции.

Е.А. Коваль, Днепропетровская медицинская академия МЗ Украины

Инфаркт миокарда без обструктивного поражения коронарных артерий (MINOCA)

Современные исследователи рассматривают MINOCA (myocardial infarction with non-obstructive coronary arteries) как загадку, диагноз, объединяющий множество причин, приведших к необратимой ишемии миокарда с последующим некрозом [2, 10]. Опубликованный недавно обзор 28 тщательно подобранных исследований, включавших 176 052 случая острого инфаркта миокарда (ОИМ) с данными коронароангиографии (КАГ) острого периода, и проведенный авторами метаанализ [2] позволили заключить, что распространенность MINOCA в среднем составляет 6% (хотя в крупном исследовании B. Linhdall et al. 2017 г. указывается 9%), средний возраст пациентов – 55 лет, 40% из них – женщины. В сравнении с ОИМ на фоне обструктивной ишемической болезни сердца (ИБС) среди больных MINOCA больше женщин, реже констатируются атерогенные дислипидемии с одинаковой частотой иных факторов риска. Смертность на протяжении года при MINOCA составляет 4,7% (4-6,9%), что меньше, чем при классическом ОИМ (6,7%), однако это не позволяет считать прогноз благоприятным. Качественная оценка 46 публикаций, посвященных патофизиологическим механизмам возникновения MINOCA [2], показала, что наличие классического очага инфаркта в миокарде при исследовании с использованием ядерно-магнитного резонанса определяется только у 24% пациентов, миокардит – у 33%, а в 26% случаев заболевание протекает без существенных изменений в миокарде. У 27% больных был индуцирован спазм коронарных артерий (КА); достаточно часто выявляются различные факторы тромбофилии (14%).

КЛИНИЧЕСКИЙ СЛУЧАЙ № 1

На консультативном приеме – пациентка Л., 40 лет, после повторного Q-ИМ (31.10.2016; 17.02.2017), осложненного фибрилляцией желудочков, кардиогенным шоком, успешной реанимацией (31.10.2016), рецидивом ИМ (12.11.2016; 17.11.2016). Была проведена диагностическая КАГ (17.02.2017; 06.03.2017) для уточнения этиологии заболевания и определения дальнейшей диагностической и лечебной тактики.

На момент осмотра жалоб нет, но очень тревожна, испугана, депрессивна. Заболевание связывает со значительным ухудшением семейных отношений и своей эмоциональной сверхчувствительностью. Описывает классическую ангинозную картину всех приступов, послуживших причиной госпитализации и установки диагноза ОИМ, а также стабилизацию состояния на фоне лечения в стационаре, но возобновления приступов во время волнения, хотя и не таких интенсивных.

Из анамнеза жизни известно, что отец умер внезапно в 40 лет от ИМ, вызванного эмоциональным стрессом. Родная сестра больной, страдавшая артериальной гипертензией (АГ), также умерла внезапно от ИМ на фоне очередного ангинозного приступа. На протяжении многих лет страдает аспириновой астмой (диагноз установлен специалистом, присутствует аспириновая триада). По этой причине постоянно принимает сальметерол, увеличивая дозы во время приступов из-за появления одышки наряду с болью. В периоды лечения ОИМ в стационаре прием сальметерола не прекращался. На данный момент постоянно принимает небиволол, ивабрадин, эплеренон, лерканидипин, клопидогрель, аторвастатин.

Физикальные данные без особенностей, артериальное давление (АД) – 110/79 мм рт. ст., частота сердечных сокращений (ЧСС) – 64 уд./мин. Выраженный красный дермографизм (20 с – 3 мин).

Электрокардиография (ЭКГ) согласно описанию в документах (рис. 1, 2). Очаговые изменения нижней стенки, ишемия передней стенки левого желудочка (ЛЖ).

Эхокардиография (ЭхоКГ) в динамике. 02.02.2017: Фракция выброса (ФВ) ЛЖ – 79%; умеренная гипокинезия задненижних отделов ЛЖ, открытое овальное окно, дополнительная хорда ЛЖ, умеренная регургитация на митральном и трикуспидальном клапанах, систолическое давление в легочной артерии (ЛА) – 37 мм рт. ст.; 17.02.2017 – в реанимации: гипокинезия средневерхушечного отдела межжелудочковой перегородки (МЖП) и верхушки ЛЖ, организованный тромб верхушки ЛЖ; 09.03.2017: ФВ ЛЖ – 71%, движение МЖП обычное, нормальная геометрия ЛЖ, сократительная функция миокарда удовлетворительная, сегментарного снижения систолической функции при тканевой доплерографии не выявлено.

КАГ на фоне постоянной терапии сальметеролом (рис. 3, 4). 17.02.2017: стеноз диагональной ветви левой коронарной артерии (ЛКА) – 95%; средний отдел правой коронарной артерии (ПКА) – 75%; средний отдел передней нисходящей артерии – 75%; коллатералей нет. 06.03.2017: гемодинамических изменений нет. Сравнение обеих КАГ свидетельствует о значительном стойком спазме КА.

Биохимический анализ крови. Уровень общего холестерина в динамике не превышал 4,0 ммоль/л (2,7-4,0), при поступлении в стационар – дважды повышение уровня креатинфосфокиназы-МВ (КФК-МВ) до 35% от КФК, рутинная коагулограмма – без особенностей.

Общий анализ крови. В динамике – незначительная гипохромная анемия.

Таким образом, мы могли констатировать наличие следующих диагностических критериев [1]:

- значительная эмоциональная лабильность, тревожность, типичные ангинозные приступы с негативным зубцом Т на ЭКГ в динамике;
- повышение КФК-МВ;
- преходящая апикальная и в средней порции МЖП гипокинезия ЛЖ, которая является основным диагностическим критерием кардиомиопатии Такоцубо согласно консенсусу 2018 г. (таблица);
- стойкий многососудистый вазоспазм.

На основании перечисленных критериев заподозрена кардиомиопатия Такоцубо на фоне аспириновой астмы с полным контролем приступов при постоянном приеме комбинированного препарата с включением пролонгированных β-агонистов.

Учитывая молодой возраст больной, семейный анамнез внезапных смертей от ОИМ, рекомендовано найти и оценить данные документов отца и сестры, а также провести скрининг тромбофилии для окончательного подтверждения диагноза кардиомиопатии Такоцубо. Рекомендовано избегать приема β-агонистов и перейти на контроль

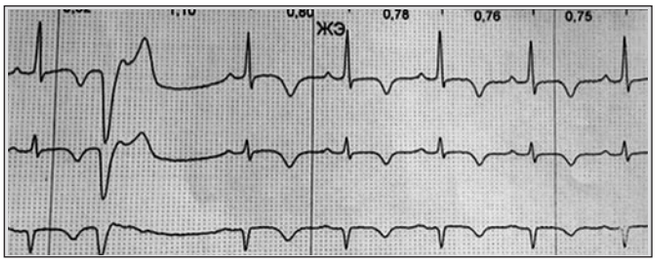

Рис. 1. Мониторирование ЭКГ (стандартные отведения) во время первой госпитализации, 7-е сутки (постоянно негативный Т в I-III, единичные желудочковые экстрасистолии)

Таблица. Международные диагностические критерии кардиомиопатии Такоцубо (InterTAK Diagnostic Criteria, 2018)

№ п/п	Диагностический критерий
1	Больные демонстрируют преходящую (но может сохраняться и продолжительное время) дисфункцию ЛЖ (гипо-, а- или дискинезия) в виде апикального баллонирования или аномалий движения стенки в средней части, базальных отделах или фокально. Может вовлекаться правый желудочек. Могут встречаться переходные типы нарушений. Региональные нарушения сократимости не определяются зоной кровоснабжения одной эпикардиальной КА, однако в редких случаях это может иметь место (рекомендовано исследование с использованием ядерно-магнитного резонанса для исключения миокардита)
2	Предшествование (необязательное) эмоционального, физического или комбинированного триггера
3	Неврологические расстройства (субарахноидальное кровоизлияние, инсульт / транзиторная ишемическая атака, судороги) или гипертензивный криз при феохромоцитоме также могут быть триггерами
4	Новые изменения ЭКГ (элевация или депрессия ST, инверсия T, удлинение QT); в редких случаях без изменений ЭКГ
5	В большинстве случаев кардиальные биомаркеры (тропонин, креатинкиназа) умеренно повышены; часто наблюдается значительное повышение содержания предсердного натрийуретического пептида
6	Наличие значительных изменений в КА не является критерием исключения кардиомиопатии Такоцубо
7	У больных нет признаков инфекционного миокардита
8	Преимущественно поражаются женщины в постменопаузе

приступов астмы с помощью исключительно ингаляционных глюкокортикостероидов. Для снижения тревожности и устранения нарушений сна назначены фабомотизол и агомелатин.

Повторная консультация. В документах сестры (пациентка Р., 38 лет) выявлены многочисленные эпизоды подъема сегмента ST при мониторинге ЭКГ (рис. 5), которые непосредственно предшествовали фатальному ангинозному приступу, а также описание ЭхоКГ (ФВ ЛЖ – 68%).

Результаты исследований генетических полиморфизмов, определяющих индивидуальную склонность к тромбофилии и тромбозам (30.05.2017). Не выявлено повышения уровней антифосфолипидных антител (IgG – 1,44; IgM – 4,87 Ед/л); определяется нормальный уровень волчаночного антикоагулянта в скрининговом и подтверждающем тестах; отсутствуют мутации в генах F2 протромбина, факторов V, VII, тромбоцитарного гликопротеина 1b; выявлены гетерозиготные мутации в генах фибриногена и серпина (PAI-1) и тромбоцитарного рецептора фибриногена (ITG3-β интегрин). Наличия этих гетерозиготных мутаций недостаточно для развития ОИМ с тяжелым течением, но их сочетание с кардиомиопатией Такоцубо является одним из возможных объяснений тяжести заболевания.

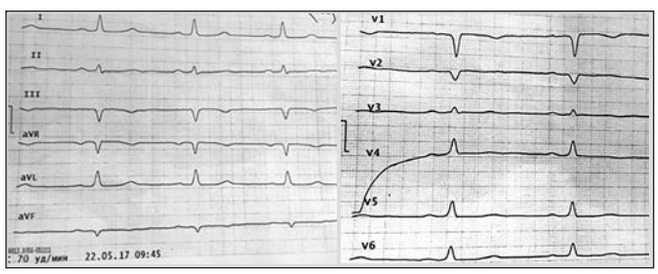

Рис. 2. ЭКГ после повторной госпитализации (сохранение QS в III, V_1-V_2, низкий вольтаж, отсутствие негативного T)

Рис. 3. Данные ЭКГ-мониторирования родной сестры больной, которая умерла внезапно во время одного из клинически подобных приступов (длительный эпизод подъема сегмента ST >2 мм)

КОММЕНТАРИЙ

Среди мутаций, ассоциированных с кардиомиопатией Такоцубо [2], – активность фактора Лейдена (в популяции – 3-7%, при ОИМ – 7%, при MINOCA – 12%), дефицит протеинов C и S (0,1-1% – в популяции и 2,6% – при ОИМ и MINOCA).

В консенсусе 2018 г. по кардиомиопатии Такоцубо имеются указания на генетически связанные случаи кардиомиопатии по линии мать – дочь и родные сестры, что имеет место в нашем случае [1]. Как полагают, это связано с полиморфизмом адренергических генов, что, соответственно, нарушает функцию рецепторов и нисходящие пути сигналов активации, а также с тем, что изменение β_2-рецепторов может вести к усиленному выделению тропонина.

Однако в контексте нашего клинического примера особый интерес представляют описания случаев развития кардиомиопатии Такоцубо, связанные с наличием легочной патологии (наиболее часто – хроническое обструктивное заболевание легких [ХОЗЛ], бронхиальная астма [БА]) и их лечением агонистами β_2-адренорецепторов. Так, в недавнем обзоре этой проблемы подчеркивается, что установленным фактом является достаточно частое, но клинически недооцененное сочетание обострения ХОЗЛ, БА с развитием кардиомиопатии Такоцубо [3]. Последняя характеризуется клинической гетерогенностью, и в данном обзоре, а также в описаниях иных отдельных клинических случаев [4-7] подчеркиваются особенности клинических проявлений подгруппы кардиомиопатии, которая связана с наличием ХОЗЛ и БА, – «коварное» преобладание в клинической картине одышки и отсутствие боли в груди. Эти особенности приводят к тому, что одышка расценивается как следствие бронхоспазма, а это обусловливает прием высоких доз β-агонистов, усиливающих ишемию миокарда. Решение проблемы авторы видят в мониторинге ЭКГ в каждом случае длительного обострения ХОЗЛ и считают целесообразным выделение отдельной новой бронхогенной группы кардиомиопатии Такоцубо [3]. Экспериментальные данные свидетельствуют о парадоксальном негативном инотропном ответе на большие дозы адреналина, который реализуется через лиганд-опосредованный трансфер β_2-адренергических рецепторов, со стимулирующего G-белка на субклеточные сигнальные пути, ингибирующие G-белок [8]. Важность этого факта для клинической практики уже подтверждена официально в очередном переиздании монографии о побочном действии лекарственных средств [14]. Следует отметить, что курильщики во всех случаях сочетания кардиомиопатии Такоцубо и ХОЗЛ практически не встречались, что исключает прямое воздействие никотина на патогенез. Не найдено и весомого подтверждения связи с использованием ипратропия бромида [9].

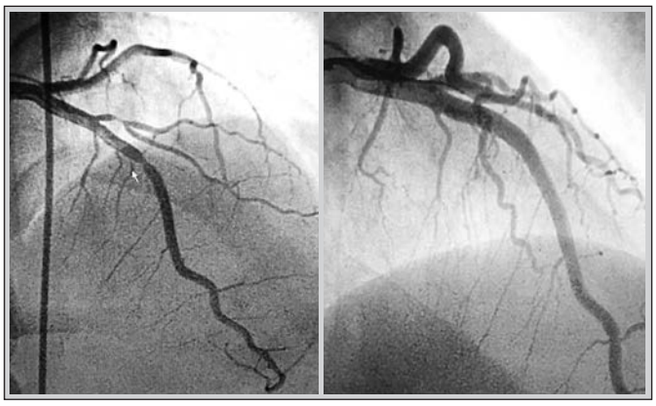

Рис. 4. Сравнение КАГ (ЛКА) от 17.02.2017 и 06.03.2017

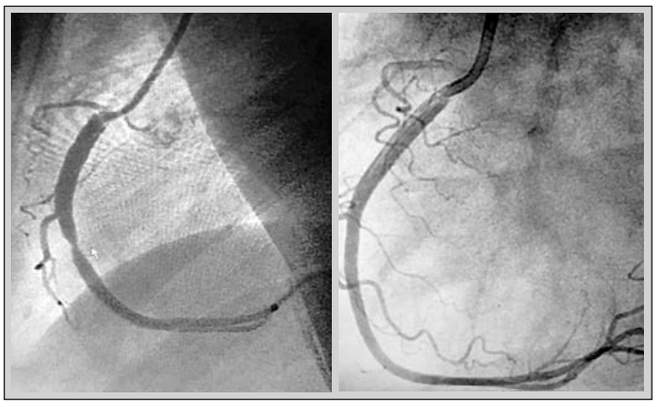

Рис. 5. Сравнение КАГ (ПКА) от 17.02.2017 и 06.03.2017

Таким образом, установление причины MINOCA является важным с точки зрения избегания длительной и неадекватной последующей терапии [11]. Исходя из рекомендаций Европейского общества кардиологов (ESC, 2017), MINOCA может быть и ОИМ 1-го типа, но значительно чаще констатируется ОИМ 2-го типа. Что касается определения последнего, то не утихают дискуссии относительно его лучшего клинического понимания и диагностического определения [12]. Так, McCarthy et al. (2018) анализируют результаты исследования (NCT03338504), включавшего только больных ОИМ 2-го типа, и определяют его как ишемический некроз миокарда в отсутствие тромбоза КА [12]. Авторы указывают, что в настоящее время этот тип ИМ является даже преобладающим (64%), ссылаясь на данные систематического определения уровней тропонина по неотложным показаниям в регистре UTROPIA, а также отмечают улучшение ситуации с официальной верификацией диагноза после его включения в октябре 2017 г. в Международную классификацию болезней с присвоением отдельного кода. Важность проблемы исследователи обоснованно усматривают в преобладании среди лиц с ОИМ 2-го типа пожилых пациентов с хронической ИБС и серьезными коморбидностями, а также акцентируют внимание на отсутствии рекомендаций по ведению данной субпопуляции больных с ОИМ, которые основывались бы на убедительных доказательных данных и необходимости рассмотрения иных, возможно, более адекватных методов лечения, чем классический подход к терапии и вторичной профилактике ОИМ 1-го типа.

КЛИНИЧЕСКИЙ СЛУЧАЙ № 2

Пациент Р., 18 лет, поступил 28.01.2018 в 2:50 во II инфарктное отделение Днепропетровского клинического объединения скорой медицинской помощи (ДКОСМП) с диагнозом «ОКС?». Жалобы на тяжесть, жжение за грудиной с иррадиацией в левую лопатку, купирующиеся нитратами в течение 5 мин, но возобновляющиеся.

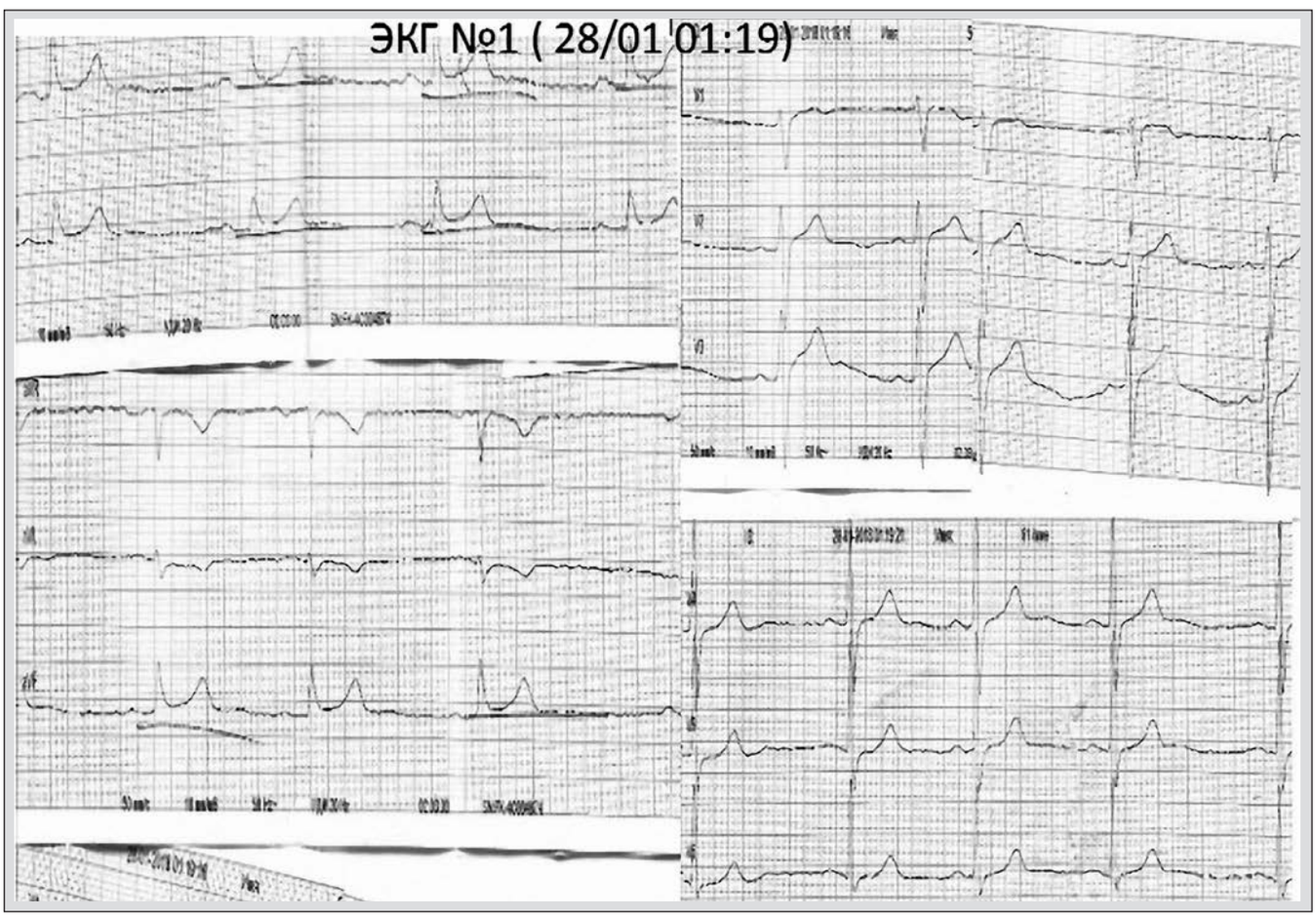

Рис. 6. ЭКГ больного Р. при поступлении (элевация ST в II, III, avF >2 мм)

Анамнез. Болевой приступ возник в 1:30 (за 80 мин до поступления) после «стрессовой» ситуации; был доставлен в Областную клиническую больницу им. И.И. Мечникова, проведена ЭКГ, тропониновый тест при поступлении в ДКОСМП отрицательный (<50 нг/мл). Состояние средней степени тяжести. Кожные покровы – обычной окраски. Дыхательная система – без особенностей, хрипов нет, частота дыхательных движений (ЧДД) – 18/мин. Сердечно-сосудистая система – без особенностей, АД – 120/80 мм рт. ст., ЧСС – 82/мин, тоны громкие. Система органов пищеварения – без особенностей. Мочевыделительная система – без особенностей.

ЭКГ в динамике. При поступлении (рис. 6): ритм синусовый, элевация сегмента ST в II, III; avF >2 мм. 28.01.2018 в 02:54 (рис. 7): элевация сегмента ST в II, III; в avF – снизилась.

Общий анализ крови. Hb – 152 г/л, эритроциты – $4{,}7\times10^{12}$/л, цветовой показатель (ЦП) – 0,97, Ht – 48%, тромбоциты – $352{,}5\times10^{9}$/л, лейкоциты – $12{,}7\times10^{9}$/л, СОЭ – 5 мм/ч; палочкоядерные – 10%, сегментоядерные – 63%, лимфоциты – 8%, моноциты – 19%.

Дополнительные данные при поступлении. Общий анализ мочи – без особенностей; тест на тропонин Т – отрицательный (<50 нг/мл); глюкоза – 4,0 мМ/л; креатинин – 98 мМ/л; скорость клубочковой фильтрации по CKD-EPI – 96,6 мл/мин/1,73 м^2; общий холестерин – 3,2 ммоль/л; общий билирубин – 19,2 мМ/л; АСТ – 0,27 ммоль/л/ч; АЛТ – 0,22 ммоль/л/ч. Коагулограмма: протромбиновое время – 16 с, протромбиновый индекс – 112%, фибрин – 19 мг, фибриноген – 4,75 г/л.

Назначена стандартная **терапия**: ацетилсалициловая кислота (АСК) – 100 мг; клопидогрель – 75 мг; метопролол – 25 мг однократно, затем бисопролол – 5 мг/сут; нитраты, низкомолекулярный гепарин.

Течение заболевания. На протяжении суток беспокоят ангинозные боли, купирующиеся нитратами, и одышка, по поводу которой больной продолжает пользоваться собственным ингалятором сальбутамола. Сохраняется тахикардия: ЧСС – 80-88 уд./мин. АД – в пределах 120-140/80-90 мм рт. ст. При аускультации легких хрипов нет.

Дополнение к анамнезу. Страдает БА. Имела место «стрессовая» ситуация: курил марихуану в закрытой комнате вместе с еще пятью курильщиками. Стало трудно дышать, воспользовался своим ингалятором с короткодействующим β_2-агонистом. Обычно приступы БА редкие, ранее препарат всегда помогал, однако в этот раз улучшения не наступило.

Учитывая сохраняющийся болевой синдром, данные анамнеза и повторный подъем сегмента ST в II, III, avF (рис. 8), принято решение о дополнительном обследовании.

Результаты обследования 29.01.2018. Тропонин Т повторно – 1512 нг/мл. ЭхоКГ: дилатация правого предсердия, сократительная функция миокарда не нарушена, ФВ ЛЖ – 60%. Баллонирования верхушки ЛЖ, дискинезии отделов миокарда не выявлено. КАГ: преобладающий тип кровоснабжения – правый; гемодинамических изменений, спазма КА в течение процедуры не выявлено (рис. 9).

Диагноз. STEMI, MINOCA с вовлечением нижних отделов ЛЖ токсического генеза (курение марихуаны).

Последующая терапия. Провели беседу о смертельной опасности вредных привычек, отменили АСК, запретили β-агонисты длительного действия (применение только по требованию). Необходимо решить вопрос с пульмонологом о назначении монтелукаста для контроля астмы. Продолжает принимать клопидогрель, статин назначен только на острый период, β-блокаторы заменили на антагонист кальция дилтиазем; после снижения АД и появления слабости переведен на ивабрадин в дозе 5 мг два раза в сутки; в госпитальный период – максимальная доза триметазидина с модифицированным высвобождением (в соответствии с исследованием VASCO) с переходом при выписке на стандартные дозировки препарата не менее 6 мес.

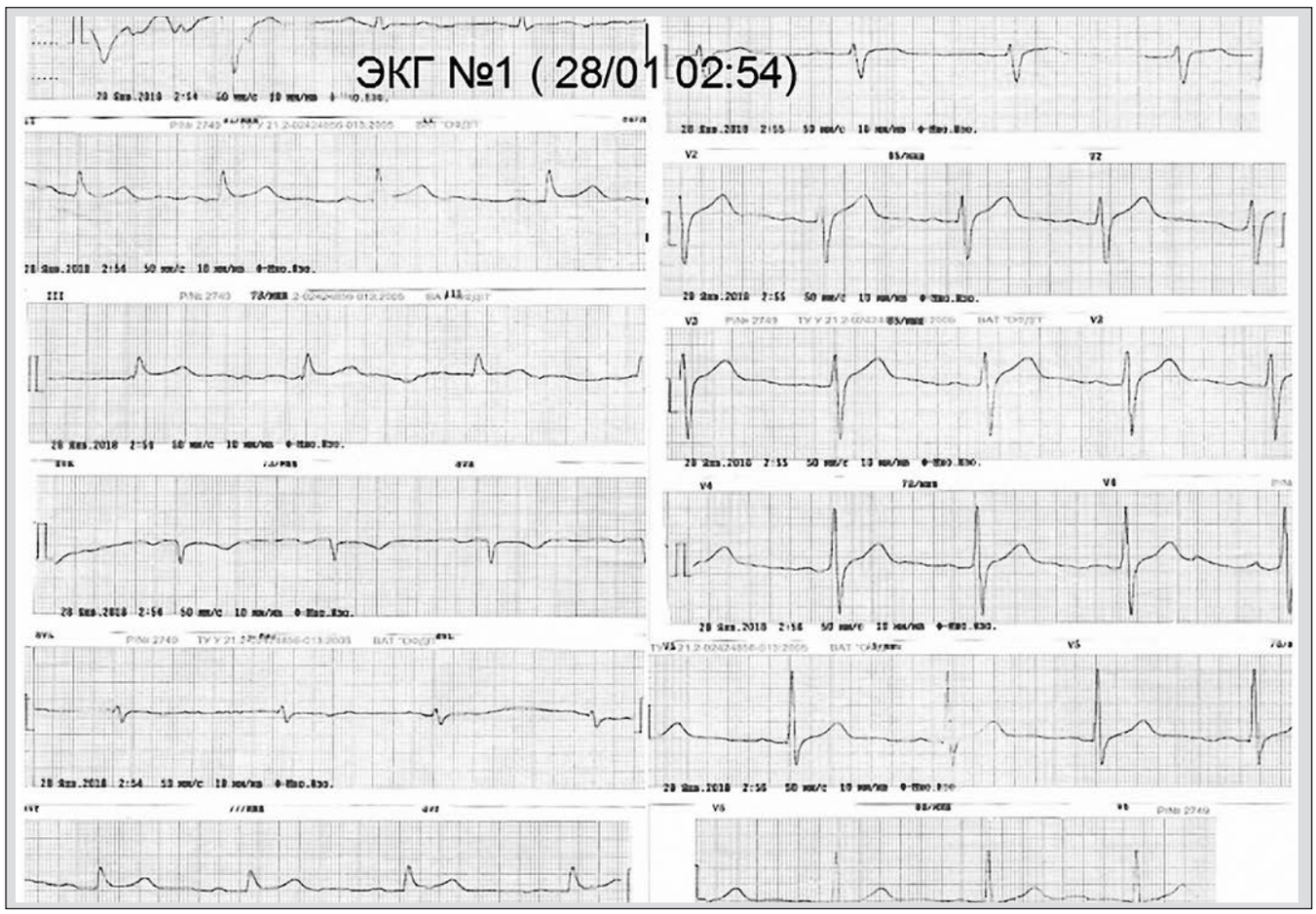

Рис. 7. ЭКГ больного Р. в течение 1,5 ч после поступления на фоне инфузии нитратов (ослабление болевого синдрома, уменьшение элевации ST)

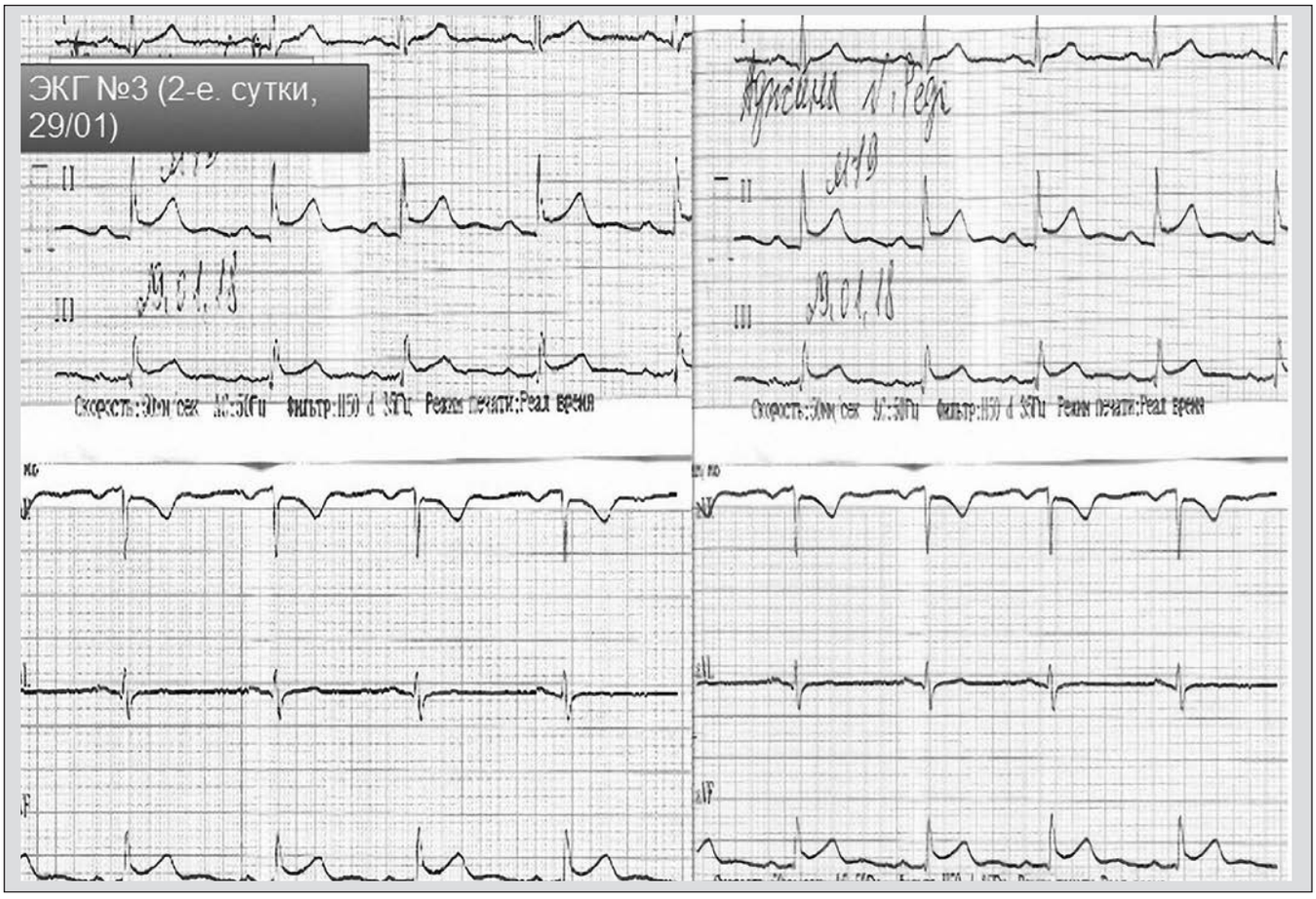

Рис. 8. ЭКГ на вторые сутки (возобновление болевых эпизодов, повторная элевация ST в отведениях II, III, avF)

КОММЕНТАРИЙ

Согласно критериям ESC (2017) [11], диагноз MINOCA ставится немедленно после получения данных КАГ при поступлении больного с признаками, характерными для ОИМ, а именно:

• соответствие общепринятым универсальным критериям ОИМ (симптомы ишемии более 20 мин, повышение с последующим снижением уровня тропонина, плюс-минус достоверные признаки ишемии миокарда на ЭКГ);

• отсутствие обструкции КА (без стенозов ≥50% в любой потенциально инфарктзависимой КА);

• отсутствие явных специфических причин возникновения острой ситуации.

При этом не исключается наличие атеросклероза, то есть ОИМ 1-го типа, поскольку тромбоз атеросклеротического происхождения может быть очень динамичен, а наличие эрозии атеросклеротической бляшки, вызвавшей тромбоз без наличия подлежащего стеноза, не фиксируется КАГ [11]. Таким образом, диагноз MINOCA является важным, но рабочим диагнозом, как и ОКС, и требует углубленного обследования и наблюдения за пациентом.

Оба представленных клинических случая больных с MINOCA, по нашему мнению, описывают ОИМ 2-го типа, но при наличии сходных черт заболевания имеют место разные основные патофизиологические механизмы их возникновения. Актуальным остается вопрос длительного ведения данных больных, которое, очевидно, не может строиться по классической схеме. В обоих случаях оправданным является дополнительное назначение препарата с доказанным прямым антиишемическим действием – триметазидина на срок не менее 6 мес (окончание основной реакции иммунной системы и активной репарации в ответ на произошедший некроз миокарда).

Рис. 9. Данные КАГ больного Р. (вариант нормы)

Назначение иных препаратов обусловливается нюансами спастической активности КА, наличием аритмий, особенно жизнеугрожающих. В связи с этим сохранены β-блокаторы в терапии первой больной, несмотря на аспириновую астму (бисопролол/небиволол ± ивабрадин в зависимости от аритмий/ЧСС). Во втором случае β-блокаторы немедленно заменены на антагонист кальция (дилтиазем), а затем на ивабрадин, учитывая наличие БА и высокую вероятность спазма, хотя и не индуцированного при КАГ. Кроме того, несмотря на высокий уровень катехоламинов в крови больных кардиомиопатией Такоцубо, β-блокаторы не показали позитивного влияния на прогноз [13]. В первом случае также рационально [13] назначение комбинированной антитромботической терапии (клопидогрель + ривароксабан) на срок не менее 6 мес в связи с непереносимостью АСК, наличием тромбофилии и тромба в ЛЖ. В обоих случаях следует обсудить с пульмонологами недопустимость базисной терапии и необходимость крайней осторожности при использовании ингаляторов с β_2-агонистами, особенно длительного действия, в ургентных ситуациях.

Автор приносит благодарность врачам В.А. Борощуку, А.С. Скоромной, Л.А. Щукиной, Е.С. Щукиной за помощь в подготовке клинических данных.

Список литературы находится в редакции.

А.Н. Пархоменко, Я.М. Лутай, О.И. Иркин, В.Е. Вовченко, С.П. Кушнир,
ННЦ «Институт кардиологии имени академика Н.Д. Стражеско» НАМН Украины, г. Киев

Случай успешной диагностики и лечения псевдоаневризмы левого желудочка при остром инфаркте миокарда

Одним из наиболее грозных и молниеносных осложнений острого Q-инфаркта миокарда (ИМ) является разрыв наружной стенки сердца. Данное осложнение, как правило, ведет к развитию тампонады сердечной сумки, электромеханической диссоциации и быстрой смерти больного. Вероятность наружного разрыва после острого ИМ до внедрения реперфузионного лечения составляла от 4 до 6% [1]. Широкое использование тромболитической терапии, особенно механических методов реперфузии, а также современная стратегия медикаментозного лечения позволили сократить частоту этого осложнения до 0,5-3% [2-5].

Известными факторами риска разрыва свободной стенки левого желудочка (ЛЖ) являются возраст, женский пол и передняя локализация ИМ [3]. В регистре GRACE риск разрыва сердца был выше также у пациентов с исходно высокой частотой сердечных сокращений (ЧСС), низким систолическим артериальным давлением (АД) и перенесших острое нарушение мозгового кровообращения. Маркером разрыва миокарда является также значительное повышение исходного уровня С-реактивного белка [6]. В то же время использование первичной ангиопластики, низкомолекулярных гепаринов и β-адреноблокаторов в течение первых 24 ч, а также ИМ в анамнезе ассоциировались с меньшей вероятностью развития данного осложнения [4]. Как правило, разрыв свободной стенки ЛЖ манифестирует в течение первой недели от возникновения острого ИМ. Однако не каждый разрыв наружной стенки миокарда заканчивается летально.

Клиническая картина зависит от объема и скорости поступления крови в полость перикарда. Подострые варианты разрыва встречаются примерно в трети случаев и характеризуются повторными поступлениями небольших количеств крови в полость перикарда через прикрывающийся дефект свободной стенки ЛЖ [7]. В таком случае быстрое хирургическое вмешательство может спасти жизнь пациенту. Постепенное развитие патологического процесса возможно также при условии образования спаек между наружным и внутренним листками перикарда. Вследствие этого возникает полость, ограниченная перикардиальными спайками, что в случае наружного разрыва препятствует развитию тампонады сердца (рис. 1). Подобный механизм является основой для формирования псевдоаневризмы ЛЖ.

Аневризматический мешок псевдоаневризмы состоит из перикарда, ограниченного спайками, и остатков разорвавшейся стенки ЛЖ. Полость псевдоаневризмы увеличивается в размерах в связи с постоянным поступлением крови, поэтому по объему иногда может превышать объем ЛЖ. Учитывая выраженную турбулентность и снижение скорости кровотока в полости псевдоаневризмы, по ее краям, как правило, происходит образование тромба. Псевдоаневризма чаще развивается при ИМ задней локализации [8]. В то же время, по данным T.E. David et al., разрывы миокарда с формированием псевдоаневризмы наиболее часто встречаются при боковой локализации инфаркта [9].

В большинстве случаев псевдоаневризмы обнаруживают у асимптомных пациентов после перенесенного ИМ

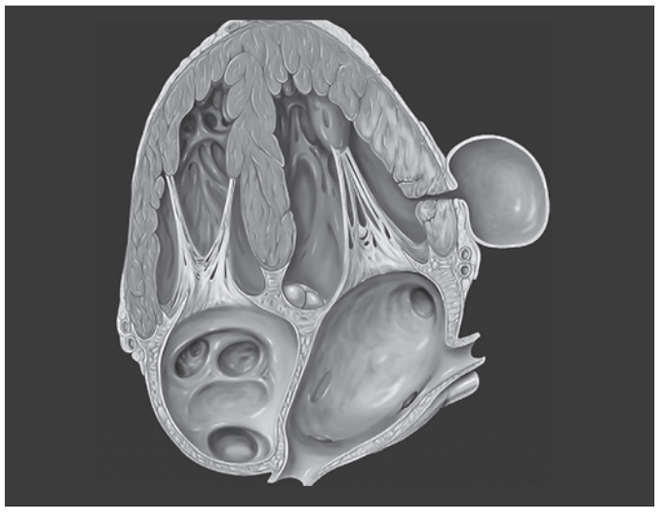

Рис. 1. Схематическое изображение псевдоаневризмы

при плановом проведении эхокардиографии (ЭхоКГ) или обследовании по поводу прогрессирования сердечной недостаточности (СН), нарушений сердечного ритма, эмболий или стенокардии. В настоящее время именно ЭхоКГ (трансторакальная или трансэзофагальная) является основным методом диагностики псевдоаневризм [10]. Однако иногда это осложнение обнаруживают при проведении компьютерной томографии, вентрикулографии, магнитно-резонасной томографии либо интраоперационно при выполнении аортокоронарного шунтирования [11]. Псевдоаневризмы внешне бывают похожи на истинные аневризмы, что может представлять определенные трудности при диагностике. Чаще всего только псевдоаневризмы небольшого размера совместимы с жизнью. При диагностике таких псевдоаневризм регистрируется, как правило, тонкий перешеек.

При псевдоаневризме одна из стенок ЛЖ состоит только лишь из тромботических масс и перикарда, поэтому риск ее разрыва очень велик и составляет, по данным разных исследований, от 30 до 45% [12]. Причем разрыв стенки может произойти в любой момент, и предугать его развитие не представляется возможным. Поэтому в большинстве случаев при псевдоаневризме выбирают хирургическую тактику лечения. В целом ведение пациентов представляется следующим образом:

• при диагностике псевдоаневризмы в течение первых 2-3 мес от развития острого ИМ необходимо безотлагательное

проведение хирургического вмешательства, поскольку риск разрыва очень велик;

• при диагностике псевдоаневризмы через 1 год и более после ИМ выбор тактики определяется симптоматикой заболевания [13], размером псевдоаневризмы и наличием противопоказаний для проведения хирургического вмешательства.

Пациенты с хроническими асимптомными псевдоаневризмами диаметром <3 см и без склонности к увеличению могут вестись медикаментозно [14]. По данным R. Moreno et al., при консервативной тактике ведения из 10 пациентов в течение четырех лет наблюдения от сердечно-сосудистых причин умер только один, однако у троих отмечалось развитие ишемического инсульта. При выборе такой тактики лечения для профилактики тромбоэмболических осложнений обязательным является назначение длительной антикоагулянтной терапии. В качестве альтернативы консервативной тактике ведения у пациентов с высоким риском хирургического вмешательства и тонким перешейком псевдоаневризмы возможно проведение чрескожной процедуры с постановкой заплаты, перекрывающей сообщение полостей псевдоаневризмы и ЛЖ [16].

С практический точки зрения предпочтение хирургическому методу лечения также связано с тем, что основная масса больных с разрывом свободной стенки ЛЖ имеют поражение двух и более коронарных артерий и нуждаются в проведении аортокоронарного шунтирования [10, 13, 17].

Исход оперативного вмешательства зависит от многих факторов: общего состояния пациента, выраженности СН, размера ИМ, сопутствующих заболеваний и т.д. Летальность после оперативного вмешательства колеблется в пределах 23-35% [18-20].

В настоящее время существует небольшое число случаев описания псевдоаневризм и данных о клиническом течении заболевания. В данном сообщении мы хотели бы представить случай ЭхоКГ-диагностики псевдоаневризмы ЛЖ больших размеров с последующим успешным хирургическим лечением.

КЛИНИЧЕСКИЙ СЛУЧАЙ

Пациент С., 50 лет, поступил в отделение реанимации и интенсивной терапии ННЦ «Институт кардиологии имени академика Н.Д. Стражеско» НАМН Украины г. Киева (далее – Институт кардиологии) 16.04.2008 с диагнозом острого повторного ИМ (15.04.2008). В анамнезе у больного Q-ИМ в области заднедиафрагмальных отделов ЛЖ от 28.01.2008, по поводу которого он прошел стационарное лечение и реабилитацию. Находился на постоянной поддерживающей терапии β-блокаторами, статинами, антитромбоцитарными препаратами. 15.04.2008 у пациента развился интенсивный ангинозный приступ со снижением уровня АД, по поводу которого он был госпитализирован в отделение интенсивной терапии больницы по месту жительства. В связи с невозможностью стабилизации состояния 16.04.2008 переведен в Институт кардиологии.

Несмотря на проводимую терапию (нитраты, диуретики, статины, ингибиторы ангиотензинпревращающего фермента (иАПФ), антикоагулянты, дезагреганты, антиаритмические препараты), состояние пациента оставалось тяжелым. На протяжении двух суток больной находился в состоянии кардиогенного шока, отмечались явления рецидивирующего отека легких. Параметры центральной гемодинамики поддерживали при помощи инфузии симпатомиметиков (добутамина и допамина). У больного в динамике имело место повышение с последующим закономерным снижением уровня кардиоспецифических ферментов: общая креатинфосфокиназа – от 1708 до 184 МЕ/л (N35-200 МЕ/л) и АСТ – от 107 до 37 МЕ/л (N11-40 МЕ/л) в течение пяти суток. За время наблюдения значимых изменений в показателях гемоглобина, эритроцитов и тромбоцитов не отмечалось. Сохранялся лейкоцитоз от 12,5 до $13{,}4\times10^9$/л в течение всего периода. Показатели функции почек (креатинин – 106 мкмоль/л, скорость клубочковой фильтрации – 85,6 мл/мин) были близки к нормальным. Значения электролитного баланса не выходили за пределы нормы. Уровень глюкозы находился в диапазоне 6,2-6,4 ммоль/л. Показатели коагулограммы (тромбиновое время, свободный гепарин и фибриноген) за время наблюдения существенно не менялись.

По данным ЭхоКГ за 17.04.2008, у больного отмечается дефект боковой и заднебоковой стенки ЛЖ с формированием псевдоаневризмы (приблизительный объем – около 200 мл). Полость псевдоаневризмы содержит большое количество тромбов, которые локализуются в основном по ее краям, наблюдается феномен спонтанного контрастирования кровотока. Большое количество эхопозитивных спаек перикарда (рис. 2).

Отмечен массивный сброс крови из ЛЖ через перешеек в полость псевдоаневризмы (рис. 3).

На фоне проводимой терапии 18.04.2008 удалось стабилизировать состояние пациента. Отменена инфузия прессорных аминов. Уровень систолического АД контролировался в пределах 90-100 мм рт. ст. Начата терапия β-адреноблокаторами и блокаторами рецепторов ангиотензина II (БРА). Учитывая сохраняющиеся явления левожелудочковой недостаточности (ЛЖН), среди β-адреноблокаторов препаратом выбора у больного стал карведилол. За счет своего α-блокирующего эффекта он обладает дополнительными вазодилатирующими свойствами, что особенно важно в условиях СН. Относительно небольшой период полувыведения ($T_{1/2}$ – от 6 до 11 ч) и наличие широкой линейки доз позволяют безопасно тестировать карведилол даже у такой тяжелой категории больных.

Применение карведилола в ранние сроки острого ИМ тестировалось в исследовании CAPRICORN, в ходе которого снижало вероятность смерти от всех причин в течение 1,3 года наблюдения у пациентов с дисфункцией ЛЖ с/без признаков острой СН на 23% [21]. Карведилол также оказывал благоприятные эффекты на показатели сердечно-сосудистой смерти и повторного нефатального ИМ. Последующий анализ результатов исследования позволил установить, что позитивные эффекты препарата начинают реализоваться уже на ранних этапах лечения [22]. Так, в течение первых 30 дней терапии применение карведилола привело к снижению вероятности смерти от всех причин (относительный риск [ОР] 0,58; 95% доверительный интервал [ДИ] 0,33-1,02), фатального и нефатального ИМ (ОР 0,57; 95% ДИ 0,29-1,12), а также комбинированных конечных точек смерть / нефатальный ИМ / остановка кровообращения (ОР 0,58; 95% ДИ 0,38-0,91) и смерть / нефатальный ИМ (ОР 0,57; 95% ДИ 0,36-0,90). Титровать β-блокатор начали с дозы 1,563 мг, а на третий день лечения была достигнута доза 3,125 мг 2 р/сут.

Из БРА наибольшую доказательную базу у пациентов с острым ИМ имеет валсартан. В исследовании VALIANT

препарат был сравним по эффективности (в отношении предупреждения смерти от всех причин, других сердечно-сосудистых осложнений) с иАПФ [23]. Пациент начал принимать валсартан с дозы 20 мг/сут. Кроме того, учитывая результаты исследования EPHESUS, к терапии был добавлен эплеренон, начиная с дозы 12,5 мг/сут [24].

На фоне проводимой терапии у больного удавалось поддерживать показатели центральной гемодинамики, ангинозные боли не рецидивировали, однако сохранялись явления

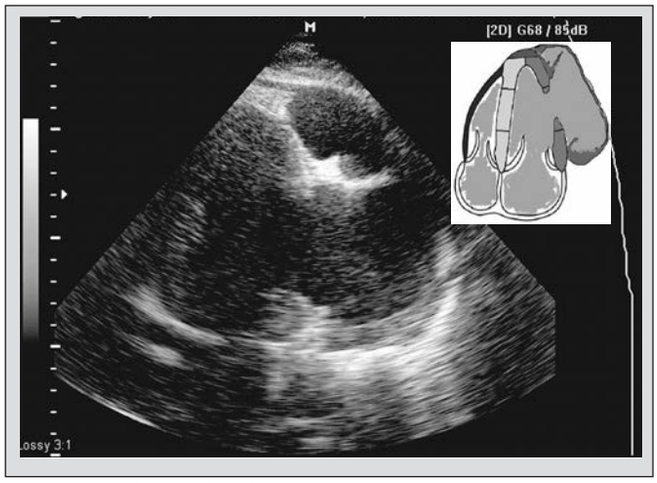

Рис. 2. ЭхоКГ-картина псевдоаневризмы

Рис. 3. Ток крови в полость псевдоаневризмы

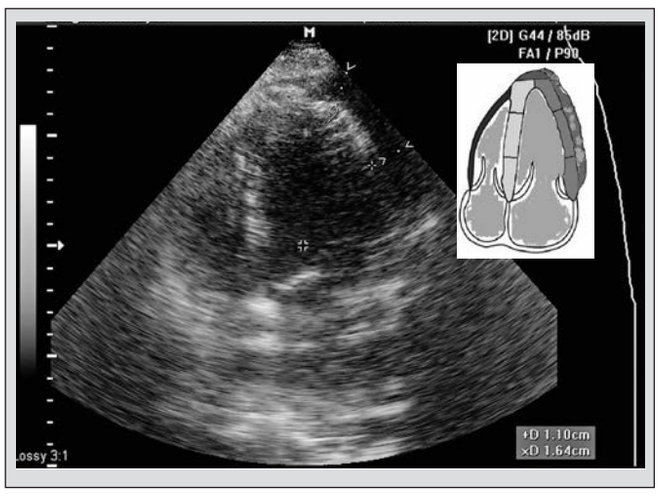

Рис. 4. Контрольная ЭхоКГ

острой ЛЖН (Killip 2). Уровень АД поддерживался в пределах 90-100 мм рт. ст., ЧСС – 75-85 уд./мин.

Повторное ЭхоКГ-исследование 21.04.2008 не выявило увеличения полости псевдоаневризмы либо прогрессирования разрыва свободной стенки ЛЖ. В связи со стабилизацией гемодинамической ситуации пациент был проконсультирован кардиохирургом и 22.04.2008 переведен в Институт сердечно-сосудистой хирургии имени Н.М. Амосова (г. Киев) для проведения оперативного лечения. На момент перевода состояние пациента оставалось стабильным, боли ангинозного характера не беспокоили, признаков острой ЛЖН не было.

На следующий день больному было проведена резекция аневризмы (псевдоаневризмы) ЛЖ с тромбэктомией и пластикой разрыва боковой стенки ЛЖ, аортального клапана. Операция прошла успешно, и для дальнейшего лечения и реабилитации пациент был переведен в Институт кардиологии. Повторная ЭхоКГ после выполненной операции свидетельствовала об отсутствии дефекта и удовлетворительном состоянии гемодинамики (рис. 4).

Представленный случай успешной прижизненной диагностики и лечения наружного разрыва миокарда ЛЖ с формированием гигантской псевдоаневризмы ЛЖ показывает возможность поддержания сердечной деятельности при своевременном оказании неотложной помощи. При этом ранняя ЭхоКГ-диагностика в отделении интенсивной терапии и реанимации позволила своевременно спланировать и провести успешную хирургическую коррекцию, что в итоге сохранило жизнь пациента.

ЛИТЕРАТУРА

1. Dellborg M., Held P., Swedberg K., Vedin A. Rupture of the myocardium. Occurrenceand risk factors // Br Heart J. – 1985. – 54. – P. 11-16.
2. Ikeda N., Yasu T., Kubo N., Hirahara T., Sugawara Y., Kobayashi N. et al. Effect of reperfusion therapy on cardiac rupture after myocardial infarction [in Japanese] // Circ J. – 2004. – 68. – P. 422-426.
3. Moreno R., Lopez de Sa E., Lopez-Sendon J.L. et al. Free wall rupture in patients with acute myocardial infarction treated with primary angioplasty. Incidence and related factors // Am J Cardiol. – 2000. – 85. – P. 757-760.
4. Lopez-Sendon J., Gurfinkel E.P., Lopez de Sa E. et al. Factors related to heart rupture in acute coronary syndromes in the Global Registry of Acute Coronary Events // Eur Heart J. – 2010. – 31 (12). – P. 1449-1456.
5. Yip H.K., Wu C.J., Chang H.W., Wang C.P., Cheng C.I., Chua S., Chen M.C. Cardiac rupture complicating acute myocardial infarction in the direct percutaneous coronary intervention reperfusion era // Chest. – 2003. – 124. – P. 565-571.
6. Anzai T., Yoshikawa T., Shiraki H., Asakura Y., Akaishi M., Mitamura H., Ogawa S. C-reactive protein as a predictor of infarct expansion and cardiac rupture after a first Q wave acute myocardial infarction // Circulation. – 1997. – 96. – P. 778-784.
7. Purcaro A., Costantini C., Ciampani N., et al. Diagnostic criteria and management of subacute ventricular free wall rupture complicating acute myocardial infarction // Am J Cardiol. – 1997. – 80. – P. 397-405.
8. Malcolm I.D., Fitchett D.H., Stewart D., Marpole D., Symes J. Ventricular aneurysm: false or true? An important distinction // Ann Thorac Surg. – 1980. – 29. – P. 474-477.
9. David T.E. Surgery for postinfarction rupture of the free wall of the ventricle. In: David T.E., editor. Mechanical complications of myocardial infarction. – Austin: RG Landes, 1993. – P. 142-151.
10. Atik F.A., Navia J.L., Vega P.R., Gonzalez-Stawinski G.V., Alster J.M., Gillinov A.M. et al. Surgical treatment of postinfarction left ventricular pseudoaneurysm // Ann Thorac Surg. – 2007. – 83. – P. 526 -531.
11. Fedakar A., Bugra O., Onk A. et al. Repair of Left Ventricular Pseudoaneurysms // Asian Cardiovasc Thorac Ann. – 2010. – 18. – P. 39-43.
12. Vlodaver Z., Coe J.I., Edwards J.E. True and false left ventricular aneurysms: propensity for the latter to rupture // Circulation. – 1975. – 51. – P. 567-572.
13. Eren E., Bozbuga N., Toker M.E., Keles C., Rabus M.B., Yildirim O. et al. Surgical treatment of post-infarction left ventricular pseudoaneurysm: a two-decade experience // Tex Heart Inst J. – 2007. – 34. – P. 47-51.
14. Pretre R., Linka A., Jenni R., Turina M.I. Surgical treatment of acquired left ventricular pseudoaneurysms // Ann Thorac Surg. – 2000. – 70. – P. 553-557.
15. Moreno R., Gordillo E., Zamorano J., Almeria C., Garcia-Rubira J.C., Fernandez-Ortiz A. et al. Long term outcome of patients with postinfarction left ventricular pseudoaneurysm // Heart. – 2003. – 89. – P. 1144 -1146.
16. Clift P., Thorne S., de Giovanni J. Percutaneous device closure of pseudoaneurysm of the left ventricular wall // Heart. – 2004. – 90: e62.

Полный список литературы находится в редакции.

А.Н. Пархоменко, Я.М. Лутай, О.И. Иркин, С.П. Кушнир,
ННЦ «Институт кардиологии имени академика Н.Д. Стражеско» НАМН Украины, г. Киев

Острый коронарный синдром со стойкой элевацией сегмента ST

Пример коррекции антиагрегантной терапии после развития фибрилляции предсердий

Фибрилляция предсердий (ФП), по данным разных исследований, осложняет от 6 до 28% инфарктов миокарда (ИМ), часто ассоциируется с тяжелым поражением левого желудочка и развитием сердечной недостаточности [1, 2]. Пароксизмы аритмии могут начаться в любой момент, длиться от нескольких минут до часов и даже суток, как правило, повторяются. ФП не несет прямой угрозы жизни, как желудочковые нарушения ритма, и легко переносится у пациентов со стабильной гемодинамикой. Однако, согласно данным двух систематических обзоров, развитие ФП у лиц с острым ИМ (ОИМ) является предиктором смерти от всех причин независимо от тактики лечения и частоты рецидивирования [1, 3]. Кроме того, хорошо известно, что ФП – самостоятельный фактор риска кардиоэмболических инсультов и нецеребральных эмболий, а это напрямую влияет на прогноз больных. Появление ФП у пациента с острым коронарным синдромом (ОКС) всегда требует переоценки рисков и коррекции антикоагулянтной и антиагрегантной терапии, что демонстрирует следующий клинический случай.

КЛИНИЧЕСКИЙ СЛУЧАЙ

Пациент А., 66 лет, поступил в отделение реанимации и интенсивной терапии кардиологического профиля ННЦ «Институт кардиологии имени Н.Д. Стражеско» НАМН Украины г. Киева (далее – Институт кардиологии) с жалобами на появление интенсивных болей за грудиной в покое в течение суток. Длительность максимального болевого приступа – в пределах 90 мин. Пациент имеет длительный анамнез ишемической болезни сердца (ИБС), артериальной гипертензии; 5 лет назад перенес ИМ передней локализации без зубца Q. На момент осмотра болевой синдром присутствует после применения наркотических анальгетиков. По результатам электрокардиографии (ЭКГ) диагностирован ОИМ со стойкой элевацией сегмента ST (рис. 1).

Результаты лабораторных анализов представлены в таблице 1. У пациента отмечены повышенный уровень общей креатинфосфокиназы (КФК), пограничные значения МВ-фракции КФК и тропонина, лейкоцитоз, гипергликемия, а также сниженная скорость клубочковой фильтрации (СКФ).

Больной соответствовал критериям и срокам проведения первичного чрескожного коронарного вмешательства (ЧКВ) для восстановления кровотока в инфаркт-зависимой артерии согласно рекомендациям Европейского общества кардиологов (ESC) по лечению ОИМ с элевацией сегмента ST, поэтому было принято решение готовиться к процедуре [4]. Для начала антитромбоцитарной терапии был выбран тикагрелор, который в дозе 180 мг назначили в комбинации с ацетилсалициловой кислотой (АСК, 300 мг).

Рис. 1. ЭКГ пациента А. на момент госпитализации: стойкая элевация сегмента ST в грудных отведениях

В качестве гиполипидемической терапии назначен аторвастатин по 80 мг. Антикоагулянтное лечение было начато на догоспитальном этапе: больному ввели нефракционированный гепарин внутривенно (в/в). Кроме того, назначили метаболическую терапию: кверцетин* в дозе 1,0 г в/в. Для защиты слизистой оболочки желудка от агрессии антиагрегантов и антикоагулянтов в/в введен ингибитор протонной помпы пантопразол в дозе 40 мг. Для обезболивания применяли морфин (1% 1,0 мл в/в).

КОММЕНТАРИЙ ПО ПОВОДУ НАЗНАЧЕНИЙ

Аторвастатин в дозе 80 мг, назначенный с первых суток, уменьшал на 16% частоту больших сердечно-сосудистых событий в первые месяцы после ОКС, по данным исследования MIRACL [6]. Статины рекомендованы всем пациентам с ОКС (без противопоказаний), независимо от уровня липидов крови. Предпочтительна

Табл. 1. Результаты лабораторных анализов пациента А. при поступлении

Показатель	Значение	Норма
Креатинин, мкмоль/л	125	62-133
СКФ (по методу CKD-EPI), мл/мин/1,73 м^2	52	>90
Мочевина, ммоль/л	5	1,7-8,3
КФК, Ед/л	350	<180
КФК, фракция МВ, Ед/л	23	<24
Тропонин Т	0,09	<0,1
Холестерин общий, ммоль/л	5,4	3,6-5,2
Глюкоза, ммоль/л	10,5	3,9-6,1
Гемоглобин, г/л	121	120-170
Тромбоциты, 10^9/л	385	200-400
Лейкоциты, 10^9/л	16,5	4,3-10,8

* В Украине зарегистрирован отечественный препарат Корвитин®.

интенсивная статинотерапия (40-80 мг аторвастатина или 20-40 мг розувастатина). Цель – уменьшение концентрации холестерина липопротеинов низкой плотности <1,8 ммоль/л [7]. Статины снижают частоту сердечно-сосудистых осложнений и наиболее эффективны при назначении с первых часов ОКС [8]. При ЧКВ препараты предупреждают развитие перипроцедурного повреждения миокарда и синдрома невосстановленного кровотока (no-reflow / slow reflow) [9]. Многочисленные испытания показали снижение частоты развития перипроцедурного инфаркта и больших коронарных событий в случае проведения коронарного вмешательства и использования нагрузочных доз статинов при острых формах ИБС [10]. Исследователи объясняют это «быстрыми» антитромботическими, стабилизирующими и противовоспалительными эффектами статинов, которые помогают восстановлению тканевого кровотока, защищают миокард от реперфузионного повреждения, предотвращают прогрессирующее тромбообразование и уменьшают частоту перипроцедурных осложнений при перкутанных вмешательствах. Дополнительный аргумент в пользу назначения первой дозы статина перед ЧКВ – данные исследований, в которых такое лечение предупреждало развитие контраст-индуцированной нефропатии [11].

Метаболическая терапия при ОКС не входит в современные рекомендации и клинические протоколы. Однако все больше исследований демонстрируют клиническую пользу фармакологического вмешательства в метаболические пути, опосредующие системный воспалительный ответ, эндотелиальную дисфункцию и электрическую нестабильность миокарда.

Биофлавоноид кверцетин обладает свойствами ингибитора синтеза лейкотриенов, антиоксиданта и модулятора внутриклеточных реакций синтеза универсального вазодилатирующего фактора оксида азота. Кверцетин дозозависимо стимулирует синтез оксида азота и подавляет синтез провоспалительных цитокинов, чем объясняется его кардиопротективный эффект при ОКС и проведении реперфузионной терапии.

В совместном исследовании Института кардиологии и Института физиологии имени А.А. Богомольца НАН Украины (Пархоменко А.Н., Досенко В.Е., Сопко А.А. и др., 2015) изучалось содержание некодирующих микроРНК в плазме крови, тромбоцитах и моноцитах у пациентов с ОИМ. Эта микроРНК участвует в воспалительном ответе, процессах фиброза и поддержании функции эндотелия. Показано 15-кратное увеличение концентрации микроРНК-155 на фоне применения кверцетина дополнительно к стандартной терапии ИМ с подъемом сегмента ST, что ассоциировалось с меньшей дилатацией левого желудочка и лучшей функцией почек. Еще в одном исследовании, выполненном на базе Института кардиологии, показано улучшение результатов теста с эндотелий-зависимой дилатацией плечевой артерии, повышение синтеза фактора роста сосудистого эндотелия (VEGF) и снижение уровня миелопероксидазы (маркер выраженной эндотелиальной дисфункции) на 7-й день ИМ с элевацией сегмента ST в результате терапии кверцетином по сравнению с контрольной группой (Лутай Я.М., Пархоменко А.Н. и др., 2015).

Желудочковые тахикардии с риском трансформации в фибрилляцию желудочков, возникающие в первые часы и дни при ОКС и даже после успешных реперфузионных вмешательств, ассоциируются с высоким риском внезапной смерти и существенно ухудшают прогноз. Установлено, что стойкая мономорфная желудочковая тахикардия в пять раз реже возникает у пациентов, получающих инфузионную терапию кверцетином в ранние сроки развития ОИМ. Предотвращение формирования аритмогенного субстрата в результате метаболического лечения ассоциировалось с улучшением отдаленного прогноза на протяжении 5 лет наблюдения (Пархоменко А.Н., Кожухов С.Н. и соавт., 2006). С учетом этих данных кверцетин применяется в составе комплексной терапии ОКС в клинике Института кардиологии.

Рис. 2. КВГ пациента А. Субтотальная окклюзия инфаркт-зависимой коронарной артерии

Рис. 3. Восстановление кровотока по артерии после баллонной предилатации и постановки простого металлического стента

ИНВАЗИВНОЕ ЛЕЧЕНИЕ И ДАЛЬНЕЙШАЯ ТЕРАПИЯ

В отделении интервенционной кардиологии Института кардиологии (руководитель – член-корреспондент НАМН Украины, доктор медицинских наук Ю.Н. Соколов) пациенту А. была выполнена ургентная коронаровентрикулография (КВГ), которая подтвердила субтотальное поражение инфаркт-зависимой артерии (рис. 2). После проведенной предилатации баллоном в место стенозирования имплантирован BMS (простой металлический стент). После имплантации стента магистральный кровоток TIMI 3, периферический кровоток BG 3 (рис. 3).

После процедуры продолжена двойная антитромбоцитарная терапия (ДАТ): АСК в дозе 100 мг/сут + тикагрелор по 90 мг 2 р/сут. Для продолжения лечения назначены подкожные инъекции эноксапарина по 1 мг/кг 2 р/сут.

В качестве кардиопротекторной терапии назначены рамиприл в дозе 5 мг 2 р/сут, карведилол по 6,25 мг 2 р/сут, эплеренон в дозе 25 мг/сут, продолжены в/в инфузии кверцетина по 0,5 г 2 р/сут. Продлен прием аторвастатина в дозе 80 мг/сут.

КОММЕНТАРИЙ ОТНОСИТЕЛЬНО ВЫБОРА ПРЕПАРАТОВ КАРДИОПРОТЕКТОРНОЙ ТЕРАПИИ

Основу защиты сердца от постинфарктного ремоделирования составляют традиционные нейрогуморальные антагонисты – β-блокаторы и ингибиторы ангиотензинпревращающего фермента (иАПФ). Их положительное влияние на прогноз пациентов, перенесших ОИМ, не вызывает сомнений в связи с убедительными результатами серии исследований, проведенных в 1990-х гг.

Вместе с тем только два иАПФ – рамиприл и периндоприл – имеют доказательства уменьшения сердечно-сосудистых событий у данной категории больных. В международном многоцентровом исследовании AIRE терапию рамиприлом в дозе 5 мг 2 р/сут назначали 1014 пациентам с 3-10-го дня после перенесенного ИМ с признаками сердечной недостаточности. За период наблюдения в среднем 15 мес рамиприл дополнительно к оптимальной терапии ИМ по сравнению с плацебо достоверно снижал на 27% общую смертность в этой группе больных [12]. После завершения исследования 603 участника включили в продленную фазу наблюдения длительностью 42-59 мес (AIREX), в ходе которой они продолжали принимать рамиприл в прежней дозе. И снова было получено достоверное снижение смертности от всех причин – на 36% к пятому году наблюдения [13]. Таким образом, раннее назначение рамиприла пациентам с ОИМ ассоциируется с лучшей выживаемостью в ближайшие годы.

Рис. 4. ЭКГ пациента в первые сутки после КВГ и стентирования: ФП

Есть основания считать, что этот эффект не является общим для всего класса иАПФ. Канадское ретроспективное исследование, в котором анализировали выживаемость больных старше 65 лет после ИМ (n=7512), получавших назначения разных иАПФ, показало отчетливые преимущества рамиприла перед большинством представителей класса в первые 12 мес [14].

Последняя ветвь эволюции фармакотерапии ИМ – применение антагонистов минералокортикоидных рецепторов, к которым, согласно современной классификации, относятся спиронолактон, эплеренон и канренон. Наиболее убедительной доказательной базой в лечении постинфарктных больных обладает эплеренон (исследование EPHESUS [15]).

ФП – ПОВОД ПЕРЕСМОТРЕТЬ ТЕРАПИЮ

Через 18 ч после проведения КВГ и стентирования на фоне удовлетворительного самочувствия пациента, без болевого синдрома при адекватной гемодинамике на ЭКГ зафиксирован пароксизм ФП (рис. 4).

Появление этой аритмии, несмотря на то что ФП напрямую не угрожает жизни, заставляет пересмотреть тактику ведения пациента.

Перед врачом в этом случае стоят три вопроса:

- **Как реагировать на нарушение ритма?**
- **Что делать с продолжающейся антикоагулянтной терапией?**
- **Что делать с продолжающейся антитромбоцитарной терапией?**

Ответ на первый вопрос находим в европейских рекомендациях по лечению ОИМ с элевацией сегмента ST [4]. Если ФП возникает на фоне ОКС, ургентная электрическая кардиоверсия (восстановление синусового ритма) рекомендована в первую очередь пациентам с нестабильной гемодинамикой. Электрическая кардиоверсия или фармакологическая кардиоверсия амиодароном рекомендована, когда необходимо восстановить синусовый ритм неургентно (стратегия контроля ритма). Эта стратегия может применяться у пациентов с впервые возникшим эпизодом ФП продолжительностью <48 ч.

Принимая во внимание четко зафиксированное начало пароксизма аритмии, было принято решение провести фармакологическую кардиоверсию в/в введением амиодарона. В соответствии с Унифицированным клиническим протоколом по ведению пациентов с ОКС с элевацией сегмента ST (Приказ МЗ Украины от 02.07.2014 № 455) амиодарон для восстановления синусового ритма у пациентов с недавно начавшейся ФП применяют путем в/в инфузии в нагрузочной дозе 5 мг/кг массы тела больного длительностью от 20 мин до 2 ч. Введение можно повторять 2-3 раза в течение 24 ч, корректируя скорость инфузии в соответствии с результатами и переносимостью.

На фоне вышеописанной антиаритмической терапии у пациента отмечается восстановление синусового ритма. Учитывая нестабильность ритма, продлена терапия амиодароном в пероральном режиме.

АНТИКОАГУЛЯНТНАЯ ТЕРАПИЯ

ФП ассоциируется с повышенным риском кардиоэмболического инсульта, и этот риск сохраняется, даже если пароксизм аритмии был прерван, и пациент выписывается из стационара с синусовым ритмом [1]. В связи с этим лица с ФП и наличием других факторов тромбоэмболизма должны получать пероральную антикоагулянтную терапию. Критерием ее назначения служит оценка по шкале CHA_2DS_2-VASc. По ней наш больной набирает 3 балла, что соответствует годовому риску тромбоэмболических событий 5,92% (табл. 2).

Согласно европейским рекомендациям по ведению пациентов с ФП, оценка по CHA_2DS_2-VASc ≥2 балла является однозначным показанием к назначению перорального антикоагулянта [16].

С другой стороны, после ЧКВ пациент должен продолжать прием двойной антиагрегантной терапии. Кроме того, он получает подкожные инъекции эноксапарина. В соответствии с европейскими рекомендациями по реваскуляризации миокарда, у лиц с показаниями к назначению таблетированных антикоагулянтов (в том числе при ФП с оценкой по CHA_2DS_2-VASc ≥2, с венозной тромбоэмболией, тромбом в полостях сердца или искусственным клапаном) они рекомендованы дополнительно к антиагрегантному лечению [7]. Переход к пероральной антикоагулянтной терапии происходит при возможности отмены парентеральных антикоагулянтов. В случае назначения антагонистов витамина К (АВК) отмена парентеральных антикоагулянтов происходит при достижении международного нормализованного отношения (МНО) 2,0-2,5, то есть инъекции антикоагулянта некоторое время необходимо продолжать, пока не будет подобрана адекватная доза АВК (например, варфарина). Новые (или прямые) оральные антикоагулянты (НОАК) можно назначать сразу после отмены парентеральных антикоагулянтов, вместо следующей инъекции.

Европейский консенсус ESC/EHRA/EAPCI рассматривает вопросы сочетания антикоагулянтной и антиагрегантной терапии у пациентов с неклапанной ФП, у которых развивается ОКС или выполняется ЧКВ на коронарных артериях [17]. В таких случаях эксперты предписывают тройное лечение (пероральный антикоагулянт + 75 мг/сут клопидогреля + 75-100 мг/сут АСК) и регламентируют сроки. У пациентов с ОКС и ФП с низким риском кровотечения (например, оценка по шкале HAS-BLED ≤2) тройная терапия должна продолжаться в течение 6 мес независимо от типа имплантированного стента, в дальнейшем рекомендуется переход на двойное лечение: пероральный антикоагулянт + АСК или клопидогрель на протяжении 12 мес. У пациентов

Табл. 2. Оценка риска развития инсульта по шкале CHA_2DS_2-VASc

Фактор риска	Баллы
Застойная сердечная недостаточность / дисфункция левого желудочка	1
Артериальная гипертензия	1
Возраст ≥75 лет	2
Сахарный диабет	1
Инсульт / транзиторная ишемическая атака / тромбоэмболия	2
Заболевание сосудов*	1
Возраст от 65 до 74 лет	1
Пол (женский)	1
Максимальный балл	9
Оценка пациента А.	3

*Примечание: * Предшествующий ИМ, заболевание периферических артерий, аортальная бляшка.*

с показаниями к назначению таблетированных антикоагулянтов и высоким риском кровотечения (HAS-BLED ≥3) тройная терапия должна продолжаться 1 мес, в последующем рекомендован переход на пероральный антикоагулянт в комбинации с АСК или клопидогрелем.

Напомним, что после ЧКВ пациент А. получает двойную антиагрегантную терапию АСК и тикагрелором, которая однозначно показана для профилактики тромбоза стента и повторного ИМ. Пероральный антикоагулянт ему также показан для профилактики кардиоэмболического инсульта. Рекомендованные схемы тройного лечения в качестве антиагрегантов включают только АСК и клопидогрель. Использование тикагрелора и прасугреля как компонентов тройной терапии не рекомендуется.

Эффекты тройной антитромботической терапии изучали в исследовании PIONEER AF-PCI [18] с участием пациентов с ФП, которым выполняли ЧКВ. Больным назначали двойную терапию НОАК (ривароксабан 15 мг/сут) и одним из ингибиторов $P2Y_{12}$ (клопидогрель, тикагрелор, прасугрель) или тройную с очень низкой дозой НОАК (ривароксабан по 2,5 мг/сут + АСК + $P2Y_{12}$-ингибитор). Эти две схемы сравнивали с комбинацией варфарина (с поддержанием целевого МНО 2,0-3,0) и ДАТ на протяжении 1, 6 или 12 мес. У подавляющего большинства пациентов в этом исследовании применялся клопидогрель, а тикагрелор принимали лишь 4% больных. Ввиду этого тройная терапия с клопидогрелем считается наиболее изученной.

Кроме того, результаты исследования PIONEER AF-PCI, а еще раньше – исследования WOEST поставили под сомнение целесообразность тройного лечения с двумя антиагрегантами. В исследовании WOEST сравнивали результаты двойной (варфарин + клопидогрель) и тройной терапии (варфарин + клопидогрель + АСК) у пациентов, которым выполняли стентирование коронарных артерий (ФП была у 69% участников). Частота кровотечений на тройном лечении закономерно увеличилась по сравнению с двойным. При этом варфарин и клопидогрель без АСК столь же эффективно предотвращали тромбозы, как и тройная терапия [19].

Метаанализ 15 исследований, включавший данные 7182 больных, показал, что двойная терапия более безопасна, чем тройная, у пациентов с ФП после ЧКВ. Лечение пероральным антикоагулянтом и клопидогрелем ассоциировалось с уменьшением количества кровотечений и частоты смерти, ИМ, инсульта, реваскуляризации и тромбоза стента по сравнению с тройной терапией [20].

Клопидогрель – антиагрегант, обладающий широкой доказательной базой в лечении пациентов с ОКС. В соответствии с современными рекомендациями клопидогрель может быть назначен при ОКС с/без элевации сегмента ST в рамках любой стратегии лечения.

С учетом вышеописанных данных было принято решение перевести пациента с приема тикагрелора на клопидогрель и отменить АСК как второй компонент антиагрегантной терапии. В результате больной в стабильном состоянии оставлен на антитромботическом лечении клопидогрелем (75 мг/сут), дополнительно назначена пероральная антикоагулянтная терапия (рис. 5).

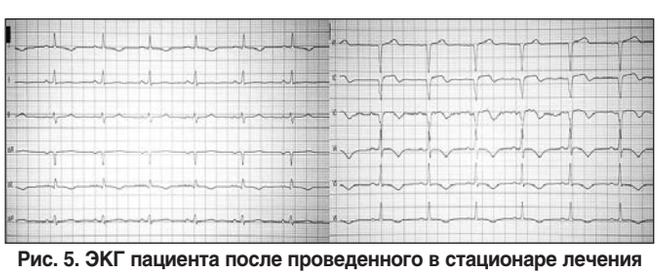

Рис. 5. ЭКГ пациента после проведенного в стационаре лечения

Продлено кардиопротекторное и прогноз-модифицирующее лечение рамиприлом, карведилолом, эплереноном, триметазидином MR, а также высокодозовая гиполипидемическая терапия (аторвастатин в дозе 80 мг пожизненно).

ЛИТЕРАТУРА

1. Schmitt J., Duray G., Gersh B.J., Hohnloser S.H. Atrial fibrillation in acute myocardial infarction: a systematic review of the incidence, clinical features and prognostic implications // Eur Heart J. – 2009. – 30. – P. 1038-1045.
2. Bloch Thomsen P.E., Jons C., Raatikainen M.J. et al. Long-term recording of cardiac arrhythmias with an implantable cardiac monitor in patients with reduced ejection fraction after acute myocardial infarction: the Cardiac Arrhythmias and Risk Stratification After Acute Myocardial Infarction (CARISMA) study // Circulation. – 2010. – 122. – P. 1258-1264.
3. Jabre P., Roger V.L., Murad M.H., Chamberlain A.M., Prokop L., Adnet F., Jouven X. Mortality associated with atrial fibrillation in patients with myocardial infarction: a systematic review and meta-analysis // Circulation. – 2011. – 123. – 1587-1593.
4. The Task Force on the management of ST-segment elevation acute myocardial infarction of the European Society of Cardiology (ESC). ESC Guidelines for the management of acute myocardial infarction in patients presenting with ST-segment elevation // European Heart Journal. – 2012. – 33. – P. 2569-2619.
5. Cannon C.P., Harrington R.A., James S., Ardissino D., Becker R.C., Emanuelsson H., Husted S., Katus H., Keltai M., Khurmi N.S., Kontny F., Lewis B.S., Steg P.G., Storey R.F., Wojdyla D., Wallentin L.; PLATelet inhibition and patient Outcomes Investigators. Comparison of ticagrelor with clopidogrel in patients with a planned invasive strategy for acute coronary syndromes (PLATO): a randomised double-blind study // Lancet. – 2010. – 375 (9711). – P. 283-293.
6. Schwartz G.G., Olsson A.G., Ezekowitz M.D. et al. Effects of atorvastatin on early recurrent ischemic events in acute coronary syndromes: The MIRACL study: A randomized controlled trial // JAMA. – 2001. – 285. – P. 1711-1718.
7. The Task Force on Myocardial Revascularization of the European Society of Cardiology (ESC) and the European Association for Cardio-Thoracic Surgery (EACTS). 2014 ESC/EACTS Guidelines on myocardial revascularization // Eur Heart J. – 2014. – 35 (37). – P. 2541-2619.
8. Fonarow G.C., Wright R.S., Spencer F.A., Fredrick P.D., Dong W., Every N., French W.J. National Registry of Myocardial Infarction 4 Investigators. Effect of statin use within the first 24 hours of admission for acute myocardial infarction on early morbidity and mortality // Am J Cardiol. – 2005. – 96 (5). – P. 611-616.
9. Patti G., Pasceri V., Colonna G. et al. Atorvastatin pretreatment improves outcomes in patients with acute coronary syndromes undergoing early percutaneous coronary intervention: results of the ARMYDA-ACS randomized trial // J Am Coll Cardiol. – 2007. – 49 (12). – P. 1272-1278.
10. Pan Y., Tan Y., Li B., Li X. Efficacy of high-dose rosuvastatin preloading in patients undergoing percutaneous coronary intervention: a meta-analysis of fourteen randomized controlled trials // Lipids in Health and Disease. – 2015. – 14. – P. 97; https://doi.org/10.1186/s12944-015-0095-1.
11. Leoncini M., Toso A., Maioli M. et al. Early high-dose rosuvastatin for contrast-induced nephropathy prevention in acute coronary syndrome: Results from the PRATO-ACS Study (Protective Effect of Rosuvastatin and Antiplatelet Therapy On contrast-induced acute kidney injury and myocardial damage in patients with Acute Coronary Syndrome) // J Am Coll Cardiol. – 2014. – 63 (1). – P. 71-79.
12. Effect of ramipril on mortality and morbidity of survivors of acute myocardial infarction with clinical evidence of heart failure. The Acute Infarction Ramipril Efficacy (AIRE) Study Investigators // Lancet. – 1993. – 342 (8875). – P. 821-828.
13. Spargias K.S., Ball S.G. Clinical implications for the Acute Infarction Ramipril Efficacy extension (AIREX) Study // Int J Clin Pract Suppl. – 1998. – 94. – P. 32-36.
14. Pilote L., Abrahamowicz M., Rodrigues E., Eisenberg M.J., Rahme E. Mortality rates in elderly patients who take different angiotensin-converting enzyme inhibitors after acute myocardial infarction: a class effect? Ann. Intern. Med. 2004; 141 (2): 102-112.
15. Pitt B., Remme W., Zannad F., et al. Eplerenone, a Selective Aldosterone Blocker, in Patients with Left Ventricular Dysfunction after Myocardial Infarction // N Engl J Med. – 2003. – 348. – P. 1309-1321.
16. The Task Force for the management of atrial fibrillation of the European Society of Cardiology (ESC). 2016 ESC Guidelines for the management of atrial fibrillation developed in collaboration with EACTS. European Heart Journal. doi: 10.1093/eurheartj/ehw210.
17. Lip G.Y., Windecker S., Huber K. et al. Management of antithrombotic therapy in atrial fibrillation patients presenting with acute coronary syndrome and/or undergoing percutaneous coronary or valve interventions: a joint consensus document of the European Society of Cardiology Working Group on Thrombosis, European Heart Rhythm Association (EHRA), European Association of Percutaneous Cardiovascular Interventions (EAPCI) and European Association of Acute Cardiac Care (ACCA) endorsed by the Heart Rhythm Society (HRS) and Asia-Pacific Heart Rhythm Society (APHRS) // Eur Heart J. – 2014. – 35 (45). – P. 3155-3179.
18. Gibson C.M., Mehran R., Bode C. et al. Prevention of Bleeding in Patients with Atrial Fibrillation Undergoing PCI // N Engl J Med. – 2016. – 375. – P. 2423-2434.
19. Dewilde W.J., Oirbans T., Verheugt F.W., Kelder J.C., De Smet B.J., Herrman J.P., Adriaenssens T., Vrolix M., Heestermans A.A., Vis M.M., Tijsen J.G., van't Hof A.W., ten Berg J.M. WOEST study investigators. Use of clopidogrel with or without aspirin in patients taking oral anticoagulant therapy and undergoing percutaneous coronary intervention: an open-label, randomised, controlled trial // Lancet. – 2013. – 381 (9872). – P. 1107-1115.
20. D'Ascenzo F., Taha S., Moretti C. et al. Meta-analysis of randomized controlled trials and adjusted observational results of use of clopidogrel, aspirin, and oral anticoagulants in patients undergoing percutaneous coronary intervention // Am J Cardiol. – 2015. – 115 (9). – P. 1185-1193.

Гострий коронарний синдром з елевацією сегмента ST

Витяг з Уніфікованого клінічного протоколу екстреної, первинної, вторинної (спеціалізованої) та третинної (високоспеціалізованої) медичної допомоги та медичної реабілітації (Наказ МОЗ України від 02.07.2014 № 455)

3.1. ДЛЯ ЗАКЛАДІВ, ЯКІ НАДАЮТЬ ЕКСТРЕНУ ТА ПЕРВИННУ МЕДИЧНУ ДОПОМОГУ (СКОРОЧЕНО)

Лікувальна тактика щодо надання екстреної медичної допомоги

1. Нітрогліцерин під язик у таблетках (0,5-1,0 мг) або в аерозолі (1-2 дози, або 0,4-0,8 мг).

За необхідності та при нормальному рівні артеріального тиску (АТ) повторювати прийом кожні 5-10 хв. У разі тяжкого больового синдрому 2,0 мл 1% розчину нітрогліцерину розводять у 200,0 мл 0,9% розчину натрію хлориду чи 5% розчину глюкози *ex tempore* (концентрація – 100 мг/мл) і вводять внутрішньовенно крапельно під постійним контролем АТ і частоти серцевих скорочень (ЧСС).

За використання автоматичного дозатора початкова швидкість уведення становить 10-20 мкг/хв; за відсутності дозатора початкова швидкість – 2-4 краплі на хвилину, можливе поступове збільшення до максимальної швидкості 30 крапель на хвилину (або 3 мл/хв).

Інфузію припиняють при зниженні систолічного АТ <90 мм рт. ст. (або середнього рівня АТ на 10-25% від початкового).

Подальше зниження АТ призводить до погіршення коронарного кровообігу та збільшення зони некрозу інфаркту міокарда (ІМ), спричиняє сильний головний біль.

2. Ацетилсаліцилова кислота – АСК (застосовують, якщо пацієнт її самостійно не приймав до приїзду бригади екстреної (швидкої) медичної допомоги) – розжувати 160-325 мг.

Для лікарських бригад можливе введення ацелізину 1,0 г.

3. За наявності протипоказань до застосування АСК можливе використання клопідогрелю 300 мг усередину. Ефективною є комбінація АСК і клопідогрелю.

4. Усім пацієнтам, яких транспортують для проведення первинного перкутанного коронарного втручання (ПКВ), якомога раніше показана подвійна антиагрегантна терапія.

5. Бета-блокатори (пропранолол, есмолол, метопролол) призначають якомога раніше всім пацієнтам із гострим ІМ (ГІМ), які не мають протипоказань.

6. Наркотичні анальгетики: перевагу віддають морфіну – вводити дробно по 2-5 мг кожні 5-15 хв до припинення больового синдрому, задухи чи появи побічної дії (гіпотензії, пригнічення дихання, нудоти, блювання). За відсутності наркотичних анальгетиків, як виняток, можливе застосування ненаркотичних (метамізол натрію) в комбінації з діазепамом, які вводити внутрішньовенно повільно. Наступна тактика залежить від даних електрокардіографії.

3.2. ДЛЯ ЗАКЛАДІВ, ЯКІ НАДАЮТЬ ВТОРИННУ (СПЕЦІАЛІЗОВАНУ) ТА ТРЕТИННУ (ВИСОКОСПЕЦІАЛІЗОВАНУ) МЕДИЧНУ ДОПОМОГУ (СКОРОЧЕНО)

Лікувальна тактика для лікарів реанімаційного відділення та відділення інтенсивної терапії лікарні з можливістю проведення невідкладного ПКВ

Інтенсивна медикаментозна терапія (проводять з урахуванням лікування на догоспітальному етапі)

1. Нітрати (за умови наявності больового синдрому та клінічних проявів серцевої недостатності [СН]).

Для внутрішньовенного введення нітрогліцерину використовують інфузійний розчин із концентрацією 100 мкг/мл: концентрований розчин розводять 0,9% розчином NaCl або 5% розчином глюкози (не слід застосовувати інші розчинники). Розчин уводять внутрішньовенно крапельно з початковою швидкістю 5 мкг/хв. Для посилення терапевтичного ефекту швидкість уведення можна збільшувати кожні 3-5 хв на 5 мкг/хв (з урахуванням реакції ЧСС, центрального венозного тиску та систолічного АТ, який може бути знижено на 10-25% від вихідного, але не нижче ніж 90 мм рт. ст.).

Якщо при швидкості введення 20 мкг/хв не отримано терапевтичного ефекту, подальший приріст швидкості введення має становити 10-20 мкг/хв. У разі появи відповідної реакції (зокрема, зниження рівня АТ) подальше збільшення швидкості інфузії не проводять або ж проводять через триваліші інтервали часу.

Зазвичай для досягнення терапевтичного ефекту швидкість уведення нітрогліцерину не перевищує 100 мкг/хв. За відсутності ефекту від менших доз і при допустимому рівні АТ швидкість уведення нітрогліцерину може досягати 300 мкг/хв.

Подальше збільшення швидкості недоцільне.

2. Наркотичні анальгетики: перевагу віддають морфіну – вводити дробно по 2-5 мг кожні 5-15 хв до припинення больового синдрому та задухи чи появи побічної дії (гіпотензії, пригнічення дихання, нудоти, блювоти). У разі значного пригнічення дихання на тлі введення опіоїдів показане введення налоксону (0,1-0,2 мг внутрішньовенно через кожні 15 хв за показаннями).

Ненаркотичні анальгетики протипоказані.

3. АСК (якщо пацієнт не отримав її на догоспітальному етапі та за відсутності абсолютних протипоказань – алергічна реакція, активна кровотеча) – розжувати 325-500 мг.

4. Блокатори рецепторів аденозиндифосфату:

4.1. Клопідогрель – усім хворим із ГІМ призначають у дозі 300 мг, або

4.2. Прасугрель за умови відсутності інсульту / транзиторної ішемічної атаки в анамнезі у пацієнтів <75 років (60 мг перорально), або

4.3. Тикагрелор – 180 мг перорально.

5. Еноксапарин – 0,5 мг/кг внутрішньовенно болюсно.

6. Бета-блокатори призначають якомога раніше всім пацієнтам із ГКС, які не мають протипоказань. Перевагу віддають неселективним блокаторам β-адренорецепторів: усередину чи сублінгвально пропранолол до 20 мг або метопролол до 25 мг. Внутрішньовенне введення β-блокаторів – тільки у разі гіпертензії та/або тахікардії (метопролол або есмолол).

7. Статини: рекомендовано призначати чи продовжувати прийом у високих дозах одразу після госпіталізації всім пацієнтам із ГІМ з елевацією ST без протипоказань або непереносимості в анамнезі – незалежно від початкових показників холестерину (перевагу віддавати аторвастатину в дозі ≥40 мг; або еквівалентні дози інших).

8. Інгібітори ангіотензинперетворювального ферменту (іАПФ) показані, починаючи з першої доби ГІМ з елевацією сегмента ST, пацієнтам з ознаками СН, із систолічною дисфункцією лівого шлуночка (ЛШ), цукровим діабетом і переднім інфарктом (у першу добу ГІМ перевагу віддають каптоприлу).

9. Усім хворим із ГІМ та проведенням подвійної антитромбоцитарної терапії показане призначення блокаторів протонної помпи (пантапрозол, рабепразол, езомепрозол).

Додаткові призначення

1. Можливе призначення транквілізатора пацієнту при значному психомоторному та емоційному збудженні (перевагу слід віддавати діазепаму).

2. Антагоністи альдостерону (25 мг спіронолактону або 25 мг еплеренону) показані пацієнтам із фракцією викиду (ФВ) ≤40% та СН або цукровим діабетом за відсутності ниркової недостатності чи гіперкаліємії.

3. У разі непереносимості іАПФ альтернативою для пацієнтів із СН або систолічною дисфункцією ЛШ є блокатори рецепторів ангіотензину II типу – БРА (валсартан).

Додаткова антитромботична терапія при ПКВ після тромболітичної терапії (ТЛТ)

1. АСК:

• 150-500 мг навантажувальна доза разом із фібринолітиком (до ПКВ);

• 75-325 мг щоденна підтримувальна доза після ПКВ; для щоденного прийому віддають перевагу мінімальним дозам (75-100 мг).

2. Навантажувальні дози інгібіторів $P2Y_{12}$-рецепторів:

• для пацієнтів, які отримали навантажувальну дозу клопідогрелю разом із тромболітичною терапією: продовжувати прийом клопідогрелю 75 мг щодня без додаткової навантажувальної дози;

• для пацієнтів, які не отримали навантажувальної дози клопідогрелю:

– якщо ПКВ проведено протягом 24 год після ТЛТ – клопідогрель 300 мг (навантажувальна доза) перед або під час ПКВ;

– якщо ПКВ проведено пізніше ніж упродовж 24 год після ТЛТ – клопідогрель 600 мг (навантажувальна доза) перед або під час ПКВ;

– якщо ПКВ проведено пізніше ніж упродовж 24 год після лікування фібринспецифічним препаратом або протягом 48 год після фібриннеспецифічного засобу – прасугрел 60 мг під час ПКВ.

Лікувальна тактика для лікарів реанімаційного відділення та відділення інтенсивної терапії лікарні без можливості проведення невідкладного ПКВ

Інтенсивна медикаментозна терапія (проводять з урахуванням лікування на догоспітальному етапі)

1. Нітрати (за умови наявності больового синдрому та клінічних проявів СН) – для внутрішньовенного введення нітрогліцерину використовують інфузійний розчин із концентрацією 100 мкг/мл.

2. Наркотичні анальгетики: перевагу віддають морфіну – вводити дробно по 2-5 мг кожні 5-15 хв до припинення больового синдрому та задухи чи появи побічної дії (гіпотензії, пригнічення дихання, нудоти, блювання).

Ненаркотичні анальгетики протипоказані.

3. Призначити транквілізатор пацієнту при значному психомоторному та емоційному збудженні (перевагу слід віддавати діазепаму).

4. АСК (якщо пацієнт не отримав її на догоспітальному етапі та за відсутності абсолютних протипоказань – алергічна реакція, активна кровотеча) – розжувати 300-500 мг.

5. Клопідогрель: усім хворим на ГКС до 75 років за відсутності протипоказань призначають у дозі 300 мг, старше 75 років – 75 мг.

6. Еноксапарин: 0,5 мг/кг внутрішньовенно болюсно за відсутності протипоказань.

7. Бета-блокатори призначають якомога раніше всім пацієнтам із ГКС, які не мають протипоказань: усередину чи сублінгвально пропранолол до 20 мг або метопролол до 25 мг. Ін'єкційне введення β-блокаторів – тільки у разі гіпертензії та/або тахікардії (метопролол по 5-10 мг повільно крапельно чи селективний β-адреноблокатор ультракороткої дії есмолол – 250-500 мг внутрішньовенно з наступною інфузією 50-100 мкг/кг/хв).

8. Статини рекомендовано призначити чи продовжити застосовувати у високих дозах одразу після госпіталізації всім пацієнтам із ГІМ з елевацією ST без протипоказань або непереносимості в анамнезі незалежно від початкових показників холестерину (≥40 мг аторвастатину чи ≥20 мг розувастатину).

9. Інгібітори АПФ показані, починаючи з першої доби ГІМ з елевацією ST, пацієнтам з ознаками СН, із систолічною дисфункцією ЛШ, цукровим діабетом і переднім інфарктом.

У разі непереносимості іАПФ призначають БРА валсартан 40-80 мг (залежно від рівня АТ), який є альтернативою іАПФ для пацієнтів із СН або систолічною дисфункцією ЛШ.

10. Антагоністи альдостерону (25 мг спіронолактону або 25 мг еплеренону) показані пацієнтам із ФВ ≤40% та СН чи цукровим діабетом за умови відсутності ниркової недостатності чи гіперкаліємії.

11. Блокатори протонної помпи показані всім хворим на ГКС за наявності факторів ризику шлунково-кишкових кровотеч.

Лікувальна тактика у спеціалізованих відділеннях після реперфузійних заходів

Медикаментозна терапія

Антитромбоцитарна терапія

Обов'язково:

1. АСК у підтримувальній дозі 75-100 мг/добу.

2. Клопідогрель у підтримувальній дозі 75 мг/добу.

Бажано:

Хворим, яким було проведено ПКВ із застосуванням як антитромбоцитарної терапії тикагрелору чи прасугрелю, слід продовжити їхній прийом.

Призначення подвійної антитромбоцитарної терапії після ургентної ПКВ показане всім пацієнтам із ГІМ, які не мають абсолютних протипоказань.

ПКВ включає нефракціонований гепарин (НФГ) і еноксапарин.

Антикоагулянтну терапію після проведення первинного ПКВ призначають за наявності показань, а саме для профілактики тромбоемболічних ускладнень. Застосовують еноксапарин, НФГ або фондапаринукс.

У пацієнтів із тромбом у ЛШ пероральну антикоагулянтну терапію слід проводити мінімум 3 міс.

Інша терапія в гострій, підгострій фазі та до виписки у пацієнтів із ГІМ з елевацією сегмента ST

Обов'язково:

1. Пероральний прийом β-блокаторів під час перебування в лікарні та після виписки рекомендовано всім хворим на ГІМ з елевацією ST, у яких немає абсолютних протипоказань. Найбільший позитивний ефект спостерігається в разі призначення β-блокаторів пацієнтам із СН та дисфункцією ЛШ. Слід уникати внутрішньовенного введення β-блокаторів у осіб із гіпотонією та СН. Внутрішньовенне введення β-блокаторів під час надходження рекомендоване всім пацієнтам без протипоказань із високим рівнем АТ, тахікардією та відсутністю ознак СН.

2. Рекомендовано призначити чи продовжити давати статини у високих дозах одразу під час госпіталізації всім пацієнтам із ГІМ з елевацією ST без протипоказань або непереносимості в анамнезі незалежно від початкових показників холестерину. Таке лікування має на меті концентрацію холестерину ліпопротеїнів низької щільності <1,8 ммоль/л (<70 мг/дл). Рівні ліпідів слід повторно оцінювати через 4-6 тиж після ГІМ, аби визначити, чи було досягнуто цільових значень.

3. Інгібітори АПФ показані, починаючи з першої доби ГІМ з елевацією ST, пацієнтам з ознаками СН, із систолічною дисфункцією ЛШ, цукровим діабетом і переднім інфарктом. Слід розглянути доцільність призначення іАПФ усім хворим, у яких немає протипоказань.

4. Антагоністи альдостерону, наприклад еплеренон, показані пацієнтам із ФВ ЛШ ≤40% та СН або цукровим діабетом за відсутності ниркової недостатності чи гіперкаліємії.

5. Внутрішньовенні нітрати можуть бути корисними під час гострої фази пацієнтам із гіпертензією чи СН за умови, що немає гіпотензії, інфаркту правого шлуночка й не було використано інгібітори 5-фосфодіестерази протягом попередніх 48 год. У гострій і стабільній фазі нітрати залишаються важливими засобами для контролю симптомів стенокардії.

Бажано:

1. БРА – у разі непереносимості іАПФ бажано застосовувати валсартан, який є альтернативою іАПФ для пацієнтів із СН або систолічною дисфункцією ЛШ.

2. Можна розглянути питання про призначення верапамілу чи дилтіазему для вторинної профілактики пацієнтам з абсолютними протипоказаннями до β-блокаторів і без СН та за наявності ФВ >45%.

3. Слід рекомендувати застосування інгібітора протонної помпи на період проведення подвійної антитромбоцитарної терапії у разі високого ризику шлунко-кишкових кровотеч.

4. Для пацієнтів із ГІМ та елевацією сегмента ST немає користі від рутинного призначення магнію, глюкозо-інсулінокалієвої суміші чи лідокаїну.

Лікування ускладнень. Фібриляція передсердь (скорочено)

Обов'язково:

Контроль ритму в пацієнтів із фібриляцією передсердь:

1. Внутрішньовенно β-блокатори чи антагоністи кальцію недигідропіридинового ряду (дилтіазем, верапаміл) за відсутності симптомів СН.

2. Аміодарон внутрішньо чи внутрішньовенно. Внутрішньовенне болюсне введення: рекомендована доза аміодарону становить 5 мг/кг, уводять протягом не менш ніж 3 хв. Повторне введення виконують не раніше ніж через 15 хв після першого введення.

За необхідності продовжувати лікування слід застосовувати внутрішньовенну інфузію. Пероральне використання: початкову дозу розподіляють на декілька прийомів, доза становить від 600-800 мг/добу (до максимальної 1200 мг/добу) до досягнення сумарної 10 г (зазвичай протягом 5-8 днів).

3. Електрична кардіоверсія – за відсутності ефекту фармакологічних втручань.

4. Внутрішньовенно аміодарон для відновлення ритму в стабільних пацієнтів із недавньою фібриляцією передсердь. Внутрішньовенна інфузія: рекомендована навантажувальна доза становить 5 мг/кг маси тіла хворого, розчиняється з 250 мл 5% розчину глюкози від 20 хв до 2 год. Уведення можна повторювати 2-3 рази впродовж 24 год. Швидкість інфузії слід коригувати відповідно до результатів.

А.Н. Пархоменко, Я.М. Лутай, О.И. Иркин, С.П. Кушнир,
ННЦ «Институт кардиологии имени академика Н.Д. Стражеско» НАМН Украины, г. Киев

Острый коронарный синдром со стойкой элевацией сегмента ST

Пример коррекции антиагрегантной терапии после тромбоза стента

Пациент, 74 года, доставлен в отделение реанимации и интенсивной терапии ННЦ «Институт кардиологии имени академика Н.Д. Стражеско» НАМН Украины г. Киева (далее – Институт кардиологии) каретой скорой медицинской помощи с интенсивной болью за грудиной, которая продолжается в состоянии покоя в течение нескольких часов. Длительность максимального болевого приступа – в пределах 50 мин. У больного длительный анамнез артериальной гипертензии, для лечения которой он принимал лизиноприл. Также у пациента имеется сахарный диабет (СД) в состоянии субкомпенсации. На момент осмотра присутствует болевой синдром после применения наркотических анальгетиков.

По результатам электрокардиографии (ЭКГ) диагностирован острый инфаркт миокарда (ОИМ) со стойкой элевацией сегмента ST (рис. 1).

Результаты лабораторных анализов пациента представлены в таблице. В полученных данных обращают на себя внимание повышенный уровень общей креатинфосфокиназы (КФК), пограничные значения МВ-фракции КФК и тропонина, лейкоцитоз, гипергликемия, а также сниженная скорость клубочковой фильтрации (СКФ).

РЕВАСКУЛЯРИЗАЦИЯ МИОКАРДА И ТРОМБОЗ СТЕНТА

В рекомендациях Европейского общества кардиологов (ESC) по лечению ОИМ у пациентов, поступивших с элевацией сегмента ST, четко очерчены категории больных, которым показана реперфузионная терапия [1]. Ее назначают всем пациентам с симптомами, которые продолжаются <12 ч и сопровождаются подъемом сегмента ST или картиной блокады левой ножки пучка Гиса (*класс рекомендации I, уровень доказательности A*). Реперфузионная терапия (желательно первичное чрескожное коронарное вмешательство [ЧКВ]) показана при наличии доказательств продолжающейся ишемии, даже если симптомы длятся >12 ч и/или если боли и изменения на ЭКГ носили прерывистый характер (*класс рекомендации I, уровень доказательности A*).

У больных со стабильным состоянием, доставленных в стационар через 12-24 ч после возникновения симптомов, реперфузионная терапия с использованием ЧКВ также может быть целесообразной (*класс рекомендации IIb, уровень доказательности B*).

Поскольку известно, что длительность загрудинной боли составляет <12 ч, пациент соответствует критериям для выполнения первичного ЧКВ. Перед ЧКВ назначена антитромбоцитарная терапия в нагрузочных дозах: ацетилсалициловая кислота (АСК) в дозе 300 мг, клопидогрель по 600 мг. Антикоагулянтное лечение было начато на догоспитальном этапе: больному ввели нефракционированный гепарин внутривенно. В качестве гиполипидемической терапии назначен розувастатин в дозе 40 мг. Кроме того, применяли метаболическое лечение: кверцетин в дозе 1,0 г внутривенно. Гипергликемию корригировали введением инсулина.

В отделении интервенционной кардиологии Института кардиологии (руководитель – член-корреспондент НАМН Украины, д. мед. н. Ю.Н. Соколов) пациенту были выполнены коронаровентрикулография (КВГ) и стентирование инфаркт-обусловившей коронарной артерии. При проведении ургентной КВГ выявлена проксимальная окклюзия передней межжелудочковой ветви левой коронарной артерии (рис. 2).

После предварительной предилатации установлен один BMS (простой металлический стент). Кровоток после имплантации стента: магистральный TIMI 2, тканевой BG 2 (рис. 3).

После ЧКВ продолжена двойная антиагрегантная (АСК + клопидогрель), а также антикоагулянтная терапия: назначен фондапаринукс по 2,5 мг подкожно.

В качестве гипотензивного и антиангинального лечения назначены перорально рамиприл в дозе 5 мг 2 р/сут, карведилол по 6,5 мг 2 р/сут; продолжены внутривенные инфузии кверцетина по 0,5 г 2 р/сут.

Через 4 ч после ЧКВ возник рецидив болевого синдрома (рис. 4). При проведении повторной КВГ выявлен тромбоз стента (рис. 5). Выполнены ургентная тромбосакция и стентопластика (рис. 6). В связи с ретромбозом возникает сомнение в эффективности назначенной антитромботической терапии. Возможные варианты ее коррекции:

- увеличение дозы клопидогреля;
- увеличение дозы АСК;
- дополнительное назначение орального антикоагулянта (ривароксабана);
- замена клопидогреля на тикагрелор.

На первый взгляд решение не очевидно, однако накопленная доказательная база позволяет выбрать оптимальный вариант для снижения вероятности развития тромботических событий и сведения к минимуму риска возникновения кровотечений у конкретного пациента.

РИСК ВОЗНИКНОВЕНИЯ КРОВОТЕЧЕНИЙ

Клопидогрель в сочетании с АСК является стандартом профилактики повторных сердечно-сосудистых событий у пациентов с острым коронарным синдромом (ОКС). Двойная антитромбоцитарная терапия (ДАТ) показана независимо от того, получают пациенты только консервативное лечение или подвергаются ЧКВ с постановкой как непокрытых, так и в особенности стентов с лекарственным покрытием.

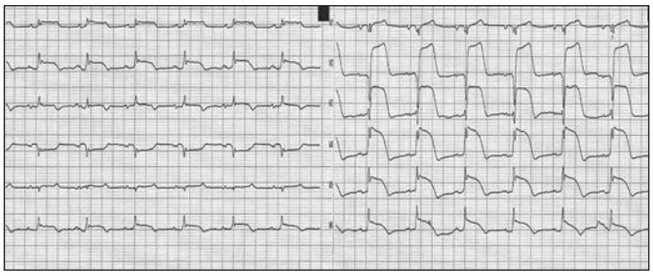

Рис. 1. ЭКГ пациента на момент госпитализации: стойкая элевация сегмента ST в грудных отведениях

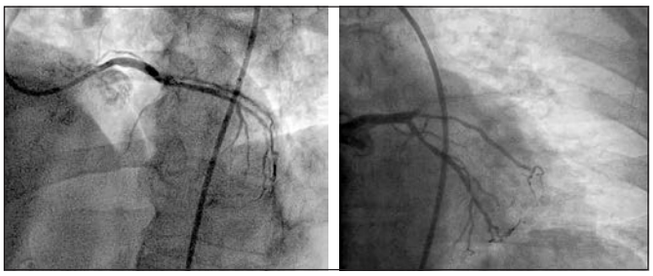

Рис. 2. Коронарография пациента: проксимальная окклюзия передней межжелудочковой ветви левой коронарной артерии

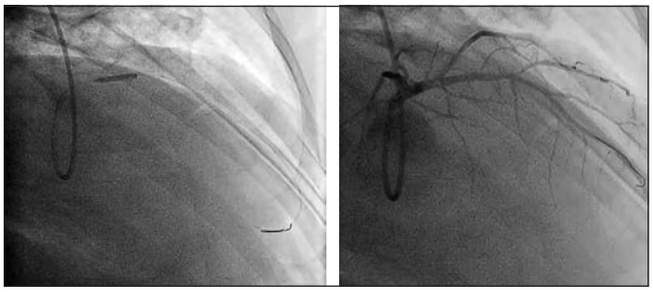

Рис. 3. После предилатации баллоном (А) установлен простой металлический стент (Б)

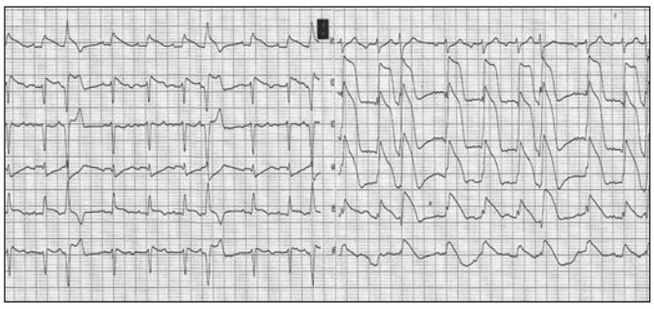

Рис. 4. ЭКГ пациента через 4 ч после ЧКВ

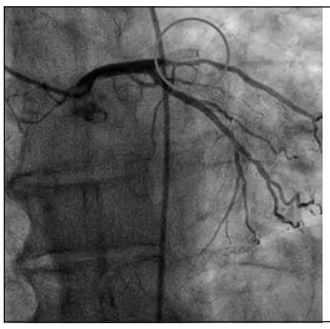

Рис. 5. Повторная коронарография: тромбоз стента в передней межжелудочковой ветви левой коронарной артерии

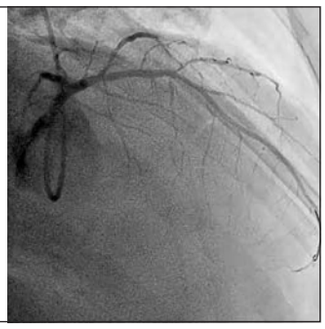

Рис. 6. Кровоток снова восстановлен после тромбосакции и стентопластики

Таблица. Результаты лабораторных анализов пациента при поступлении

Показатель	Значение	Норма
Креатинин, мкмоль/л	131	62-133
СКФ (по методу CKD-EPI), мл/мин/1,73 м^2	46	>90
Мочевина, ммоль/л	8,9	1,7-8,3
КФК, Ед/л	350	<180
КФК, фракция МВ, Ед/л	20	<24
Тропонин Т	0,07	<0,1
Глюкоза, ммоль/л	11,5	3,9-6,1
Гемоглобин, г/л	133	120-170
Тромбоциты, 10^9/л	256	200-400
Лейкоциты, 10^9/л	16,5	4,3-10,8

В последние годы получили распространение более мощные, но из-за этого и требующие тщательного изучения геморрагических рисков ингибиторы $P2Y_{12}$-рецепторов тромбоцитов – прасугрель и тикагрелор. Применение любой схемы связано с риском развития основного побочного эффекта всех антиагрегантов – кровоточивости вследствие постоянного угнетения тромбоцитарного звена гемостаза.

В рутинной клинической практике серьезные кровотечения из органов желудочно-кишечного тракта, уретры и других локализаций являются относительно частыми некардиальными осложнениями антитромботической терапии при ОКС. По данным регистра GRACE, их частота в субпопуляции пациентов с ОИМ с элевацией сегмента ST составила 4,8%. Предикторами кровотечений были пожилой возраст, женский пол, почечная недостаточность, кровотечения в анамнезе [2].

Учитывая преклонный возраст нашего пациента и сниженную СКФ, соответствующую умеренному снижению функции почек, риск кровотечений достаточно высок, поэтому увеличение доз антиагрегантов не является подходящей опцией для профилактики повторных тромбозов.

В исследовании CURRENT у пациентов с ОКС (из них 29,2% – с ОИМ с элевацией сегмента ST), которых в первые сутки готовили к инвазивному лечению, изучались два режима дозирования антиагрегантов [3]:

- двойная доза клопидогреля (600 мг в первый день, затем по 150 мг в течение семи дней, далее по 75 мг/сут) против обычного дозирования (нагрузочная доза – 300 мг, затем по 75 мг/сут);
- высокая доза АСК (300-325 мг/сут) против низкой (75-100 мг/сут).

Исследование показало отсутствие достоверных различий исходов по первичной конечной точке (сердечно-сосудистая смерть, ИМ или мозговой инсульт в течение 30 дней) в общей популяции исследования в зависимости от дозирования клопидогреля. В подгруппе больных, у которых было выполнено ЧКВ (n=17 232), применение двойной дозы клопидогреля в первые 7 дней обеспечивало более эффективную профилактику тромбоза стентов: 1,6 против 2,3%; относительный риск (ОР) 0,68; 95% доверительный интервал (ДИ) 0,55-0,85; p=0,001. Однако улучшение этого вторичного исхода

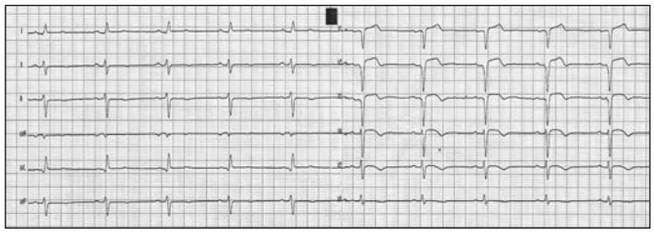

Рис. 7. ЭКГ пациента после проведенного лечения

достигалось ценой существенного роста частоты больших кровотечений: 2,5% в группе высокой дозы клопидогреля против 2,0% при стандартном дозировании (ОР 1,24; 95% ДИ 1,05-1,46; p=0,01).

Что касается сравнения доз АСК, то частота ни первичной конечной точки тромботических событий, ни кровотечений не реагировала на повышение дозы этого препарата.

НАЗНАЧЕНИЕ ОРАЛЬНОГО АНТИКОАГУЛЯНТА?

Альтернативной стратегией является дополнительное назначение орального антикоагулянта, то есть переход к тройной антитромботической терапии. Поскольку тромбин – мощный стимулятор агрегации тромбоцитов, ингибирование образования тромбина посредством блокады фактора свертывания Ха может снижать риск тромбоза стента. Наиболее изученным оральным ингибитором Ха на сегодняшний день является ривароксабан.

В плацебо-контролируемом исследовании ATLAS-ACS2 TIMI 51 рандомизировали 15 526 пациентов с ОКС для приема 2 р/сут 2,5 или 5 мг ривароксабана дополнительно к ДАТ [4]. Срок наблюдения составил в среднем 13 мес, максимальный – до 31 мес. В группе 2,5 мг ривароксабана у стентированных пациентов частота тромбоза стентов была достоверно меньшей по сравнению с группой плацебо: 1,5 против 1,9% (абсолютное снижение риска 0,4%; p=0,023), тогда как в группе ривароксабана 5 мг отмечена статистически недостоверная тенденция к снижению частоты тромбоза стентов (1,5 против 1,9% в группе плацебо; ОР 0,70; p=0,089).

Однако в нашем случае ривароксабан не был назначен, во-первых, потому, что пациент еще получал парентеральную антикоагулянтную терапию после повторного ЧКВ. Во-вторых, добавление ривароксабана к ДАТ, согласно данным исследования ATLAS-ACS2, влияло на риск тромбоза стента в меньшей степени, чем замена клопидогреля на тикагрелор в исследовании PLATO.

ПЕРЕХОД С КЛОПИДОГРЕЛЯ НА ТИКАГРЕЛОР?

Тикагрелор – обратимый прямой антагонист аденозиндифосфатных рецепторов $P2Y_{12}$, который обеспечивает более быстрое, мощное и стабильное ингибирование агрегации тромбоцитов по сравнению с клопидогрелем [5].

В рандомизированном двойном слепом исследовании PLATO по эффективности профилактики тромботических событий тикагрелор превзошел клопидогрель без увеличения риска геморрагических осложнений ДАТ [6]. У стентированных пациентов частота тромбоза стентов была ниже в группе тикагрелора: 1,3 против 1,9% при приеме клопидогреля. Абсолютное снижение риска составило 0,6%; относительное – 33%.

Дополнительным аргументом в пользу выбора тикагрелора стали данные о том, что по мере снижения функции почек его преимущество перед клопидогрелем увеличивается.

Немаловажной причиной смены антитромбоцитарного препарата могут быть отличия в эффективности тикагрелора и клопидогреля у больных СД из-за особенностей метаболизации [8]. Специальное исследование показало, что у пациентов с ишемической болезнью сердца (ИБС) и СД по сравнению с таковыми с ИБС без СД снижен эффект ингибирования рецепторов $P2Y_{12}$ из-за нарушений фармакокинетики клопидогреля. Это приводит к недостаточной эффективности ДАТ и повышает риск развития повторных тромботических событий [9].

По данным рандомизированного перекрестного исследования, у пациентов с СД вариативность антиагрегантного действия тикагрелора оказалась намного меньшей, чем у клопидогреля. То есть тикагрелор обеспечивает более выраженный, стабильный и предсказуемый антитромботический эффект независимо от метаболического профиля пациента.

На основании вышеизложенных данных проведена коррекция терапии [10]. Клопидогрель заменили на тикагрелор в дозе 90 мг 2 р/сут без изменения дозы АСК и антикоагулянта. Продолжены лечение β-блокатором (карведилол), ингибитором ангиотензинпревращающего фермента (рамиприл), а также высокодозовая гиполипидемическая (розувастатин по 40 мг) и метаболическая терапия. Дополнительно в качестве прогноз-улучшающей терапии после ОИМ назначен блокатор рецепторов альдостерона эплеренон в стандартной дозе 25 мг 2 р/сут. В результате проведенного лечения достигнута стабилизация состояния пациента (рис. 7).

ЛИТЕРАТУРА

1. The Task Force on the management of ST-segment elevation acute myocardial infarction of the European Society of Cardiology (ESC). ESC Guidelines for the management of acute myocardial infarction in patients presenting with ST-segment elevation // European Heart Journal. – 2012. – 33. – P. 2569-2619.
2. Moscucci M., Fox K.A., Cannon C.P. et al. Predictors of major bleeding in acute coronary syndromes: the Global Registry of Acute Coronary Events (GRACE) // Eur Heart J. – 2003. – 24 (20). – P. 1815-1823.
3. The CURRENT-OASIS7 Investigators. Dose Comparisons of Clopidogrel and Aspirin in Acute Coronary Syndromes // N Engl J Med. – 2010. – 363. – P. 930-942.
4. Gibson C.M., Chakrabarti A.K., Mega J. et al. Reduction of Stent Thrombosis in Patients With Acute Coronary Syndromes Treated With Rivaroxaban in ATLAS-ACS2 TIMI 51 // Journal of the American College of Cardiology. – 2013. – 62 (4). – P. 286-290.
5. Storey R.F., Husted S., Harrington R.A. et al. Inhibition of platelet aggregation by AZD6140, a reversible oral $P2Y_{12}$ receptor antagonist, compared with clopidogrel in patients with acute coronary syndromes // J Am Coll Cardiol. – 2007. – 50. – P. 1852-1856.
6. Cannon C.P., Harrington R.A., James S., Ardissino D., Becker R.C., Emanuelsson H., Husted S., Katus H., Keltai M., Khurmi N.S., Kontny F., Lewis B.S., Steg P.G., Storey R.F., Wojdyla D., Wallentin L. PLATelet inhibition and patient Outcomes Investigators. Comparison of ticagrelor with clopidogrel in patients with a planned invasive strategy for acute coronary syndromes (PLATO): a randomised double-blind study // Lancet. – 2010. – 375 (9711). – P. 283-293.
7. Wallentin L., Becker R.C., Budaj A. et al. Ticagrelor versus Clopidogrel in Patients with Acute Coronary Syndromes // N Engl J Med. – 2009. – 361. – P. 1045-1057.
8. James S., Budaj A., Aylward P. et al. Ticagrelor versus clopidogrel in acute coronary syndromes in relation to renal function: results from the Platelet Inhibition and Patient Outcomes (PLATO) trial // Circulation. – 2010. – 122 (11). – P. 1056-1067.
9. Angiolillo D.J., Jakubowski J.A., Ferreiro J.L. et al. Impaired responsiveness to the platelet $P2Y_{12}$ receptor antagonist clopidogrel in patients with type 2 diabetes and coronary artery disease // J Am Coll Cardiol. – 2014. – 64 (10). – P. 1005-1014.
10. Zafar M.U., Mehremic S., Koloffon C.L. et al. Variability of antiplatelet effect with ticagrelor versus clopidogrel in diabetic patients // Journal of the American College of Cardiology. – 2016. – 67 (13_S): 455.

А.Н. Пархоменко, О.И. Иркин, Я.М. Лутай, С.П. Кушнир, А.А. Степура,
ННЦ «Институт кардиологии имени академика Н.Д. Стражеско» НАМН Украины, г. Киев

Случай успешной диагностики и лечения разрыва межжелудочковой перегородки у пациентки с острым инфарктом миокарда

Одним из наиболее серьезных осложнений острого инфаркта миокарда (ОИМ) является кардиогенный шок (КШ). Он развивается у 5-10% пациентов с ОИМ с элевацией сегмента ST на электрокардиограмме (ЭКГ) и считается самой частой причиной внутригоспитальной летальности у этой категории больных [1].

КШ характеризуется неадекватной перфузией органов и тканей в связи с нарушением работы сердца. Гемодинамическими критериями для постановки диагноза являются:

• стойкая (30 и более минут) системная гипотензия – систолическое артериальное давление (АД) <80-90 мм рт. ст.;

• значительное снижение систолической функции сердца – сердечный индекс <1,8 л/мин/м^2 без поддержки и <2-2,2 л/мин/м^2 при условии инотропной поддержки;

• повышение давления наполнения левого желудочка – давление заклинивания легочной артерии >15-18 мм рт. ст.;

• признаки тканевой гипоперфузии – олигурия, холодные конечности, спутанность сознания и др.

Летальность при ИМ, осложненном развитием КШ, в дотромболитическую эру составляла от 80 до 90%. В настоящее время использование современных методов ранней реваскуляризации миокарда и инотропной поддержки позволяет снизить этот показатель до 50% [2].

Уровень летальности у пациентов с КШ определяется рядом демографических (возраст), клинических (признаки периферической гипоперфузии, олигурия, гипоксия и повреждение головного мозга), гемодинамических (фракция выброса левого желудочка, ударный объем сердца) факторов, а также непосредственной причиной развития острой сердечной недостаточности. Причинами КШ могут быть поражение левого или правого желудочков сердца, внутренний или наружный разрыв миокарда, а также поражение клапанного аппарата сердца (рис. 1).

Основной причиной КШ у пациентов с ОИМ является дисфункция левого желудочка, которая, наряду с нарушением насосной функции правого желудочка, встречается у 80% пациентов.

У этой категории больных проведение ранней реваскуляризации миокарда позволяет существенно снизить риск внутри- и постгоспитальной смерти независимо от возраста, пола и других факторов риска [3].

Так, проведение фибринолитической терапии в ранние сроки ОИМ, осложненного развитием КШ, позволяет снизить уровень летальности больных до 67%, а применение фибринолитиков наряду с баллонной контрпульсацией приводит к положительному исходу более чем в половине случаев. Чрескожное коронарное вмешательство (ЧКВ) является методом выбора для лечения таких пациентов. Стентирование коронарных артерий позволяет уменьшить летальность у этой крайне тяжелой категории пациентов до 42-46%, результаты же лечения значительно меньше зависят от использования методов вспомогательного кровообращения (рис. 2).

Проведение реваскуляризационных процедур позволяет также существенно сократить частоту развития механических дефектов и разрывов миокарда, которые могут являться причиной КШ.

Тридцатилетний анализ случаев разрыва миокарда вследствие острого коронарного синдрома с элевацией сегмента ST (1977-2006 гг., 6678 пациентов) был проведен в Испании. За время наблюдения отмечалось значительное увеличение количества реперфузионных процедур (от 0 до 59%; p<0,001), что в динамике привело к уменьшению встречаемости разрыва миокарда с 6,4% в дореперфузионный период до 4,8% в 2001-2006 гг. В то же время реваскуляризация миокарда практически не оказывает влияния на результаты лечения пациентов с КШ, возникшим вследствие этих механических дефектов – наружного подострого разрыва миокарда с формированием псевдоаневризмы, дефекта межжелудочковой перегородки или повреждения клапанного аппарата (как правило, митрального) с развитием регургитации в полость левого предсердия.

Уменьшения летальности у этой категории пациентов удалось добиться только путем более широкого внедрения хирургических вмешательств по устранению механического дефекта, развившегося вследствие некроза миокарда. Коррекция митральной регургитации при отрыве хорд клапанного аппарата путем ушивания хорды или протезирования клапана, ушивание или постановка обтураторов на место дефекта межжелудочковой перегородки значительно увеличили выживаемость больных с разрывами миокарда (рис. 3).

В настоящей статье мы приводим собственное наблюдение за пациенткой с ОИМ, осложнившимся развитием внутреннего разрыва (межжелудочковой перегородки), что клинически проявлялось КШ. Рассматривая данный случай, хотелось бы акцентировать внимание на важности своевременной диагностики внутренних разрывов миокарда, особенностях предоперационного ведения таких больных и необходимости слаженной работы кардиологов и кардиохирургов для оказания адекватной помощи этой крайне тяжелой категории пациентов.

КЛИНИЧЕСКИЙ СЛУЧАЙ

Пациентка М. поступила в стационар районной больницы через 1,5-2 суток после появления возникшей впервые в жизни загрудинной боли в связи с ее усилением, а также нарастающей одышкой. При поступлении отмечены жалобы на постоянные боли за грудиной, выраженную одышку в покое, предобморочное состояние. На ЭКГ регистрируется подъем сегмента ST по всем грудным отведениям.

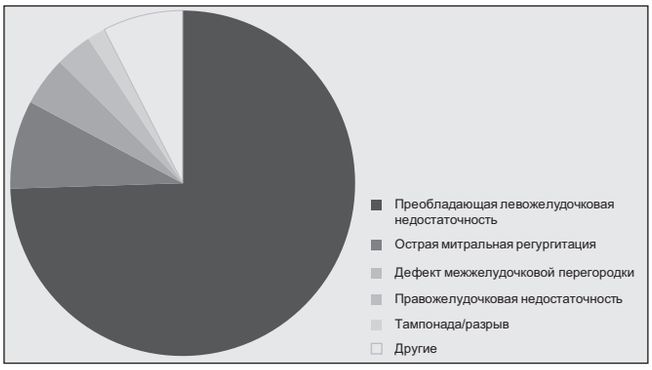

Рис. 1. Причины развития КШ

На следующие сутки наблюдались резкое снижение АД (60/0 мм рт. ст.), удушье; боль в груди нарастала. После купирования болевого синдрома наркотическими анальгетиками предпринято введение допамина. В течение пяти суток при его применении сохранялся уровень АД 100/60 мм рт. ст., при прекращении введения или снижении дозы отмечалось резкое снижение АД, сопровождавшееся клинической симптоматикой. Больная консультирована в отделении реанимации и интенсивной терапии ННЦ «Институт кардиологии имени академика Н.Д. Стражеско» НАМН Украины г. Киева (далее – Институт кардиологии) с коррекцией терапии. С учетом нового опыта совместного применения двух кардиотоников различных механизмов действия, для оптимизации показателей гемодинамики и возможности отмены постоянного введения катехоламинов (допамина) использовалась комбинация допамина и левосимендана. Стабилизация состояния была достигнута сочетанным введением допамина и левосимендана в течение суток с последующей отменой инфузии допамина при сохранявшейся адекватной гемодинамике.

После стабилизации состояния больная переведена в отделение реанимации и интенсивной терапии Института кардиологии для проведения диагностической коронаровентрикулографии и решения вопроса о реваскуляризации.

При поступлении отмечались жалобы на умеренно выраженную одышку, слабость, болевой синдром отсутствовал. На ЭКГ сохранялась графика Q-инфаркта передней локализации с подъемом сегмента ST. При аускультации обнаружен грубый систолический шум в V-точке и на верхушке. Учитывая существующие рекомендации по алгоритму

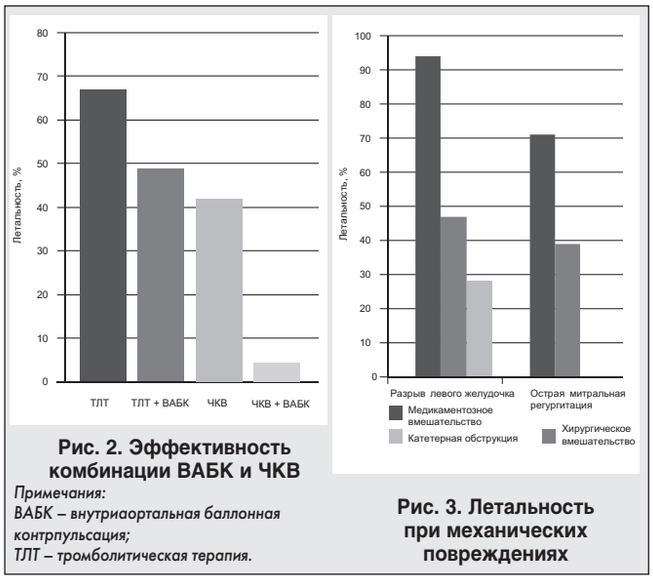

Рис. 2. Эффективность комбинации ВАБК и ЧКВ

Примечания:
ВАБК – внутриаортальная баллонная контрпульсация;
ТЛТ – тромболитическая терапия.

Рис. 3. Летальность при механических повреждениях

диагностических процедур при КШ, осложнившем течение ОИМ, больной немедленно было проведено эхокардиографическое (ЭхоКГ) исследование.

ЭхоКГ выявило обширный дефект межжелудочковой перегородки, сопровождавшийся массивным потоком из левого в правый желудочек сердца с развитием выраженной легочной гипертензии, что и стало причиной развития КШ у больной (рис. 4, 5).

После диагностики внутреннего разрыва миокарда состоялась немедленная консультация с кардиохирургом по поводу оперативного устранения дефекта межжелудочковой перегородки. Было принято решение о проведении оперативного лечения, и больную перевели в кардиохирургическую клинику – Киевский городской центр сердца.

Оперативное вмешательство по устранению дефекта межжелудочковой перегородки проведено успешно. Больная в удовлетворительном состоянии переведена в отделение инфаркта миокарда и восстановительного лечения Института кардиологии. На ЭхоКГ выявлено закрытие места разрыва межжелудочковой перегородки тканью обтуратора, кровоток между левым и правым желудочками сердца минимальный (рис. 6, 7).

В отделении Института кардиологии были проведены реабилитационные мероприятия, и в удовлетворительном состоянии пациентка выписана на амбулаторное лечение.

Если вспомнить статистику госпитального периода больных ОИМ, осложненным КШ по причине разрыва миокарда, то внутригоспитальная летальность при медикаментозной терапии у этой категории пациентов в развитых странах составляет 94%. Таким образом, правильно выбранная тактика медикаментозной коррекции, своевременная диагностика механического осложнения ИМ и оперативное лечение подарили больной новую жизнь.

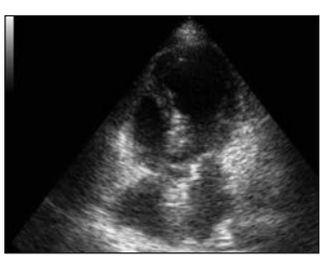

Рис. 4.

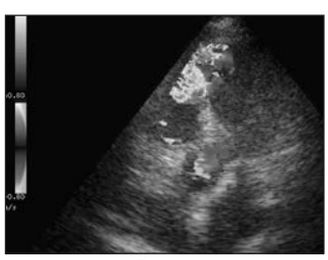

Рис. 5.

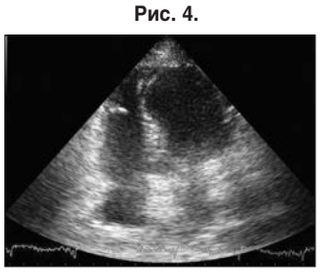

Рис. 6.

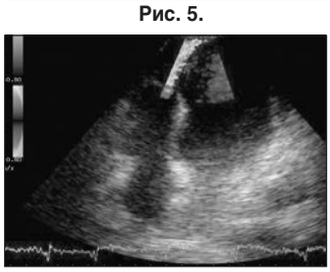

Рис. 7.

ЛИТЕРАТУРА

1. Becker R.C., Gore J.M., Lambrew C., Weaver W.D., Rubison R.M., French W.J., Tiefenbrunn A.J., Bowlby L.J., Rogers W.J. A composite view of cardiac rupture in the United States National Registry of Myocardial Infarction // J Am Coll Cardiol. – 1996. – 27. – P. 1321-1326.
2. Reynolds H.R., Hochman J.S. Cardiogenic shock: current concepts and improving outcomes // Circulation. – 2008. – 117 (5). – P. 686.
3. Sleeper L.A., Jacobs A.K., LeJemtel T.H., Webb J.G., Hochman J.S. A mortality model and severity scoring system for cardiogenic shock complicating acute myocardial infarction // Circulation. – 2000. – 102 (suppl. II). – II'795.

А.Н. Пархоменко, Я.М. Лутай, О.И. Иркин, С.П. Кушнир, А.А. Степура, Д.А. Белый,
ННЦ «Институт кардиологии имени академика Н.Д. Стражеско» НАМН Украины, г. Киев

Синдром «разбитого сердца» – клинический случай

Пациентка П., 70 лет, поступила в отдел реанимации и интенсивной терапии ННЦ «Институт кардиологии имени академика Н.Д. Стражеско» НАМН Украины г. Киева (далее – Институт кардиологии) с жалобами на давящие боли за грудиной, выраженную одышку, слабость. При поступлении артериальное давление (АД) – 135/80 мм рт. ст.; частота сердечных сокращений – 84 уд./мин; сатурация кислорода по данным пульсоксиметрии (без ингаляции кислорода) – 93%. Дополнительные тоны и шумы при аускультации сердца, а также хрипы в легких не выслушивались. В анамнезе – хроническая ишемическая болезнь сердца с сопутствующей артериальной гипертонией (выписка – 2013 г.), резекция желудка по поводу онкозаболевания (2012 г.), частичная резекция щитовидной железы (2006 г.) с последующим приемом гормонозаместительной терапии (последние два года уровень гормонов не контролировался).

Боли появились в течение последних 10-14 дней после стрессовой ситуации, носили прогрессирующий характер. За день до поступления отмечался интенсивный приступ боли в грудной клетке длительностью до 1 ч со снижением АД до 60/40 мм рт. ст. Была вызвана карета скорой медицинской помощи (КСП), боль купирована ненаркотическими анальгетиками. На электрокардиограмме (ЭКГ) отмечался подъем сегмента ST до 0,5 мм в грудных отведениях, что особенно явно при оценке ЭКГ в сравнении с архивными (рис. 1). От госпитализации пациентка отказалась, однако в связи с рецидивированием болевого синдрома на следующее утро обратилась в поликлинику Института кардиологии. При поступлении на ЭКГ отмечались негативные зубцы Т в грудных отведениях (рис. 1). В результатах лабораторных анализов обращало на себя внимание незначительное, но диагностически значимое повышение МВ-фракции креатинфосфокиназы – КФК (26 Ед/л при норме <24 Ед/л) и тропонина Т (0,39 нг/мл при норме <0,1 нг/мл).

Для оценки нарушений сегментарной сократимости была проведена эхокардиография (ЭхоКГ), по данным которой отмечалась баллоноподобная дилатация апикальных отделов левого желудочка (ЛЖ) – дискинезия. При этом выраженные нарушения сократительной способности ЛЖ не соответствовали минимальным изменениям на ЭКГ и незначительному повышению уровней кардиоспецифических ферментов. Обращала на себя внимание также существенная митральная регургитация 2-3+ и, как следствие описанных изменений, выраженная вторичная легочная гипертензия (градиент на трехстворчатом клапане – 55 мм рт. ст.). Данные ЭхоКГ представлены на рисунке 2.

Пациентка П. была госпитализирована с рабочим диагнозом «острый коронарный синдром (ОКС) без стойкой элевации сегмента ST», и в 1-е сутки ее вели по соответствующему алгоритму

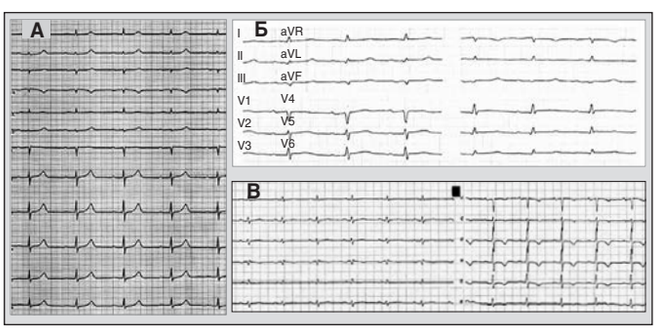

Рис. 1. ЭКГ пациентки П.: А – архивная; Б – за день до поступления (КСП); В – при поступлении в стационар

(протокол Министерства здравоохранения Украины, 2016) [1]. Были назначены двойная антитромбоцитарная терапия, фондапаринукс, статины, а также антиангинальная и гипотензивная терапия (периндоприл, бисопролол, эплеренон, кверцетин, триметазидин в стандартных дозах). Пациентка соответствовала категории высокого риска развития осложнений (повышение уровня тропонина, динамические изменения ЭКГ, 143 балла по шкале GRACE), поэтому ангиография было проведена на следующее утро [1]. Коронаровентрикулография (КВГ) не выявила поражения коронарных артерий, но характерная конфигурация ЛЖ с акинезом и баллоноподобной дилатацией верхушечных сегментов натолкнула на мысль о синдроме такоцубо (СТ) (рис. 3).

СТ – это неотложное состояние, которое по клинической симптоматике имитирует ОКС и часто характеризуется развитием острой сердечной недостаточности (СН) в результате обратимых нарушений сократительной способности сердца. Термин «такоцубо» (от япон. *такоцубо* – ловушка для осьминога) впервые был введен японским ученым H. Sato et al. в 1990 г.: при выполнении коронароангиографии ЛЖ пациентов по форме напоминал «керамический сосуд с круглым основанием и узким горлышком для ловли осьминогов в море» [2].

Причины СТ на сегодняшний день неизвестны. Среди возможных механизмов нарушения сократимости ЛЖ рассматривают множественный коронарный вазоспазм, микроциркуляторную дисфункцию, катехоламиновое оглушение миокарда. Существенную роль в патогенезе заболевания играют избыточное выделение и изменения чувствительности к катехоламинам [3]. Болеют преимущественно женщины в период постменопаузы (80-90%), средний возраст пациентов, по данным различных исследований, составляет 65-68 лет. Согласно клинической модификации Международной классификации болезней 10-го пересмотра (МКБ-10-КМ), для обозначения этого заболевания предлагается использовать следующие термины: «стрессовая кардиомиопатия», «кардиомиопатия такоцубо» или «синдром такоцубо» (код I51.81). Наиболее полно критерии для диагностики СТ отражены в позиционном документе Ассоциации сердечной недостаточности Европейского общества кардиологов (HFA ESC) [4].

Некоторые из рекомендованных критериев могут быть оценены только ретроспективно (обратимость ЭКГ-изменений и нарушений сократимости ЛЖ). Однако уже на данном этапе диагностического поиска характерные нарушения регионарной сократимости в совокупности с отсутствием значимых изменений в коронарных артериях и несоответствующим объему

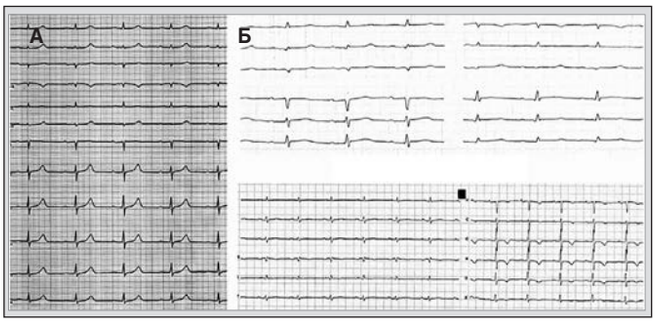

Рис. 2. ЭхоКГ пациентки на 1-е сутки: А – диастола; Б – систола; отмечается баллоноподобная дилатация апикальных отделов ЛЖ

выявленных нарушений незначительным повышением уровня тропонина свидетельствовали в пользу СТ у нашей пациентки.

Большое значение для диагностики СТ и исключения острого инфаркта миокарда (ИМ) и острого миокардита имеет магнитно-резонансная томография (МРТ) сердца [5]. Отличительными признаками СТ при проведении МРТ являются регионарные нарушения сократимости, диффузный или трансмуральный отек миокарда (интенсивный сигнал) в T_2-взвешенном режиме, а также отсутствие или слабая задержка гадолиниевого контраста в фазу позднего контрастирования (LGE) [5]. Кардио-МРТ-исследование рекомендуют всем пациентам с подозрением на СТ в острый период (первые семь суток) заболевания. Результаты кардио-МРТ на 5-е сутки заболевания пациентки П. представлены на рисунке 4. По данным кардио-МРТ, у пациентки П. был подтвержден диагноз СТ, в частности апикальный вариант этого заболевания, который является наиболее распространенным и встречается у 75-80% больных.

Клиническое течение госпитального периода СТ может сопровождаться развитием ряда осложнений. К наиболее частым относят возникновение острой СН, которая наблюдается у 12-45% пациентов. Кардиогенный шок встречается в 6-20% случаев. К частым осложнениям СТ относят также обструкцию выносящего тракта ЛЖ (10-25%), митральную регургитацию (14-25%), аритмические осложнения (фибрилляция предсердий – 5-15%, желудочковые аритмии – 4-9%, брадиаритмии, асистолия – 2-5%) и внутриполостное тромбообразование (2-8%). Описаны редкие случаи (<1%) внутренних и наружного разрывов сердца с гемотампонадой. Вовлечение правого желудочка (ПЖ), по данным кардио-МРТ, наблюдается практически у трети пациентов, однако клинические проявления поражения ПЖ отмечаются значительно реже. Госпитальная летальность при СТ в различных исследованиях колеблется от 1 до 4,5% [6]. Причинами летального исхода часто становятся острая СН, кардиогенный шок и желудочковые аритмии.

HFA ESC были разработаны критерии для оценки риска развития осложнений у пациентов с СТ [4]. Высокий риск

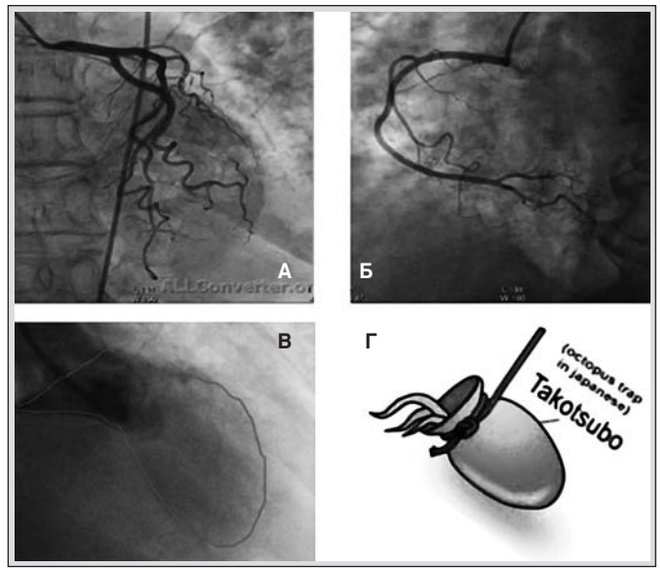

Рис. 3. Данные КВГ: А – левая коронарная артерия; Б – правая коронарная артерия; В – вентрикулография (ЛЖ в систолу); Г – схематическое изображение сосуда для ловли осьминогов – такоцубо

осложнений определяется у больных с наличием хотя бы одного большого или двух малых факторов риска (таблица).

Наиболее тяжелой является категория пациентов с развитием явлений кардиогенного шока. У таких больных не рекомендовано использование симпатомиметиков для стабилизации гемодинамики, что может усугубить дисфункцию ЛЖ в условиях предсуществующей гиперсимпатикотонии. Для стабилизации состояния следует применять методы вспомогательного кровообращения и экстракорпоральной мембранной оксигенации, а при их отсутствии – низкодозовую инфузию левосимендана [7]. У пациентов со значимой обструкцией выносящего тракта ЛЖ рекомендовано использовать β-адреноблокаторы, предпочтительно начинать терапию с внутривенного введения препаратов короткого действия. В качестве альтернативы могут применяться агонисты α_1-рецепторов некатехоламинового ряда (например, фенилэфрин) [4].

СТ ассоциируется с состоянием гиперкоагуляции, что обусловлено вазоконстрикцией, гиперактивацией тромбоцитов и активацией свертывающей системы крови на фоне гиперкатехоламинемии. Большинство лиц с СТ госпитализируются с рабочим диагнозом ОКС, поэтому на начальном этапе получают двойную антитромбоцитарную терапию и антикоагулянт. В то же время после подтверждения диагноза СТ большинство авторов рекомендуют отменять прием блокаторов $P2Y_{12}$-рецепторов. Пациентам с внутриполостным тромбообразованием, фибрилляцией

Таблица. Клинические факторы риска развития осложнений у пациентов с СТ в острый период заболевания [4]

Большие факторы риска	Малые факторы риска
Возраст >75 лет	Возраст 70-75 лет
Систолическое АД <110 мм рт. ст.	QTc ≥500 мс
Отек легких	Патологический зубец Q
Необъяснимая потеря сознания / ЖТ / ФЖ	Стойкая элевация сегмента ST
Фракция выброса ЛЖ 35%	Фракция выброса ЛЖ 35-45%
Обструкция выносящего тракта ЛЖ ≥40 мм рт. ст.	Сопутствующая обструктивная коронарная болезнь сердца
Митральная регургитация	BNP ≥600 пг/мл или proBNP ≥2000 пг/мл
Тромб в верхушке	Поражение ЛЖ и ПЖ
Механические осложнения	Физический стресс как провоцирующий фактор

Примечания: ЖТ – желудочковые тахикардии; ФЖ – фибрилляция желудочков.

Диагностические критерии СТ (HFA ESC)

1. Временные, обратимые нарушения регионарной сократимости ЛЖ или ПЖ, которым часто, но не всегда предшествует стрессовый триггер (эмоциональный или физический).
2. Региональные нарушения обычно[а] выходят за бассейн кровоснабжения одной коронарной артерии и часто проявляются циркулярной дисфункцией вовлеченного сегмента ЛЖ.
3. Отсутствие причинных изменений в коронарных артериях (в том числе острого повреждения бляшки, формирования внутрикоронарного тромба, диссекции коронарной артерии) или других патологических состояний, которые могли бы объяснить преходящую дисфункцию ЛЖ (например, ГКМП, вирусный миокардит и т.д.).
4. Новые преходящие изменения на ЭКГ (элевация сегмента ST, депрессия ST, блокада ЛНПГ, инверсия зубца Т и/или удлинение интервала QTc)[б].
5. Существенное повышение уровня натрийуретических пептидов (BNP или proBNP).
6. Относительно небольшое повышение уровня тропонинов, которое не соотносится с величиной поражения по данным визуализирующих методов[в].
7. Восстановление функции ЛЖ по данным методов визуализации в динамике наблюдения (3-6 мес)[г].

Примечания: ГКМП – гипертрофическая кардиомиопатия; ЛНПГ – блокада левой ножки пучка Гиса. [а]Описаны случаи острой обратимой дисфункции миокарда в бассейне одной коронарной артерии. [б] Блокада ЛНПГ может сохраняться после СТ, хотя в таких случаях необходимо исключить другие кардиомиопатии. Инверсия зубца Т или удлинение интервала QT могут наблюдаться в течение недель/месяцев после восстановления функции ЛЖ. [в] Описаны тропонин-негативные случаи, хотя они встречаются редко. [г] Описаны минимальные повреждения (инфаркты) миокарда в зоне дисфункции ЛЖ.

предсердий показано продолжать антикоагулянтную терапию. В некоторых случаях (выраженные сегментарные нарушения и синдром спонтанного контрастирования в ЛЖ) может использоваться профилактическое назначение антикоагулянтов [4]. Рекомендовано также применять β-адреноблокаторы и ингибиторы ангиотензинпревращающего фермента (иАПФ), особенно у больных с явлениями острой СН.

В нашем случае пациентка П. может быть отнесена к категории высокого риска развития осложнений (один большой фактор – митральная регургитация до 3+ и два малых фактора – возраст и удлинение QTc). После постановки диагноза СТ она продолжила принимать β-блокаторы, иАПФ, а также

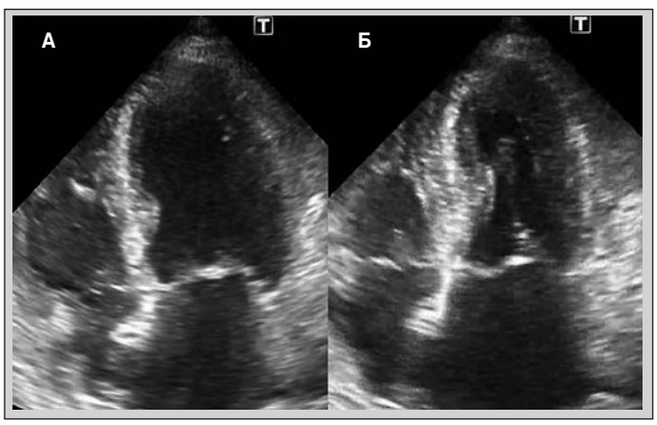

Рис. 5. ЭхоКГ пациентки П. на 10-е сутки: А – диастола; Б – систола; отмечается полное восстановление сократимости в апикальных отделах ЛЖ

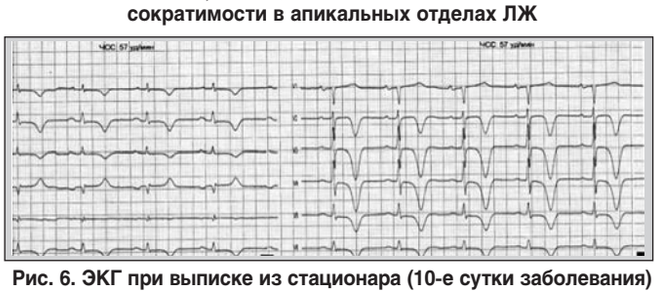

Рис. 6. ЭКГ при выписке из стационара (10-е сутки заболевания)

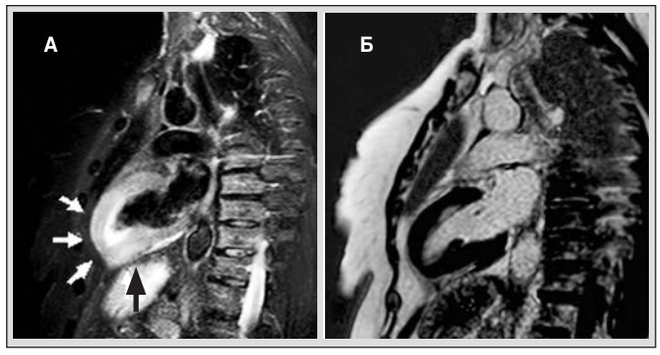

Рис. 4. Результаты МРТ с контрастированием на 5-е сутки заболевания: А – выраженный отек миокарда апикальных отделов ЛЖ в режиме T_2 STIR; Б – отсутствие накопления контраста в миокарде в фазу позднего контрастирования (LGE)

один антитромбоцитарный препарат (клопидогрель – с учетом гастроэнтерологического анамнеза). Антикоагулянтная терапия была отменена на 4-е сутки заболевания после постановки диагноза и расширения двигательного режима. На фоне терапии наблюдалось постепенное снижение уровней тропонина и КФК, а также улучшение регионарной сократимости ЛЖ по данным ЭхоКГ с полной нормализацией на 10-е сутки, что укрепило уверенность в диагнозе (рис. 5).

ЭКГ при выписке из стационара представлена на рисунке 6. Обращает внимание отсутствие четкой локализации изменений на ЭКГ (глубокие отрицательные зубцы Т определяются практически во всех отведениях) и характерное удлинение интервала QTc.

Пациентка П. была успешно выписана из стационара на 10-е сутки заболевания. На момент выписки состояние стабильное, клиническая симптоматика СН отсутствует.

После выписки из стационара все пациенты должны пройти повторное обследование у кардиолога через 3-6 мес с оценкой динамики изменений на ЭКГ, сократительной способности ЛЖ, а также кардио-МРТ, если данную процедуру не проводили в острый период заболевания. Исследования по длительному наблюдению за больными, перенесшими СТ, свидетельствуют, что эта категория имеет склонность к рецидивированию. Частота рецидива составляет 1-2% в год, а в течение пяти лет может достигать от 5 до 22% с развитием второго эпизода СТ от 3 мес до 10 лет после. Оценка прогноза должна быть индивидуальной в зависимости от характера провоцирующего фактора и сопутствующих заболеваний. По данным регистра SWEDE-HEART, смертность в течение трех лет у лиц с СТ была сходной с таковой у больных острым ИМ; позднее такие же результаты были показаны в регистре INTERTAK [8]. Увеличение риска смерти отмечалось преимущественно в течение первых трех лет после установления диагноза и было связано с причинами, не обусловленными заболеваниями сердца, например со злокачественными новообразованиями.

Данные о влиянии различных групп препаратов на частоту рецидивирования СТ и вероятности смерти у этих пациентов также противоречивы. Однако определенные позитивные сведения получены для иАПФ / блокаторов рецепторов ангиотензина [9]. Использование β-блокаторов с этой целью выглядит патогенетически обоснованным, однако не нашло подтверждения на практике. Эти препараты остаются для пациентов с развитием аритмических осложнений. Большое значение в длительном ведении больных после СТ имеет устранение возможных триггеров данного заболевания (консультация психолога, коррекция дисфункции щитовидной железы, лечение причинных заболеваний).

Список литературы находится в редакции.

Конкор® Конкор® Кор

Бісопрололу фумарат

Працює на **результат**

- Надійний контроль АТ[1]
- Зменшення нападів ішемії та ризику коронарних подій у пацієнтів з ІХС[1, 3]
- Конкор Кор для індивідуального підбору дози у пацієнтів з ХСН[2]
- Покращує прогноз у пацієнтів із ХСН[1, 2, 4]

RUS-CIS / КОНКО / 0219/0023

Скорочена інструкція для медичного застосування препаратів Конкор, Конкор Кор
Склад: 1 таблетка містить 2,5 (Конкор Кор), 5 або 10 (Конкор) мг бісопрололу фумарату. Таблетки, вкриті плівковою оболонкою. **Фармакотерапевтична група:** селективні блокатори бета-адренорецепторів. **Показання.** Конкор Кор і Конкор: ХСН із систолічною дисфункцією лівого шлуночка в комбінації з інгібіторами ангіотензинперетворюючого ферменту, діуретиками, при необхідності — серцевими глікозидами. Конкор: АГ, ІХС (стенокардія). **Фармакологічні властивості.** Селективний β1-адреноблокатор. Чинить антиангінальну та гіпотензивну дію. Зменшує потребу міокарда в кисні завдяки зменшенню ЧСС і зменшенню серцевого викиду та зниженню артеріального тиску, збільшує постачання міокарда киснем за рахунок зменшення кінцево-діастолічного тиску і подовження діастоли. **Побічні реакції:** брадикардія, погіршення серцевої недостатності, відчуття холоду або оніміння кінцівок, артеріальна гіпотензія, запаморочення, головний біль, нудота, блювання, діарея, запор, астенія, втомлюваність. Повна інформація знаходиться в інструкціях для медичного застосування препаратів. **Категорія відпуску.** За рецептом. **Р. п. МОЗ України:** №UA/3322/01/01, №UA/3322/01/02, №UA/3322/01/03. **Виробник:** Мерк КГаА, Німеччина/Merck KGaA, Germany. **Найменування та місцезнаходження уповноваженого представника:** ТОВ «Асіно Україна», Україна, 03124, м. Київ, бульвар В. Гавела, 8. ТОВ «Фарма Старт» входить до групи компаній Асіно (Швейцарія). Повна інформація знаходиться в інструкціях для медичного застосування препаратів. Інформація для медичних і фармацевтичних працівників, для розміщення в спеціалізованих виданнях для медичних установ та лікарів, і для розповсюдження на семінарах, конференціях, симпозіумах з медичної тематики.
АГ — артеріальна гіпертензія, ІХС — ішемічна хвороба серця, ХСН — хронічна серцева недостатність.

1. Інструкція для медичного застосування препарату Конкор. 2. Інструкція для медичного застосування препарату Конкор Кор. 3. TIBBS, Von Armin et al., JACC Vol. 25, No. 1 231 January 1995:231–8. 4. The Cardiac Insufficiency Bisoprolol Study II (CIBIS-II): a randomized trial. — Lancet 1999; 353; 9–13.

ТОВ «Асіно Україна» | бульвар В. Гавела, 8 | Київ | 03124 | Україна
Компанія Acino Group, Швейцарія | www.acino.ua

MERCK

acino
Швейцарські стандарти якості

А.Н. Пархоменко, О.И. Иркин, Я.М. Лутай, С.П. Кушнир,
ННЦ «Институт кардиологии имени академика Н.Д. Стражеско» НАМН Украины, г. Киев

Оптимизация гипотензивной терапии осложненного гипертензивного криза

Гипертензивные кризы (ГК) занимают одно из первых мест в практике неотложной терапии. Среди всех обращений за неотложной терапевтической помощью 27,4% приходится на ГК. При этом в случае отсутствия лечения ГК смертность достигает 84% в течение первого года, тогда как выживаемость на протяжении пяти лет после ГК при условии адекватного лечения составляет около 74%. В руководствах большинства стран и кардиологических обществ представлена классификация ГК, разработанная Н.А. Ратнер (1958), согласно которой выделяют осложненный и неосложненный варианты течения криза.

Наиболее широкие и обоснованные рекомендации созданы именно для осложненных кризов. Это вызвано значительной угрозой для здоровья и жизни пациента при развитии осложненного ГК – криза с поражением органов-мишеней.

С учетом поражения органа-мишени при возникновении осложненного ГК разработана следующая классификация. Выделяют ГК с развитием острой энцефалопатии, острым нарушением мозгового кровообращения (как геморрагическим, так и ишемическим), острым коронарным синдромом, острой левожелудочковой недостаточностью, расслоением аневризмы аорты, острой почечной недостаточностью, острым аритмическим синдромом, эклампсией, отеком зрительного нерва с геморрагиями.

Лечение осложненного ГК в зависимости от поражения органов-мишеней отличается скоростью снижения артериального давления (АД) и уровнем оптимального уменьшения этого показателя, а также применением различных групп гипотензивных препаратов. При ГК с ишемическим поражением головного мозга снижение АД начинают при значениях, превышающих 220/120 мм рт. ст., тогда как при ГК с расслоением аорты исходный уровень АД не учитывается, однако необходимо достигать контроля уровня систолического АД ≤110 мм рт. ст. Отличия существуют также и в скорости снижения АД при различных видах осложненного ГК. Если средняя скорость снижения АД составляет 20-25% в течение 12 ч, то при ишемическом поражении головного мозга – 10-15% за 23 ч. При развитии ГК с отеком легких или расслоением аорты скорость снижения АД не ограничена до достижения клинического эффекта и является максимально высокой.

При ГК с поражением жизненно важных органов используются разные группы препаратов для коррекции АД. Наиболее эффективными при поражении головного мозга являются антагонисты кальция, тогда как при развитии острого коронарного синдрома предпочтение отдается нитратам и β-адреноблокаторам. Снижение АД при ГК, сопровождающемся расслоением аорты, осуществляется с помощью β- и α-адреноблокаторов, при беременности, преэклампсии и эклампсии – гидралазином и урапидилом. Для лечения ГК при развитии острой левожелудочковой недостаточности чаще всего применяют нитропрепараты (нитроглицерин) и ингибиторы ангиотензинпревращающего фермента (эналаприлат).

В последнее время получены данные о высокой эффективности использования при указанной патологии α-адреноблокатора урапидила. Специфика действия этого препарата заключается в отсутствии побочных эффектов, присущих классу α-адреноблокаторов, таких как тахикардия и аритмия, которые ограничивают применение данных лекарственных средств при ГК на фоне патологии сердца.

Частота использования урапидила при ГК с поражением различных органов неуклонно растет. Кроме того, эффективно его применение при ГК с нарушением мозгового кровообращения, острым коронарным синдромом, в случае проведения гипотонии в момент оперативного вмешательства.

В данной работе представлен клинический случай использования урапидила у пациента с ГК, осложненным отеком легких, при неэффективности стандартного лечения, включая введение высоких доз нитроглицерина.

КЛИНИЧЕСКИЙ СЛУЧАЙ

Пациент Б. на протяжении семи лет страдает ишемической болезнью сердца. В 2003 г. перенес инфаркт миокарда задней стенки левого желудочка (ЛЖ) без реваскуляризации, после чего находился на амбулаторном лечении по месту жительства. В 2005 г. перенес повторный инфаркт миокарда задней стенки. В связи с высоким функциональным классом стенокардии напряжения, 01.06.2010 г. больному были проведены операция аортокоронарного шунтирования (два шунта), пластика митрального и трикуспидального клапанов. С 2010 г. у пациента прогрессирует артериальная гипертензия.

Лечение до госпитализации. Аценокумарол – 2 мг/сут, спиронолактон – 25 мг/сут, торасемид – 10 мг/сут, дигоксин – 0,25 мг/сут, карведилол – 12,5 мг/сут, изосорбида динитрат – 20 мг/сут.

С 22.09.2010 г. у больного отмечается ухудшение состояния, связанное с декомпенсацией сердечной недостаточности на фоне прогрессирования артериальной гипертензии и ишемической болезни сердца.

27.09.2010 г. в 11:58 пациент доставлен бригадой скорой помощи в отделение реанимации и интенсивной терапии ННЦ «Институт кардиологии имени академика Н.Д. Стражеско» НАМН Украины (г. Киев). Жалобы на выраженную одышку в покое, усиливающуюся при малейшей физической активности, увеличение частоты дыхания, появление ортопноэ, слабость. При осмотре выявлены бледность кожных покровов, участие дополнительной мускулатуры в акте дыхания. Частота сердечных сокращений (ЧСС) – 120 уд./мин, тоны сердечной деятельности аритмичны, приглушены, акцент II тона на аортальном клапане, легочной артерии, систолический шум на митральном клапане. АД – 160/115 мм рт. ст.

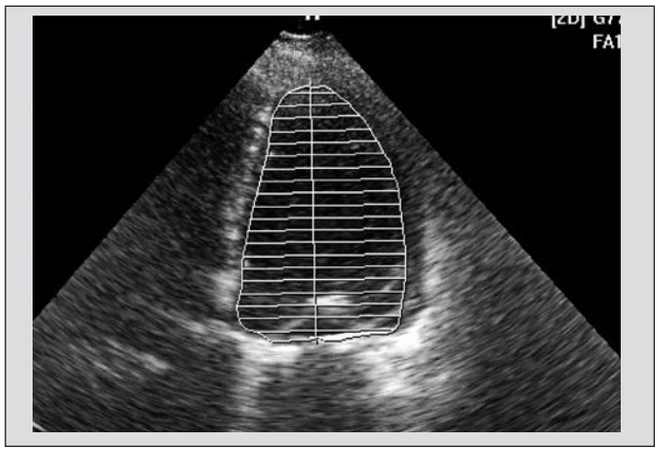

Рис. 1

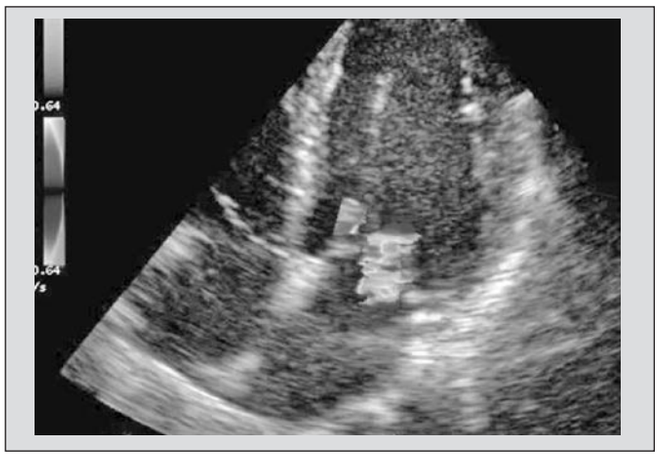

Рис. 2

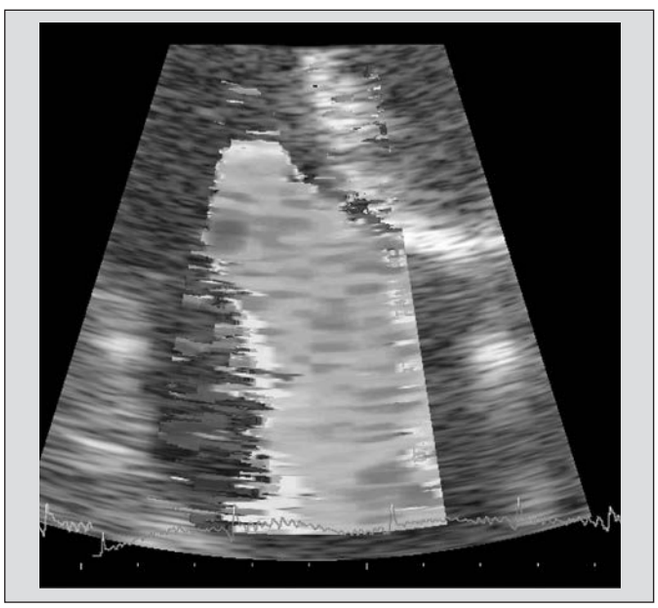

Рис. 3

В легких – жесткое дыхание, влажные хрипы выше угла лопаток с обеих сторон (острая левожелудочковая недостаточность, Killip III), частота дыхания – 28 в минуту, PO_2 при поступлении – 82%.

Электрокардиография при поступлении. Синусовая тахикардия с частотой 120 уд./мин с частой суправентрикулярной экстрасистолией, признаками перегрузки левого предсердия и ЛЖ.

Эхокардиография при поступлении (рис. 1-3). Показатели полости ЛЖ (конечный диастолический объем – 245 мл, конечный систолический объем – 192 мл, конечный диастолический размер – 7,3 см, конечный систолический размер – 7,03 см). Функция ЛЖ (фракция выброса – 21%). Межжелудочковая перегородка – 1,09 см, задняя стенка ЛЖ – 0,78 см.

Размеры: аорта – 3,67 см, левое предсердие – 5,0 см, правое предсердие – 4,9 см, правый желудочек – 5,1 см.

Митральный клапан – обратный ток ++++; трикуспидальный клапан – обратный ток +++; пик градиент давления – 58 мм рт. ст.; клапан легочной артерии (время ускорения) – 60 мс. Сократительная способность тотально снижена.

Лабораторные анализы при поступлении. Калий – 4,35 ммоль/л, натрий – 129 ммоль/л, креатинин – 10^9 мкмоль/л, умеренное снижение клиренса креатинина до 85 мл/мин, выраженное увеличение АЛТ – 247 Ед/л и АСТ – 231 Ед/л, КФК – 140 Ед/л, незначительное повышение маркера поражения миокарда МВ -КФК – 29 Ед/л, гипергликемия – 8,4 ммоль/л, лейкоцитоз – до $11{,}7\times10^9$/л. Нормальные показатели уровня гемоглобина – 114 г/л, эритроцитов – $4{,}38\times10^{12}$/л, тромбоцитов – 218×10^9/л, СОЭ – 10 ммоль/л.

В начале лечения было выполнено внутривенное введение нитроглицерина по указанной схеме при назначении стандартных схем использования диуретических препаратов и учитывая SpO_2 82% без кислорода, инсуфляция маской кислорода без повышения SpO_2 и даже с его снижением на фоне применения нитроглицерина до уровня 78% при частоте дыхания 28-32 в минуту. Наблюдалась тенденция к повышению АД – это обусловливало необходимость увеличения дозы вводимого нитроглицерина, что продолжалось с 20 до 200 мкг/мин, и уровень систолического и диастолического АД остался прежним. Отсутствовали изменения показателя ЧСС и снабжения кислородом крови (SpO_2). В случае неэффективности введения нитроглицерина было принято решение о начале инфузии урапидила. Начальная скорость введения – 1 мг/мин.

Последующее увеличение скорости проводилось в течение 5 мин в зависимости от эффекта препарата. После начала снижения АД скорость введения была уменьшена, и при достижении целевых значений АД уменьшение скорости введения переведено до поддерживающей дозировки. При анализе ЧСС установлено, что начальное применение нитроглицерина, не обеспечившее стабилизации гемодинамики, приводило к повышению ЧСС, что неблагоприятно сказывалось на клинической картине. Только после начала введения урапидила наблюдалась стабилизация показателей не только АД, но и ЧСС.

При снижении АД и стабилизации работы сердца достигнута положительная клиническая картина, проявившаяся в уменьшении одышечного синдрома, количества влажных хрипов и частоты дыхания. Положительная клиническая картина подтверждалась результатами кислородного обеспечения. Уровень SpO_2 начал повышаться с показателя 78% при масочной инсуфляции кислорода и достиг уровня адекватного насыщения кислородом периферической крови – до 90% в фазе быстрого введения и 97% при стабилизированной гемодинамике.

Приведенный случай представляет интерес в аспекте применения урапидила при ГК, которые могут проявляться острой левожелудочковой недостаточностью. Использование урапидила может дополнять эффект других антигипертензивных средств, в том числе для лечения острой сердечной недостаточности, развившейся при ГК.

Артеріальна гіпертензія

Уніфікований клінічний протокол первинної та вторинної медичної допомоги (Наказ МОЗ України від 24.05.2012 № 384)

РОЗДІЛ А.3.4 (СКОРОЧЕНО)

Гіпертензивний криз (ГК) – це раптове значне підвищення артеріального тиску (АТ) від базового рівня – нормального або підвищеного, яке майже завжди супроводжується появою чи посиленням розладів з боку органів-мішеней або вегетативної нервової системи. ГК, як ускладнені, так і неускладнені, потребують надання невідкладної медичної допомоги для обмеження ураження органів-мішеней або запобігання таким ураженням.

Розділ А.3.4.1. Алгоритм дії лікаря загальної практики під час надання медичної допомоги пацієнтові з неускладненим ГК

1. Основне завдання – запобігти розвитку ускладнень.
2. Забезпечити моніторинг АТ.
3. Заспокоїти хворого й пояснити тактику лікування (за необхідності призначити седативні препарати).
4. Провести оцінку клінічного стану, зокрема ризику виникнення ускладнень, які загрожують життю, визначити причину підвищення АТ (уточнити, коли востаннє пацієнт приймав планові антигіпертензивні препарати).
5. Надати антигіпертензивні засоби (сублінгвально/перорально).

Лікар обирає препарат (або комбінацію), орієнтуючись на стан хворого (вік, рівень АТ, частота серцевих скорочень [ЧСС], наявність вегетативних розладів та супутню патологію), свій досвід і досвід пацієнта щодо використання антигіпертензивних засобів. Зниження АТ при неускладненому ГК проводиться впродовж годин/доби. Потрібно досягти відносно безпечного рівня АТ. Асоціація кардіологів України рекомендує знижувати АТ до 160/100 мм рт. ст., швидкість зниження середнього АТ має становити не більш ніж 25% упродовж першої години. Для того щоб уникнути надмірного падіння АТ, рекомендовано починати лікування з низьких доз антигіпертензивних препаратів, у разі потреби повторити їхній прийом через 1-2 год. Особливо обережно потрібно підходити до зниження АТ у пацієнтів з ознаками виразного атеросклерозу, зокрема осіб старечого віку. У цієї категорії хворих призначення блокатора кальцієвих каналів короткої дії ніфедипіну може призвести до розвитку нападу стенокардії внаслідок швидкої та виразної гіпотензивної дії препарату й синдрому обкрадання. У разі необхідності отримання ніфедипіну доцільно призначати третину від стандартної дози у комбінації з пропранололом (за відсутності протипоказань).

Важливо узгодити з пацієнтом дозу та час наступного прийому планових антигіпертензивних препаратів, щоб запобігти підвищенню АТ. У разі необхідності провести корекцію планової терапії.

За потреби виконати необхідні інструментальні/лабораторні дослідження – електрокардіографію, офтальмоскопію очного дна тощо – для виявлення потенційно небезпечного ураження органів-мішеней і можливої причини кризового перебігу артеріальної гіпертензії.

У разі неможливості забезпечення моніторингу АТ і клінічних симптомів пацієнт із ГК підлягає госпіталізації.

Найчастіші помилки під час надання медичної допомоги пацієнтові з ГК: пізня діагностика, неналежна оцінка симптомів, невчасне – занадто пізнє – призначення терапії, що не дало змоги уникнути ураження органів-мішеней, неправильний вибір препарату, неналежний моніторинг АТ та інших клінічних симптомів, занадто швидке зниження АТ, що призвело до порушення перфузії внутрішніх органів.

Розділ А.3.4.3. Диференційований підхід до терапії хворих з ускладненими ГК

Рекомендації розроблені робочими групами з невідкладної кардіології та артеріальної гіпертензії Асоціації кардіологів України у співпраці з Науково-практичним товариством неврологів, психіатрів і наркологів України (Артериальная гипертензия, 2011; № 3: С. 64-95).

Гіпертензивний криз		
	Неускладнений	**Ускладнений**
Оцінка стану	Відсутні ознаки гострого чи прогресуючого порушення уражених органів-мішеней. Можливі клінічні симптоми: головний біль, кардіалгія, кстрасистолія, розлади вегетативної нервової системи (тривожність, тремтіння, часте сечовиділення)	Ознаки гострого чи прогресуючого порушення уражених органів-мішеней: інфаркт міокарда, інсульт, гостра недостатність лівого шлуночка, гостра розшаровуюча аневризма, нестабільна стенокардія, аритмії (пароксизмальна тахікардія, фібриляція передсердь), транзиторна ішемічна атака, еклампсія, гостра гіпертензивна енцефалопатія, кровотеча (зокрема післяопераційна, носова)
Лікування	Амбулаторне лікування. Зниження АТ упродовж кількох годин, орієнтовно на 25% упродовж першої години або до 160/100 мм рт. ст. Перевагу віддавати препаратам для перорального прийому	Термінова госпіталізація до відділення інтенсивної терапії. Зниження АТ упродовж години. Внутрішньовенне введення препаратів

Препарати для лікування неускладнених кризів			
Препарат	**Доза та спосіб уведення**	**Початок дії**	**Побічні ефекти**
Каптоприл	25 мг під язик або перорально, за необхідності повторити через 90-120 хв до 100 мг каптоприлу	Початок дії – 15-30 хв, максимум – 30-90 хв, тривалість – 4-6 год	Гіпотензія у пацієнтів із ренінзалежною гіпертензією
Ніфедипін (таблетки/краплі) (+ пропранолол 20 мг для запобігання рефлекторній тахікардії)	5-10 мг під язик / 5 крапель	Початок дії – 15-30 хв, тривалість – до 6 год	Головний біль, тахікардія, почервоніння обличчя
Клонідин	0,075-0,3 мг *per os*	30-60 хв	Сухість у роті, сонливість Протипоказаний при атріовентрикулярній блокаді
Пропранолол	20-40 мг сублінгвально	Початок дії – 15-30 хв, тривалість – до 6 год	Брадикардія, бронхообструкція
Фуросемід	40 мг *per os*	30-60 хв	Ортостатична гіпотензія, слабкість
Торасемід	10-20 мг *per os*	30-60 хв	Ортостатична гіпотензія, слабкість
Бендазолу гідрохлорид 1%	3-5 мл внутрішньовенно 4-8 мл внутрішньом'язово	10-30 хв	Більш ефективний у комбінації з іншими антигіпертензивними засобами

Орган-мішень	Початок терапії	Мета терапії	Препарати вибору	Не рекомендовані препарати
Гіпертензивна енцефалопатія	Вихідний рівень	Зниження серАТ на 25% протягом 8 год	Лабеталол, нікардипін, есмолол	Нітропрусид, гідралазин
Гострий ішемічний інсульт	Проведення ТЛТ САТ >185 або ДАТ >110 мм рт. ст.	Зниження та підтримання САТ <180 та ДАТ <105 мм рт. ст. протягом 24 год	Лабеталол, нікардипін, урапідил, нітропаста	Нітропрусид
	Без ТЛТ САТ >220 або ДАТ >120 мм рт. ст.	Зниження серАТ на 10-15% за 2-3 год, на 15-25% протягом 24 год	Лабеталол, нікардипін, урапідил, нітропаста	Нітропрусид
Геморагічний інсульт	САТ >180 або серАТ >130 мм рт. ст.	Нормальний ВЧТ – САТ <160 та серАТ <110 мм рт. ст. протягом 24 год Підвищений ВЧТ – САТ <180, серАТ <130 та перфузійний тиск ГМ >60-80 Зниження САТ до 140 мм рт. ст. вважається безпечним	Лабеталол, урапідил, нікардипін, есмолол	Нітропрусид, гідралазин
Субарахноїдальна кровотеча	САТ >160 мм рт. ст.	До операції – зниження та підтримання САТ <140 мм рт. ст., після операції – підтримання рівня САТ <200 мм рт. ст.	Лабеталол, урапідил, нікардипін, есмолол Німодипін усім хворим (для запобігання мозковому вазоспазму)	Нітропрусид, гідралазин
Гострий коронарний синдром	САТ >160 або ДАТ >100 мм рт. ст.	Зниження серАТ на 20-30%	Бета-блокатори, нітрогліцерин	Нітропрусид, еналаприлат
Гостра лівошлуночкова недостатність	Вихідний рівень	Зниження серАТ на 20-30%	Основні – нітрогліцерин/ нітропрусид + петльовий діуретик Альтернативні – еналаприлат, урапідил	Есмолол, метопролол, лабеталол
Розшарування аорти	САТ >120 мм рт. ст.	САТ від 100 до 120 мм рт. ст., серАТ <80 мм рт. ст. (бажано зменшення ЧСС <60 уд./хв)	Есмолол/лабетолол/ метопролол (перший ряд) або дилтіазем/ верапаміл (при протипоказаннях до бета-блокаторів) + нітропрусид, нікардипін, еналаприлат, урапідил (другий ряд – у разі недостатнього ефекту бета-блокаторів)	Призначення вазодилататорів до застосування бета-блокаторів
Інтра- та постопераційна гіпертензія	САТ або серАТ >20% від вихідного до операції	Зниження ДАТ на 10-15% або до 110 мм рт. ст. за 30-60 хв Загалом зниження серАТ не більш ніж на 25% Зниження АТ проводити на тлі помірної інфузійної терапії	Урапідил, лабетолол, есмолол	–
	Кардіохірургія – АТ >140/90 мм рт. ст. або серАТ >105 мм рт. ст.	Підтримання САТ <140 та ДАТ <90 мм рт. ст.	Урапідил, нітрогліцерин, лабетолол, есмолол, нітропрусид натрію	Не рекомендоване застосування бета-блокаторів при супутній серцевій недостатності
Еклампсія/ прееклампсія	САТ >160 або ДАТ >105 мм рт. ст.	САТ від 140 до 160 та ДАТ від 90 до 105 мм рт. ст.	Сульфат магнію + гідралазин, лабетолол	Інгібітори АПФ, нітропрусид
Гіперсимпатикотонія (феохромоцитома / інтоксикація кокаїном, амфетамінами тощо / синдром відміни клонідину)	Вихідний рівень	Зниження серАТ на 20-30%	Альфа-адреноблокатор (урапідил) Альтернативні: нітрогліцерин/ нітропрусид, верапаміл	Бета-адреноблокатори без попереднього призначення альфа-блокаторів

Примітки: ТЛТ – тромболітична терапія; ВЧТ – внутрішньочерепний тиск; ГМ – головний мозок.

А.Н. Пархоменко, Я.М. Лутай, О.И. Иркин, С.П. Кушнир,
ННЦ «Институт кардиологии имени академика Н.Д. Стражеско» НАМН Украины», г. Киев

Подходы к антитромботической терапии у пациентов с острым коронарным синдромом без элевации сегмента ST: случай из практики

Острый коронарный синдром (ОКС) – это совокупность симптомов, которые позволяют заподозрить развитие острого инфаркта миокарда (ОИМ). Настоящая классификация ОКС основана на простом клиническом признаке – наличии элевации сегмента ST на электрокардиограмме (ЭКГ), однако позволяет разделить всех пациентов на две большие группы, характеризующиеся особенностями развития, клинического течения заболевания, кратковременного и длительного прогноза [14, 16, 24]. В основе ОКС с элевацией сегмента ST лежит полное закрытие коронарной артерии тромбом, которое, как правило, приводит к развитию ОИМ с зубцом Q.

Лечение этой категории пациентов в первую очередь состоит в скорейшей реваскуляризации миокарда (открытие инфарктобусловливающей коронарной артерии) механически (ангиопластика) или путем введения медикаментов (фибринолитическая терапия). Затем проводятся профилактика и лечение осложнений ОИМ. Лица без стойкой элевации сегмента ST на ЭКГ представляют собой более разнородную категорию больных: от нестабильной стенокардии до ИМ с зубцом Q. В основе ОКС без элевации сегмента ST также зачастую лежит повреждение атеросклеротической бляшки с последующим тромбообразованием и частичным закрытием просвета коронарной артерии. В то же время чаще, чем у пациентов с элевацией ST, в патогенезе заболевания имеют значение спазм коронарных артерий, микроваскулярные нарушения коронарного кровотока, а также вторичное повреждение миокарда в результате несоответствия между потребностью миокарда в кислороде и возможностью его обеспечения (анемия, тахиаритмии, стрессовая ситуация на фоне значимого коронарного атеросклероза и т.п.). Нередко с диагнозом ОКС без элевации сегмента ST госпитализируют лиц с высоким функциональным классом (ФК) стабильной стенокардии, а также пациентов с болью в грудной клетке для проведения дифференциальной диагностики. Поэтому неудивительно, что согласно статистике больные без элевации сегмента ST составляют примерно две трети от общего количества госпитализированных по поводу ОКС. Подходы к ведению этой категории пациентов основываются на определении степени риска развития осложнений. В настоящее время выделяют четыре категории риска: очень высокий, высокий, промежуточный и низкий [16, 24]. Категория риска определяет необходимость и сроки проведения ангиографии, а также подходы к антитромботической и антиангинальной терапии. Рассмотрим принципы ведения лиц с ОКС без элевации ST на клиническом примере.

Пациент, 74 года, поступил из поликлиники с жалобами на боли за грудиной, умеренную одышку, слабость. При поступлении артериальное давление – 134/80 мм рт. ст.; частота сердечных сокращений (ЧСС) – 71 уд./мин; сатурация кислорода по данным пульсоксиметрии (без ингаляции кислорода) – 96%. Дополнительные тоны и шумы при аускультации сердца не выслушивались. В легких жесткое дыхание, влажные хрипы в нижних отделах, которые перемещаются при изменении положения тела (острая левожелудочковая недостаточность – ОЛЖН, Killip II). В анамнезе – хроническая ишемическая болезнь сердца (ИБС) с сопутствующей артериальной гипертензией. Десять лет назад пациент перенес острый с зубцом Q ИМ в области задней стенки левого желудочка (ЛЖ), в последнее время – стенокардия напряжения на уровне II-III ФК. Два года назад перенес острое нарушение мозгового кровообращения по ишемическому типу (без клинически значимой остаточной неврологической симптоматики). Явное прогрессирование ангинозных болей отмечает в течение последних суток после интенсивной физической нагрузки. Боли носят волнообразный характер и появляются при минимальной нагрузке, два приступа боли в покое длительностью более 30-40 мин. Приступ боли ангинозного характера развился во время транспортировки пациента из поликлиники. На ЭКГ при поступлении на фоне болевого синдрома (рис. 1) отмечаются депрессия сегмента ST в отведениях I, II, aVL, V_2-V_6 с максимумом до 5-6 мм, минимальный подъем ST до 1 мм в aVR, признаки перенесенного ранее Q-ИМ в области задней стенки ЛЖ.

Пациент был госпитализирован с диагнозом ОКС без стойкой элевации сегмента ST. Болевой синдром был купирован после сублингвального приема нитроглицерина. Больной помещен под мониторное наблюдение, после катетеризации периферической вены налажена внутривенная инфузия нитратов. Уже на догоспитальном этапе (поликлиника) пациент получил нагрузочную дозу клопидогреля 300 мг и ацетилсалициловой кислоты (АСК) 150 мг. Дополнительно при поступлении получил 80 мг аторвастатина, введены 2,5 мг фондапаринукса подкожно и 20 мг пантопразола с целью профилактики желудочно-кишечного кровотечения на фоне проводимой антитромботической терапии (АТТ). Для оценки выраженности

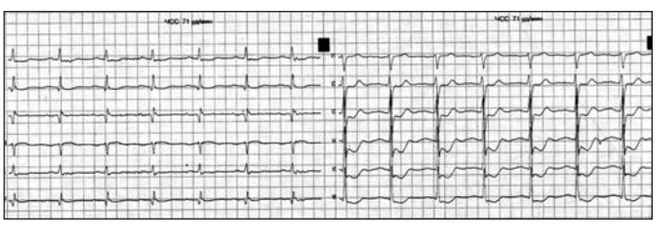

Рис. 1. ЭКГ пациента при поступлении (на фоне болевого синдрома): ритм синусовый, правильный, ЧСС – 71 уд./мин, патологические зубцы QIII, aVF (перенесенный ранее ИМ), депрессия сегмента ST до 1-2 мм в I, II, aVL и до 5-6 мм в V_2-V_6

нарушений сегментарной сократимости, систолической и диастолической функции ЛЖ, а также поиска возможных других причин развития ОЛЖН (Killip II) пациенту проведена трансторакальная эхокардиография (ЭхоКГ). По данным исследования выявлены дилатация полостей сердца, выраженные нарушения систолической функции ЛЖ (фракция выброса [ФВ] – 34%) за счет нарушений сегментарной сократимости в области боковой, задней и апикальных отделов передней стенки ЛЖ. Диастолическая функция соответствовала рестриктивному типу нарушений, гемодинамически значимых клапанных проблем не обнаружено (рис. 2).

К этому времени были готовы результаты лабораторных анализов крови, взятых при поступлении. Выявлено повышение уровня кардиоспецифических ферментов (креатинфосфокиназы [КФК], МВ-фракции КФК, тропонина Т), глюкозы до 13,6 ммоль/л (ранее сахарный диабет [СД] не диагностировался), умеренный лейкоцитоз и снижение расчетной скорости клубочковой фильтрации до 45 мл/мин/1,73 м^2 (таблица).

На основании клинической картины заболевания и данных проведенных исследований пациент был отнесен к категории высокого риска развития осложнений (повышение уровня тропонина, динамические изменения ЭКГ, 194 балла по шкале GRACE) [16, 24]. Стабильное состояние центральной гемодинамики, отсутствие жизнеопасных нарушений сердечного ритма, явной клинической симптоматики острой сердечной недостаточности (СН) и рецидивирования болей ангинозного характера на фоне проводимой терапии (признаки очень высокого риска) позволило запланировать проведение ангиографии на следующее утро (в пределах 24 ч) [16, 24]. В связи с этим был поставлен вопрос об оптимальном медикаментозном ведении такого пациента перед, во время и после выполнения реваскуляризации.

В соответствии с рекомендациями Европейского общества кардиологов, Американской ассоциации сердца, а также на основании Унифицированного клинического протокола Министерства здравоохранения Украины пациенты с ОКС без элевации сегмента ST из группы промежуточного и высокого риска должны получать двойную АТТ (ДАТТ), причем в дополнение к АСК предпочтительнее использовать тикагрелор [14, 16, 24]. Клопидогрель рекомендовано назначать только в случае невозможности использования тикагрелора.

Тикагрелор – это синтетический препарат, ставший родоначальником новой группы антитромбоцитарных препаратов триазолопиримидинов. Механизм его действия заключается в блокировании $P2Y_{12}$-рецепторов тромбоцитов, что приводит

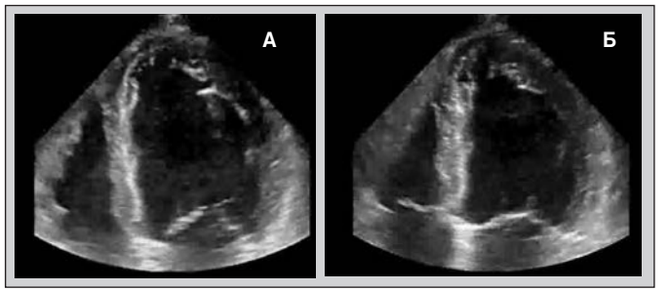

Рис. 2. Данные ЭхоКГ при поступлении: апикальная четырехкамерная позиция (А – диастола; Б – систола), конечно-диастолический объем – 216 мл, ФВ – 34,4%, умеренная митральная регургитация, умеренная вторичная легочная гипертензия; от гипо- до акинеза боковой, передней и базальных отделов задней стенки ЛЖ

к ингибированию воздействия на них аденозиндифосфата и снижает связывание фибриногена с гликопротеиновыми рецепторами IIb/IIIa, следствием чего является торможение I и II фаз агрегации тромбоцитов [6, 22]. В отличие от препаратов группы тиенопиридинов (клопидогреля, тиклопидина, прасугреля), тикагрелор – не пролекарство, а метаболически активный препарат. Существенным также является тот факт, что блокада тромбоцитарных рецепторов на фоне применения тикагрелора имеет обратимый характер, что обусловливает постепенное и полное восстановление функции $P2Y_{12}$-рецепторов тромбоцитов после отмены медикамента. Благодаря этим свойствам тикагрелор начинает действовать быстрее, чем клопидогрель, после приема нагрузочной дозы, а при отмене препарата наблюдается более быстрое восстановление функции тромбоцитов [6]. Клиническая эффективность лекарственного средства у лиц с ОКС изучалась в исследовании PLATO, в которое было включено более 18,5 тыс. пациентов [22]. Применение тикагрелора (по сравнению с клопидогрелем) в комбинации с АСК в течение года после ОКС позволяло достоверно снизить вероятность развития комбинации смерть от сердечно-сосудистых причин / ИМ / инсульт (первичная конечная точка) на 16% (95% доверительный интервал [ДИ] 0,77-0,92; p<0,001). Прием тикагрелора также приводил к существенному уменьшению вероятности возникновения нефатального ИМ (относительный риск [ОР] 0,84; 95% ДИ 0,75-0,95; p=0,005), смерти от сердечно-сосудистых (ОР 0,79; 95% ДИ 0,69-0,91; p=0,001) и всех причин (ОР 0,78; 95% ДИ 0,69-0,89; p<0,001) без значимого увеличения общего количества больших кровотечений (ОР 1,04; 95% ДИ 0,95-1,13; p=0,43). В то же время в исследовании было показано,

Таблица. Лабораторные данные при поступлении

Биохимический анализ крови				Общий анализ крови			
показатель	результат	норма		показатель	результат	норма	
K^+	4,6	3,6-5,4	ммоль/л	Лейкоциты	11,1	4,3-10,8	10^9/л
Na^+	142	130-150	ммоль/л	Эритроциты	4,7	3,6-5,2	10^{12}/л
Общий холестерин	7,3	3,6-5,2	ммоль/л	Гемоглобин	139	120-170	г/л
Креатинин	134	62-133	ммоль/л	Гематокрит	39,1	37-47	%
АЛТ	36	5-40	U/l	Тромбоциты	223	200-300	10^9/л
Тропонин Т	1,2	<0,1	нг/мл	СОЭ	8	2-15	мм/ч
КФК	369	25-200	U/l	**Коагулограмма**			
МВ-КФК	52	<24	U/l	Тромбиновое время	90	86-117	%
Глюкоза	13,6	3,85-6,05	ммоль/л	Фибриноген	350	190-370	мг%

Примечания: АЛТ – аланинаминотрасфераза; СОЭ – скорость оседания эритроцитов.

Рис. 3. Данные коронаровентрикулографии: А – левая коронарная артерия; Б – правая коронарная артерия; многососудистое поражение со множественным стенозированием основных коронарных артерий

что прием тикагрелора как более сильного антитромбоцитарного препарата сопровождался увеличением количества кровотечений, не связанных с проведением аортокоронарного шунтирования (АКШ) [2]. После изменения клинических рекомендаций в ряде стран Европы тикагрелор занял лидирующие позиции в лечении пациентов с ОКС, и результаты исследования PLATO нашли подтверждение в реальной клинической практике. Преимущества тикагрелора в плане снижения сердечно-сосудистых осложнений у лиц с ОКС наблюдались в ряде одноцентровых, многоцентровых и национальных регистров на большой выборке: SWEDEHEART – 45 073 пациента, SHEFFIELDRWE – 10 793, Western Denmark Heart Registry – 2335, ESTATE – 928 и др. [3-5, 17]. Анализ имеющихся данных показал, что тикагрелор одинаково эффективен у больных как с элевацией, так и без элевации сегмента ST, причем в последней подгруппе препарат демонстрировал положительное действие независимо от тактики ведения – инвазивной или консервативной [15].

Помимо тромботического риска перед назначением АТТ, необходимо оценивать также вероятность развития кровотечений. Оценку геморрагического риска у пациента с ОКС рекомендовано проводить по шкале CRUSADE [19]. Наш больной по этой шкале набрал 51 балл (учитывался также СД, который был заподозрен анамнестически и по исходному уровню глюкозы, а в последующем подтвержден в ходе дальнейшей лабораторной диагностики), что соответствует категории очень высокого риска, а вероятность развития большого кровотечения составляет в среднем 12,8% в течение госпитального периода заболевания.

Следовательно, наш пациент имеет высокие тромботический и геморрагический риски, которые во многом обусловлены возрастом, наличием сопутствующей почечной дисфункции, СД и перенесенного острого нарушения мозгового кровообращения. Согласно данным исследования PLATO, эффективность и безопасность тикагрелора не зависели от возраста пациентов и сохранялись у больных старших возрастных групп [9]. В одном из субанализов испытания также была подтверждена безопасность и эффективность приема тикагрелора у пациентов после перенесенного нарушения мозгового кровообращения [10]. Более того, у лиц с острым инсультом в исследовании SOCRATES безопасность тикагрелора была сравнима с АСК [13]. Также тикагрелор эффективно предупреждал сердечно-сосудистые осложнения у пациентов с почечной дисфункцией и СД без существенного увеличения риска кровотечений, хотя данные относительно применения препарата при клиренсе креатинина <30 мл/мин ограничены [11, 12]. Особенно эффективным был прием тикагрелора (по сравнению с клопидогрелем) в подгруппе пациентов с исходным уровнем гликированного гемоглобина >6%. Показано, что гипергликемия повышает реактивность тромбоцитов за счет увеличения экспрессии Р-селектина, изменения текучести клеточных мембран с повышением адгезии тромбоцитов и активации протеина С [1]. Помимо гипергликемии существенную роль в развитии протромбогенного состояния на фоне СД играют также резистентность к инсулину, метаболические нарушения, эндотелиальная дисфункция и воспаление [1]. При этом антитромбоцитарный эффект клопидогреля у этой категории пациентов в среднем снижен. Среди возможных причин подобной тромборезистентности рассматривают уменьшение активности цитохрома Р450 в печени и, соответственно, более медленное образование активного метаболита клопидогреля. Определенное значение играют также повышение сигнальной активности $P2Y_{12}$-рецепторов и ускорение образования новых тромбоцитов (рецепторы которых не блокированы клопидогрелем) [1].

Таким образом, несмотря на нагрузочную дозу клопидогреля 300 мг на догоспитальном этапе, было принято решение о переводе пациента на прием тикагрелора. Препарат назначен в нагрузочной дозе 180 мг с последующим приемом 90 мг каждые 12 ч. Тиеноперидины и тикагрелор имеют разные точки взаимодействия с $P2Y_{12}$-рецепторами тромбоцитов, поэтому использование клопидогреля на постоянной основе или прием его нагрузочной дозы на предшествующих этапах оказания медицинской помощи не является противопоказанием для назначения тикагрелора. Клиническая безопасность применения препарата на фоне клопидогреля была подтверждена в исследовании PLATO, в котором около половины больных получали клопидогрель до рандомизации [22]. В качестве АТТ пациент также продолжал принимать АСК (при приеме тикагрелора важно, чтобы поддерживающая доза АСК не превышала 100 мг) и фондапаринукс. Согласно результатам исследования OASIS-5, у лиц с ОКС без элевации сегмента ST фондапаринукс имел преимущества перед эноксапарином в первую очередь за счет снижения количества кровотечений, что в дальнейшем реализовалось в улучшение выживания у данной категории больных [23]. Эти данные в последующем были подтверждены и в реальной клинической практике (анализ более 40 тыс. пациентов с ИМ без элевации сегмента ST) [20]. Причем первоначально отмеченное увеличение случаев тромбоза катетера при проведении интервенционных процедур на фоне антикоагулянтной терапии фондапаринуксом легко предупредить путем дополнительного введения нефракционированного гепарина во время процедуры [16]. Пациенту также продолжен прием розувастатина по 40 мг (переведен в связи с высоким уровнем холестерина липопротеинов низкой плотности), пантопразола, назначены β-блокатор, ингибитор ангиотензинпревращающего фермента (иАПФ) и эплеренон (учитывая наличие ОЛЖН, систолическую дисфункцию ЛЖ, сопутствующий СД). Проводимая медикаментозная терапия позволила стабилизировать состояние больного: боли ангинозного характера не рецидивировали, явления ОЛЖН нивелировались, что позволило отменить внутривенное введение нитратов. На следующий день в плановом порядке пациент был переведен для выполнения коронаровентрикулографии в отдел интервенционной кардиологии.

По данным коронаровентрикулографии (рис. 3), выявлено множественное поражение коронарных артерий с окклюзией передней межжелудочковой ветви в среднем сегменте. Пациенту рекомендовано проведение АКШ. Учитывая относительную

стабилизацию его состояния (прекращение болей ангинозного характера, отсутствие признаков СН), высокий риск проведения вмешательства в ранние сроки ОИМ, а также развитие сопутствующей застойной пневмонии, совместно с кардиохирургами было принято решение о переносе сроков оперативного вмешательства на 3-4 нед. В связи с этим возник вопрос о назначении оптимальной терапии (в первую очередь АТТ), которая позволила бы безопасно довести больного до оперативного вмешательства.

В исследовании PLATO операция АКШ после рандомизации была проведена у 1899 (около 10%) пациентов. В течение последних семи дней до вмешательства хотя бы одну дозу исследуемого препарата (тикагрелора или клопидогреля) получил 1261 больной, который и был включен в последующий анализ [8]. Относительное снижение риска развития событий первичной конечной точки (сердечно-сосудистая смерть / ИМ / инсульт) на фоне приема тикагрелора в этой подгруппе пациентов было сравнимо с общей группой (ОР 0,84; 95% ДИ 0,60-1,16; p=0,29). Более того, использование тикагрелора сопровождалось практически двукратным снижением риска общей (ОР 0,49; 95% ДИ 0,32-0,77; p<0,01), сердечно-сосудистой (ОР 0,52; 95% ДИ 0,32-0,85; p<0,01) и некардиоваскулярной (ОР 0,35; 95% ДИ 0,11-1,11; p=0,07) смерти у данной категории больных. При этом общее количество больших АКШ-обусловленных кровотечений в обеих группах не отличалось. Последующий анализ выявил, что, кроме снижения смерти от сердечно-сосудистых причин, успех терапии тикагрелором у этой категории пациентов был обусловлен уменьшением риска смерти от кровотечений и инфекционных осложнений [21]. Снижение риска фатальных кровотечений ассоциировано с обратимым связыванием $P2Y_{12}$-рецепторов тромбоцитов при приеме тикагрелора и, таким образом, более быстрым восстановлением функции тромбоцитов после отмены препарата перед операцией. Точная причина уменьшения количества смертей от инфекционных осложнений неизвестна. В качестве возможных механизмов рассматривают модуляцию участия тромбоцитов в формировании воспалительного ответа, а также наличие у тикагрелора дополнительных аденозиновых механизмов действия (повышение концентрации эндогенного аденозина за счет снижения его обратного захвата). Таким образом, описанные выше данные послужили основанием для продолжения ДАТТ тикагрелором и АСК у нашего пациента. АТТ фондапаринуксом была отменена на 7-е сутки после развития ОКС, когда больной уже самостоятельно передвигался в пределах отделения и готовился к переводу в отделение реабилитации.

Очень важным является вопрос периоперационного назначения АТТ. В настоящее время рекомендовано у большинства пациентов, которым планируется проведение АКШ, терапию АСК продолжать до оперативного вмешательства (АСК отменяется за 3-5 дней только у лиц с очень высоким риском кровотечений или у тех, кому по тем или иным причинам невозможно переливание крови) [16, 18]. Клопидогрель и тикагрелор рекомендовано отменить за пятеро суток до вмешательства, прасугрель – за семь [16, 18]. В инструкции к тикагрелору препарат рекомендовано отменять за семь дней до предполагаемого АКШ (максимальный срок, который анализировался в PLATO). В то же время согласно результатам исследования PLATO было показано, что тикагрелор безопасно отменять за 72 ч перед операцией [8]. Эти данные в последующем были подтверждены и в шведском регистре ОКС [7]. Восстанавливать АТТ после проведения АКШ рекомендуют как можно раньше: АСК – в течение первых 24 ч (желательно 6 ч) после вмешательства, а блокаторы $P2Y_{12}$-рецепторов – после контроля кровотечения (после прекращения геморрагического отделяемого по дренажам) [16, 18]. Длительность ДАТТ после ОКС не зависит от вида реваскуляризации и на сегодняшний день составляет минимум 12 мес [14, 16, 24]. Зачастую периоперационно таким больным назначают низкомолекулярные гепарины, хотя эффективность такого подхода для предупреждения артериальных тромбозов не доказана. В нашем случае пациенту был отменен тикагрелор за пятеро суток до вмешательства. АСК в кардиохирургическом стационаре пациенту отменили за трое суток до АКШ, а периоперационно были назначены профилактические дозы эноксапарина.

Для защиты миокарда в условиях острой ишемии и улучшения прогноза больному также назначили триметазидин MR, что было обосновано его эффективностью при ИМ по данным корейского регистра KAMIR, в котором отмечалось уменьшение на 76% числа пациентов, достигавших комбинированной конечной точки (смерть от всех причин, нефатальный ИМ, необходимость повторной реваскуляризации) в течение первого года после ОИМ. В исследованиях El-Kady (2005), Di Napoli (2007), Fragasso (2011) показано улучшение сократительной функции миокарда ЛЖ в случае применения триметазидина MR при ишемической кардиопатии, а в метаанализе D. Gao (2014) – снижение общей смертности.

Полученные данные были подтверждены в многоцентровом исследовании, проведенном Fragasso (2013), где у 669 пациентов с хронической СН при назначении триметазидина отмечалось снижение частоты госпитализаций, кардиоваскулярной и общей смертности.

Антиишемическое действие на уровне кардиомиоцитов, антиоксидантный и противовоспалительный эффекты, а также благоприятное влияние на эндотелиальную функцию имеют большое значение при проведении вмешательств на коронарных сосудах.

Применение триметазидина MR тем более показано перед проведением АКШ, так как препарат эффективен в профилактике реперфузионного повреждения при операциях АКШ. Имеются данные о кардиопротекторном эффекте триметазидина MR при данном вмешательстве – достоверном снижении вымывания КФК и тропонина Т (Iskesen, 2009; Martins, 2011). В метаанализе шести рандомизированных контролируемых исследований Zhang et al. показали достоверное снижение послеоперационных концентраций креатинкиназы-МВ и тропонина у больных, получавших перед операцией триметазидин, по сравнению с контрольной группой (Zhang et al., 2015).

Таким образом, рациональное применение АТТ на разных этапах оказания помощи пациенту с ОКС без стойкой элевации сегмента ST с высоким ишемическим и геморрагическим риском (АСК, тикагрелор, фондапаринукс – острый период, стабилизация состояния; АСК, тикагрелор – поддерживающая терапия до вмешательства; эноксапарин периоперационно) позволило стабилизировать состояние больного, предупредить развитие сердечно-сосудистых осложнений до проведения оперативного вмешательства и безопасно выполнить реваскуляризацию миокарда. В дальнейшем пациенту было рекомендовано продолжение приема ДАТТ (АСК и тикагрелор), розувастатина, β-блокатора, иАПФ и эплеренона.

Гострий коронарний синдром без елевації сегмента ST

Витяг з Уніфікованого клінічного протоколу екстреної, первинної, вторинної (спеціалізованої), третинної (високоспеціалізованої) медичної допомоги та медичної реабілітації (Наказ МОЗ України від 03.03.2016 № 164)

3.2. ВТОРИННА СПЕЦІАЛІЗОВАНА МЕДИЧНА ДОПОМОГА

Лікувальна тактика для лікарів реанімаційного відділення та відділення інтенсивної терапії лікарні без можливості проведення ПКВ (скорочено)

Інтенсивна медикаментозна терапія (проводять з урахуванням лікування на догоспітальному етапі)

1. Нітропрепарати (за умови наявності больового синдрому та клінічних проявів серцевої недостатності [СН]): для внутрішньовенного введення нітрогліцерину використовують інфузійний розчин із концентрацією 100 мкг/мл.

2. Наркотичні анальгетики: перевагу віддавати морфіну – вводити дробно по 2-5 мг кожні 5-15 хв до припинення больового синдрому та задухи чи появи побічної дії (гіпотензії, пригнічення дихання, нудоти, блювання).

Ненаркотичні анальгетики протипоказані.

3. Призначити транквілізатор пацієнту при значному психомоторному та емоційному збудженні (перевагу слід віддавати діазепаму).

4. Ацетилсаліцилова кислота [АСК] (якщо пацієнт не отримав її на догоспітальному етапі та за відсутності абсолютних протипоказань – алергічна реакція, активна кровотеча) – розжувати 150-300 мг.

5. Антитромбоцитарна терапія.

5.1. Усім пацієнтам із гострим коронарним синдромом (ГКС) на тлі АСК призначають тикагрелор або клопідогрель.

5.2. Для пацієнтів помірного й високого ризику ішемічних ускладнень (тобто підвищення кардіальних тропонінів або девіація сегмента ST) за відсутності протипоказань призначають тікагрелор (навантажувальна доза – 180 мг, потім 90 мг 2 р/добу).

5.3. У разі наявності протипоказань або неможливості призначення тікагрелору призначають клопідогрель (навантажувальна доза – 300 мг, потім 75 мг/добу).

6. Фондапаринукс по 2,5 мг у вигляді підшкірної ін'єкції чи еноксапарин (якщо фондапаринукс недоступний) у дозі 1 мг/кг маси тіла підшкірно 2 р/добу за відсутності протипоказань.

7. Бета-блокатори призначають якомога раніше всім пацієнтам із ГКС, які не мають протипоказань: усередину чи сублінгвально пропранолол до 20 мг або метопролол до 25 мг. Ін'єкційне введення β-блокаторів – тільки у разі гіпертензії та/або тахікардії (метопролол 5-10 мг повільно крапельно чи селективний β-адреноблокатор ультракороткої дії есмолол – 250-500 мг внутрішньовенно з наступною інфузією 50-100 мкг/кг/хв).

8. Статини у високих дозах (≥40 мг аторвастатину чи ≥20 мг розувастатину) рекомендується призначити або продовжити відразу після госпіталізації всім пацієнтам із ГКС без протипоказань або непереносимості в анамнезі, незалежно від початкових показників холестерину.

9. Інгібітори АПФ показані, починаючи з першої доби ГКС, пацієнтам з ознаками СН, систолічною дисфункцією лівого шлуночка (ЛШ), цукровим діабетом та інфарктом міокарда. У разі непереносимості інгібіторів АПФ призначають блокатор рецепторів ангіотензину II типу валсартан по 40-80 мг (залежно від артеріального тиску [АТ]), що є альтернативою іАПФ для пацієнтів із СН або систолічною дисфункцією ЛШ.

10. Антагоністи альдостерону (спіронолактон по 25 мг або еплеренон у дозі 25 мг) показані пацієнтам із фракцією викиду ≤40% та СН або цукровим діабетом, за відсутності ниркової недостатності чи гіперкаліємії.

11. Усім пацієнтам із ГКС та наявністю факторів ризику шлунково-кишкових кровотеч показане призначення блокаторів протонної помпи.

3.3. ТРЕТИННА (ВИСОКОСПЕЦІАЛІЗОВАНА) МЕДИЧНА ДОПОМОГА

Лікувальна тактика для лікарів реанімаційного відділення та відділення інтенсивної терапії лікарні з можливістю проведення ПКВ (скорочено)

Інтенсивна медикаментозна терапія (проводять з урахуванням лікування на догоспітальному етапі)

1. Нітропрепарати (за наявності больового синдрому та клінічних проявів СН): для внутрішньовенного введення нітрогліцерину використовують інфузійний розчин із концентрацією 100 мкг/мл: концентрований розчин розводять 0,9% розчином NaCl або 5% розчином глюкози (не слід застосовувати інші розчинники). Розчин уводять внутрішньовенно крапельно з початковою швидкістю 5 мкг/хв. Для посилення терапевтичного ефекту швидкість уведення можна збільшувати кожні 3-5 хв на 5 мкг/хв (з урахуванням реакції частоти серцевих скорочень, центрального венозного тиску та систолічного АТ, які можуть бути знижені на 10-25% від вихідного, але не мають бути нижчі за 90 мм рт. ст.). Якщо при швидкості введення 20 мкг/хв не отримано терапевтичного ефекту, наступний приріст швидкості введення має становити 10-20 мкг/хв. У разі появи відповідної реакції (зокрема, зниження АТ) подальше збільшення швидкості інфузії не проводять чи проводять через триваліші інтервали часу. Зазвичай для досягнення терапевтичного ефекту швидкість уведення нітрогліцерину не перевищує 100 мкг/хв. У разі відсутності ефекту від менших доз і при допустимому АТ швидкість уведення нітрогліцерину може досягати 300 мкг/хв. Наступне збільшення швидкості недоцільне.

2. Наркотичні анальгетики: перевагу віддавати морфіну – вводити дробно по 2-5 мг кожні 5-15 хв до припинення больового синдрому та задухи чи появи побічної дії (гіпотензії, пригнічення дихання, нудоти, блювання). За значного пригнічення дихання на тлі застосування опіоїдів показаний налоксон (0,1-0,2 мг внутрішньовенно через кожні 15 хв за показаннями).

Ненаркотичні анальгетики протипоказані.

3. АСК (якщо пацієнт не отримав її на догоспітальному етапі та за відсутності абсолютних протипоказань – алергічна реакція, активна кровотеча) – розжувати 150-300 мг.

4. Блокатори рецепторів аденозиндифосфату.

Усім пацієнтам має бути призначена подвійна антитромбоцитарна терапія, тобто на тлі АСК слід використовувати:

- тикагрелор (навантажувальна доза – 180 мг, потім 90 мг 2 р/добу) незалежно від проведення перкутанного коронарного втручання (ПКВ) або попереднього призначення клопідогрелю (у навантажувальній дозі), або
- клопідогрель: призначають усім пацієнтам із ГКС (навантажувальна доза – 300 мг, у разі інвазивної стратегії загальна навантажувальна доза – 600 мг, потім 75 мг/добу), якщо тикагрелор недоступний.

5. Фондапаринукс: 2,5 мг у вигляді підшкірної ін'єкції (забезпечення болюса нефракціонованого гепарину (НФГ) у дозі 70-100 МО/кг

під час ПТКА) або еноксапарин (якщо фондапаринукс недоступний) у дозі 1 мг/кг маси тіла підшкірно 2 р/добу за відсутності протипоказань, додатково 0,3 мг/кг внутрішньовенно перед ПТКА, якщо останню ін'єкцію еноксапарину проводили ≥8 год тому.

6. Бета-блокатори призначають якомога раніше всім особам із ГКС, які не мають протипоказань. Перевагу віддають неселективним блокаторам β-адренорецепторів: усередину чи сублінгвально пропранолол до 20 мг або метопролол до 25 мг. Внутрішньовенне введення β-блокаторів – тільки у разі гіпертензії та/або тахікардії (метопролол або есмолол).

7. Статини: рекомендовано призначити чи продовжити прийом у високих дозах одразу після госпіталізації всім пацієнтам із ГКС без протипоказань або непереносимості в анамнезі, незалежно від початкових показників холестерину (перевагу віддавати ≥40 мг аторвастатину або ≥20 мг розувастатину).

8. Інгібітори АПФ показані, починаючи з першої доби ГКС, хворим з ознаками СН, систолічною дисфункцією ЛШ, цукровим діабетом, артеріальною гіпертензією, передньою локалізацією інфаркту.

9. Усім пацієнтам із ГКС та наявністю факторів ризику шлунково-кишкових кровотеч показане призначення блокаторів протонної помпи (крім омепрозолу), а пацієнтам із потрійною антитромбоцитарною терапією – незалежно від наявності факторів ризику.

Додаткові призначення

1. Можливе призначення транквілізатора пацієнту при значному психомоторному та емоційному збудженні (перевагу віддавати діазепаму).

2. Антагоністи альдостерону (спіронолактон у дозі 25 мг або еплеренон по 25 мг) показані пацієнтам із фракцією викиду ≤40% та СН або цукровим діабетом, за відсутності ниркової недостатності чи гіперкаліємії.

3. За непереносимості іАПФ для осіб із СН або систолічною дисфункцією ЛШ альтернативою є блокатори рецепторів ангіотензину II типу.

Перипроцедурна терапія

1. Якщо на попередніх етапах пацієнт отримав клопідогрель у дозі 300 мг, то у разі помірного й високого ризику ішемічних ускладнень за відсутності протипоказань призначають тикагрелор (навантажувальна доза – 180 мг, тоді по 90 мг 2 р/добу).

2. Інгібітори глікопротеїнових рецепторів (ГПР) IIb/IIIa застосовують, якщо дані ангіографії свідчать про наявність великого тромбу, уповільнення кровотоку (синдром «no reflow») або тромботичних ускладнень.

Ептифібатид (подвійний болюс 180 мкг/кг внутрішньовенно з інтервалом у 10 хв із наступною інфузією 2,0 мкг/кг/хв упродовж 18 год).

3. Антикоагулянти.

3.1. НФГ (70-100 Од/кг внутрішньовенно болюсно, якщо не заплановане призначення інгібіторів ГПР IIb/IIIa).

3.2. Якщо пацієнт раніше отримував фондапаринукс (підшкірно 2,5 мг щодня), то перед початком коронарографії необхідно ввести НФГ внутрішньовенно болюсно (70-100 Од/кг, якщо не заплановане призначення інгібіторів ГПР IIb/IIIa).

3.3. Якщо пацієнт раніше перед інвазивною процедурою отримував еноксапарин, то варто продовжувати цю терапію під час ПКВ без додаткового болюса гепарину (додатково 0,3 мг/кг внутрішньовенно перед ПТКА, якщо останню ін'єкцію еноксапарину зроблено ≥8 год тому).

Лікувальна тактика у високоспеціалізованих відділеннях

Медикаментозна терапія. Антитромбоцитарна терапія

Обов'язково:

1. АСК у підтримувальній дозі 75-100 мг/добу.

2. Тикагрелор у підтримувальній дозі 90 мг 2 р/добу чи клопідогрель у підтримувальній дозі 75 мг/добу.

Бажано:

1. Пацієнтам, яким було призначено тикагрелор, слід продовжувати прийом.

2. Подвійну антитромбоцитарну терапію слід призначати всім особам із ГКС, які не мають абсолютних протипоказань.

Антикоагулянтна терапія після проведення ПКВ у пацієнтів із ГКС без елевації сегмента ST

Антикоагулянтну терапію після проведення ПКВ призначають за наявності показань, а саме для профілактики тромботичних і тромбоемболічних ускладнень: застосовують фондапаринукс, а якщо він недоступний – НФГ або еноксапарин.

Інша терапія в гострій, підгострій фазі та до виписки у пацієнтів із ГКС без елевації сегмента ST

Обов'язково:

1. Бета-блокатори перорально під час перебування в лікарні та після виписки рекомендовані всім пацієнтам із ГКС, які не мають абсолютних протипоказань. Найбільший позитивний ефект спостерігається у разі призначення β-блокаторів хворим на СН із дисфункцією ЛШ. Слід уникати внутрішньовенного введення β-блокаторів в осіб із гіпотонією та СН. Внутрішньовенне введення β-блокаторів під час надходження рекомендоване для пацієнтів без протипоказань із високим АТ, тахікардією та за відсутності ознак СН.

2. Статини у високих дозах рекомендовано призначати чи продовжити давати у високих дозах одразу під час госпіталізації всім пацієнтам із ГКС без протипоказань або непереносимості в анамнезі незалежно від початкових показників холестерину.

Метою такого лікування є концентрація холестерину ліпопротеїнів низької щільності <1,8 ммоль/л (<70 мг/дл) або зниження на ≥50%. Рівні ліпідів слід повторно оцінювати через 4-6 тиж після ГКС, аби визначити, чи було досягнуто цільових значень.

3. Інгібітори АПФ показані, починаючи з першої доби ГКС без елевації ST, пацієнтам з ознаками СН, із систолічною дисфункцією ЛШ, цукровим діабетом та інфарктом міокарда. Слід розглянути доцільність призначення іАПФ усім хворим, які не мають протипоказань.

4. Подвійну антитромбоцитарну терапію застосовують в усіх пацієнтів із ГКС, які не мають абсолютних протипоказань.

5. Антагоністи альдостерону, наприклад еплеренон, показані особам із фракцією викиду ЛШ ≤40% та СН, артеріальною гіпертензією чи цукровим діабетом за відсутності ниркової недостатності чи гіперкаліємії.

6. Внутрішньовенні нітропрепарати можуть бути корисними під час гострої фази пацієнтам із гіпертензією чи СН за відсутності гіпотензії, інфаркту міокарда правого шлуночка та якщо не було використано інгібіторів 5-фосфодіестерази впродовж 48 год. У гострій і стабільній фазах нітропрепарати залишаються важливими засобами для контролю симптомів стенокардії.

Бажано:

1. БРА – у разі непереносимості іАПФ є альтернативою для пацієнтів із СН або систолічною дисфункцією ЛШ.

2. Верапаміл або дилтіазем можна розглядати для вторинної профілактики хворим з абсолютними протипоказаннями до призначення β-блокаторів та без СН і за наявності фракції викиду >45%.

3. Інгібітор протонної помпи слід рекомендувати на період проведення подвійної антитромбоцитарної терапії в разі високого ризику виникнення шлунково-кишкових кровотеч.

А.Н. Пархоменко, Д.А. Белый, О.И. Иркин, Я.М. Лутай, А.А. Степура, С.П. Кушнир,
ННЦ «Институт кардиологии имени академика Н.Д. Стражеско» НАМН Украины, г. Киев

Очаговый миокардит под маской острого коронарного синдрома с подъемом сегмента ST

Благодаря широкому внедрению в клиническую практику магнитно-резонансной томографии (МРТ) сердца появилась возможность проводить дифференциальную диагностику таких распространенных заболеваний, как инфаркт миокарда и миокардит. Целью представленной работы является описание различий клинической картины указанных заболеваний, в частности специфических электрокардиографических (ЭКГ) признаков миокардита, результатов ангиографии и МРТ с контрастированием гадолинием, а также основных и вспомогательных методов обследования данных групп пациентов. МРТ с контрастированием гадолинием является золотым стандартом для верификации диагноза «миокардит».

Острый коронарный синдром с подъемом сегмента ST (ОКС с ↑ ST), аналогично острому инфаркту с ↑ ST (по зарубежной классификации), является одной из основных проблем неотложной кардиологии. Как правило, данное состояние сопровождается типичной клинической и ЭКГ-картиной, а также наличием атеросклеротического поражения коронарного русла с дестабилизацией атеросклеротической бляшки и внутрикоронарным тромбообразованием. Благодаря распространению алгоритма ведения больных ОКС с ↑ ST и ранней механической реваскуляризацией (стентированием коронарных артерий), были выявлены лица с ОКС с ↑ ST и интактными коронарными сосудами, и, как правило, это были представители молодой возрастной группы. У данной группы пациентов отмечались специфические изменения на ЭКГ и их динамика при наличии повышения уровня кардиоспецифических ферментов, что подтверждало диагноз некроза миокарда. У больных редко наблюдались нарушения сегментарной сократимости и глобальной функции миокарда левого желудочка (ЛЖ).

Развитие методов визуализации миокарда, а именно магнитно-резонансного исследования (МРИ) с контрастированием гадолинием, позволило более точно определить характер и локализацию повреждения миокарда. При проведении МРИ у пациентов с ОКС с ↑ ST и интактными коронарными сосудами в большинстве случаев подтверждалось наличие очагового воспалительного повреждения миокарда ЛЖ – острого очагового миокардита. В работах, посвященных выделению данной группы больных из общей массы лиц с ОКС с ↑ ST, показано наличие различий в течении и диагностических критериях при ОКС с ↑ ST и развитии типичного инфаркта миокарда и острого миокардита. Отличия пациентов с острым миокардитом начинаются с выделения возрастных групп; так, в финском национальном регистре, насчитывающем 89 399 случаев острых инфарктов миокарда и 2131 случай острого миокардита, установлено достоверное распределение больных по возрасту и диагнозу при выписке (рис. 1).

Дифференциальной диагностике острого очагового миокардита, протекающего под маской ОКС с ↑ ST, посвящена данная работа. Выбранную группу пациентов составили лица молодого возраста (20-40 лет), поступавшие с типичными, остро возникшими жалобами на загрудинные боли давящего, жгущего характера, продолжительностью более 20 мин, появившимися впервые в жизни.

При записи ЭКГ выявлен подъем сегмента ST в сочетании с клинической симптоматикой, расцененный бригадой скорой помощи как ОКС с ↑ ST. Изменения на ЭКГ в данной ситуации имели некоторые характерные отличия, которые были выделены как изменения ЭКГ первого и второго типа. Изменения ЭКГ первого типа носили типичный для развивающегося инфаркта характер (рис. 2). Изменения ЭКГ второго типа имели некоторые особенности (рис. 3).

Всем больным была проведена ургентная коронаровентрикулография (КВГ) в отделе интервенционной кардиологии и рентгенхирургии ННЦ «Институт кардиологии имени академика Н.Д. Стражеско» НАМН Украины г. Киева (руководитель – член-корреспондент НАМН Украины, д. мед. н., профессор Ю.Н. Соколов). При первом типе изменений на ЭКГ с помощью КВГ были выявлены типичные изменения, характерные для атеротромботического поражения коронарных сосудов, потребовавшие применения антикоагулянтов, антитромбоцитарных средств и последующего стентирования коронарной артерии (рис. 4).

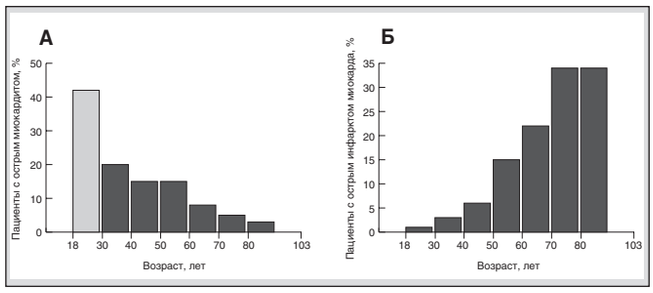

Рис. 1. Возрастное распределение пациентов с острым миокардитом (А) и инфарктом миокарда (Б) при острой боли в груди и с изменениями на ЭКГ

Рис. 2. Изменения ЭКГ первого типа: характерная для развивающегося инфаркта форма сегмента ST: сегмент ST смещен выше изолинии, и его дуга при повреждении обращена выпуклостью в сторону смещения; дискордантная депрессия сегмента ST в противоположных отведениях

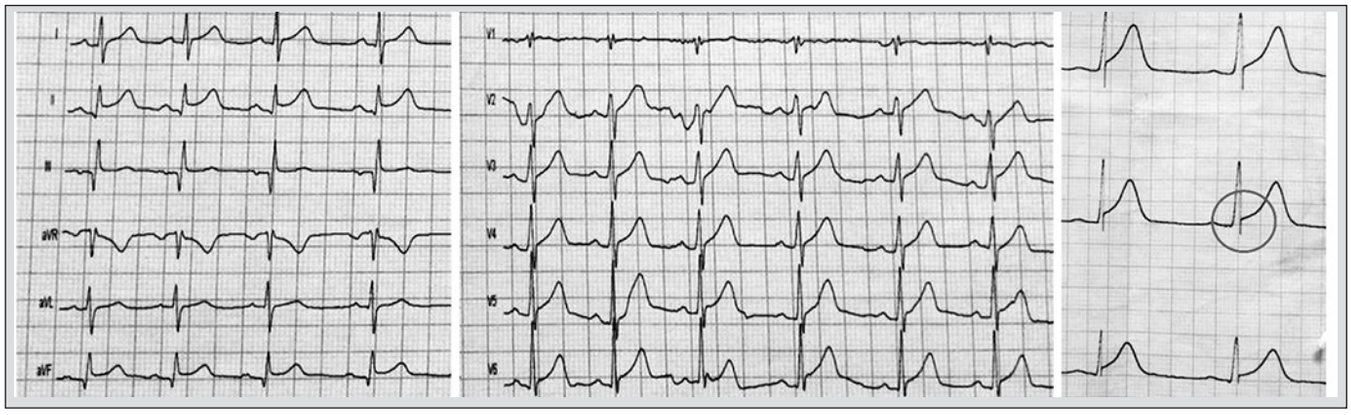

Рис. 3. Изменения ЭКГ второго типа: корытообразный подъем сегмента ST без дискордантных изменений и с характерной зазубриной в точке начала подъема сегмента ST после комплекса QRS

При проведении КВГ у пациентов со вторым типом изменений на ЭКГ отмечалось отсутствие обструктивных поражений коронарных артерий, сосуды сердца были интактны (рис. 5).

Начальные изменения в общем анализе крови характеризовались наличием лейкоцитоза при отсутствии сегментоядерного сдвига и увеличения скорости оседания эритроцитов. Отмечалось наличие гипергликемии как острофазовой стрессовой реакции. При анализе лабораторных маркеров поражения миокарда регистрировалось повышение кардиоспецифических маркеров некроза миокарда (МВ-фракция креатинфосфокиназы, тропонин Т, I) у всех пациентов – как при атеротромботическом поражении сосудов сердца и проведении реваскуляризации, так и при отсутствии поражения коронарных артерий.

С целью выяснения причины развития некроза в миокарде ЛЖ у пациентов с отсутствием поражения коронарных артерий при подъеме сегмента ST со вторым типом изменений на ЭКГ было проведено МРИ с контрастированием гадолинием. На основании результатов исследований удалось достоверно установить причину развития клинической картины,

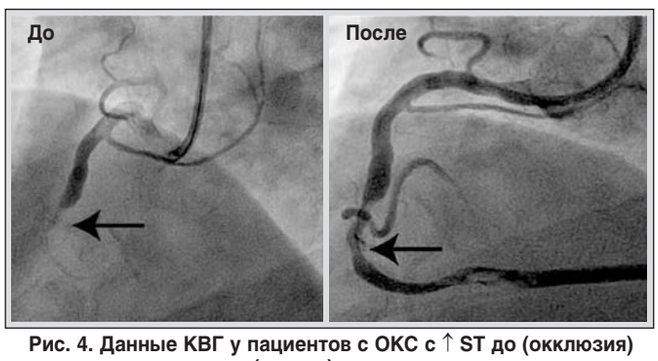

Рис. 4. Данные КВГ у пациентов с ОКС с ↑ ST до (окклюзия) и после (стеноз) реканализации коронарной артерии

Рис. 5. Данные КВГ у пациента с острым миокардитом

подъема сегмента ST и возникновения некроза миокарда. МРИ позволяет визуализировать весь миокард с очагами воспаления (которые обнаруживаются на характерных T_2-взвешенных изображениях) и зонами повреждения (выявляемыми на T_1-изображениях, полученных при контрастировании гадолинием). В исследованиях было показано, что диффузное или гетерогенное поражение с локализацией в области боковой стенки ЛЖ, субэпикардиальных либо интрамуральных зон или комбинированный характер контрастирования с высокой долей вероятности указывает на наличие миокардита. В большинстве работ продемонстрировано, что именно МРИ с контрастированием гадолинием позволяет определить локализацию очагов некроза миокарда и может использоваться с целью дифференциальной диагностики развившегося некроза миокарда при миокардите и инфаркте миокарда как результате атеротромбоза.

Всем пациентам с атипичными изменениями на ЭКГ и интактными коронарными сосудами при проведении КВГ, а также части больных с развившимся Q-инфарктом миокарда было выполнено МРИ. Исследование проводилось в отделе ядерной медицины и лучевой диагностики под руководством д. мед. н. С.В. Федькив.

Воспалительную инфильтрацию в миокарде можно выявить посредством МРТ с контрастированием парамагнитными контрастирующими препаратами. Метод МРТ позволяет визуализировать участки внеклеточной воды, характерные для отека миокарда. Для определения воспаления в миокарде сначала необходимо выполнить первичную МРТ сердца, затем внутривенно ввести парамагнитный контраст и через 10-30 мин провести повторное МРИ. Контраст избирательно накапливается в участках внеклеточной воды и изменяет резонансные свойства тканей. По серии изображений миокарда до и после контрастирования можно судить о локализации и протяженности воспалительной инфильтрации и некроза в миокарде.

Данные МРИ, проведенного пациентам с интактными коронарными сосудами при наличии болевого синдрома и изменений на ЭКГ, полностью подтвердили диагноз миокардита, так как во всех случаях были выявлены типичные для миокардита изменения миокарда. У больных при различной локализации поражения было обнаружено нарушение накопления контраста в эпикардиальных и/или интрамуральных слоях мышечной ткани сердца, по наружной стенке ЛЖ определялась зона отека. На серии постконтрастных изображений, в проекции вышеописанной зоны, отмечались контрастирование

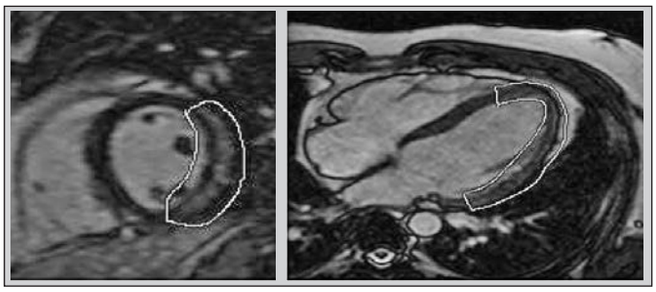

Рис. 6. Данные МРТ сердца с контрастированием гадолинием при остром миокардите

в раннюю фазу и задержка выведения контрастного вещества в позднюю постконтрастную фазу (рис. 6).

Согласно данным МРИ, в режиме релаксации T_2 были выявлены белые включения в эпикардиальном и интрамуральном слоях миокарда ЛЖ, которые соответствовали некротическим и воспалительным изменениям мышечной ткани сердца, то есть миокардиту (рис. 6).

Для инфаркта миокарда характерно увеличение времени релаксации T_1 и T_2. На снимках это выглядит как усиление сигнала. В основе изменений лежит отек ткани, возникающий в результате острой и необратимой ишемии. В подострый период сохраняется увеличение времени релаксации T_1, что обусловлено процессами воспаления и заживления. Гадолиний улучшает контрастирование поврежденных сегментов миокарда на T_1-изображениях в последовательности «спиновое эхо», что повышает чувствительность и специфичность исследования. МРИ с поздним контрастированием используется для диагностики острых и ранее перенесенных инфарктов миокарда. МРИ проводят через 15-30 мин после введения двойной дозы комплекса гадолиния с диэтилентриаминпентауксусной кислотой. При этом отмечается выраженное усиление сигнала от зоны некроза, тогда как сигнал от жизнеспособного миокарда не изменяется. К другим признакам инфаркта относят истончение миокарда ЛЖ, замедление тока крови в полости ЛЖ, пристеночный тромбоз, аневризму ЛЖ, разрыв межжелудочковой перегородки и митральную недостаточность.

В нашем исследовании при проведении МРИ у больных с подтвержденным Q-инфарктом миокарда и изменениями при КВГ были выявлены подобные изменения в толще миокарда. В отличие от лиц с выявленным миокардитом изменения у пациентов с Q-инфарктом миокарда имели радикально противоположные характеристики локализации в толще миокарда. Детектированные некротические, а также воспалительные изменения в миокарде ЛЖ локализовались в эндокардиальном, субэндокардиальном с вовлечением интрамурального слоях миокарда ЛЖ, иногда повреждение носило трансмуральный характер (рис. 7).

ВЫВОДЫ

Применение МРИ в дифференциальной диагностике миокардита и инфаркта миокарда при возникновении боли в грудной клетке и изменений на ЭКГ является наиболее обоснованным. Заподозрить острый миокардит, протекающий под маской ОКС с ↑ ST, можно по атипичным изменениям на ЭКГ у пациентов молодого возраста. Всем пациентам с подозрением на острый миокардит необходимо выполнить КВГ и при отсутствии поражений коронарных сосудов осуществить исследование методом МРТ с контрастированием гадолинием. На основании результатов этих исследований можно окончательно подтвердить диагноз миокардита.

А.Н. Пархоменко, О.И. Иркин, Я.М. Лутай, С.П. Кушнир,
ННЦ «Институт кардиологии имени академика Н.Д. Стражеско» НАМН Украины, г. Киев

Нестандартные подходы к лечению острой сердечной недостаточности

Острая сердечная недостаточность (ОСН) – клинический синдром, характеризующийся быстрым возникновением симптомов, которые соответствуют нарушенной функции сердца (сниженный сердечный выброс, недостаточная перфузия тканей, повышенное давление в капиллярах легких, застой в тканях). Как правило, эти нарушения имеют угрожающий для жизни характер и требуют проведения неотложных мероприятий [1].

Причины развития ОСН многообразны. Чаще всего ишемическая болезнь сердца (ИБС) является причиной ОСН – до 60% случаев, особенно у пожилых пациентов старше 60 лет [2, 3]. У больных в возрасте менее 60 лет ОСН может возникать вследствие дилатационной кардиомиопатии, пароксизмов аритмий сердца, врожденных и приобретенных пороков сердца, развития гипертензивного криза, миокардита [4, 5]. Наряду с прогрессированием заболевания, лежащего в основе ОСН, ее появлению и усугублению могут способствовать несердечные провоцирующие факторы, такие как интоксикация, воспалительный процесс, нарушение функции органов (почек), анемия (рис. 1).

Согласно существующим рекомендациям, строго определены лечебные воздействия при развитии ОСН: применение кислородотерапии вплоть до инвазивной и неинвазивной вентиляции легких; использование наркотических аналгетиков, вазодилататоров и кардиотоников. В большинстве случаев развития ОСН данный подход приводит к стабилизации состояния и купированию симптомов.

Использование вазодилататоров при ОСН является одним из наиболее эффективных методов стабилизации состояния лиц с данной острой патологией. В ретроспективном анализе данных 65 тыс. пациентов с ОСН, получавших внутривенное лечение вазодилататорами (нитроглицерин или несиритид) либо инотропную терапию (добутамин или милринон), при сравнении полученных результатов был сделан вывод, что краткосрочная терапия вазодилататорами связана со значительно более низкой госпитальной летальностью, чем положительный инотропный эффект лечения [7]. Первое и основное место среди вазодилататоров при ОСН занимают нитраты, которые уменьшают застойные явления в легких без негативного влияния на ударный объем и увеличения потребности миокарда в кислороде, что особенно важно, когда ОСН развивается при остром коронарном синдроме. В низкой дозе нитраты вызывают дилатацию только венозных сосудов, при ее повышении появляется эффект артериальной дилатации, в том числе и коронарных артерий. В адекватных дозировках нитраты позволяют сохранять баланс между артериальной и венозной дилатацией, что снижает пред- и постнагрузку без уменьшения тканевой перфузии. Показано, что титрование до максимальных гемодинамически переносимых дозировок с низкой дозой диуретиков более эффективно, чем введение высоких доз диуретиков. Вазодилататоры наиболее выгодны для пациентов с артериальной гипертензией, однако рекомендованы и улучшают выживаемость у лиц с ОСН и нормальным уровнем артериального давления (АД). Ограничено назначение вазодилататоров только при пониженном АД – <110 мм рт. ст.

Рис. 1. Эпидемиология ОСН (исследование EFIKA) [6]

Следует обратить внимание на случаи ОСН, рефрактерные к стандартным воздействиям, когда могут использоваться нестандартные подходы. Описание двух случаев лечения больных ОСН посвящено применению нестандартных тактик. Ниже приведен пример использования комбинации вазодилататоров при лечении ОСН в случае гипертензивного криза, развившегося на фоне кокаин-индуцированного острого коронарного синдрома.

КЛИНИЧЕСКИЙ СЛУЧАЙ

Пациент А. поступил в отделение спустя 3 ч от развития типичного болевого синдрома с элевацией сегмента ST по отведениям I, II, V_0-V_6 электрокардиограммы и реципрокной депрессией в отведениях III и AVF (рис. 2).

АД – 195/115 мм рт. ст. Частота сердечных сокращений (ЧСС) – 75 уд./мин. Влажные хрипы в легких выше угла лопаток. Частота дыхания – 24 р/мин. Насыщение периферической крови кислородом (SpO_2) – 89%. Больному потребовалось проведение реваскуляризации, однако для этого необходимо было купировать отек легких. Введение морфина, фуросемида, ингаляция кислорода с последующим введением нитроглицерина (с минимальной дозы 5 мкг/мин до максимальной 200 мкг/мин) не привело к желаемому снижению АД и вызвало тахисистолию и умеренное снижение SpO_2 несмотря на начатую неинвазивную вентиляцию легких при повышенном давлении к концу выдоха (ПДКВ) [8] (рис. 3).

Учитывая отсутствие эффекта от введения нитроглицерина, принято решение оптимизировать терапию вазодилататорами комбинацией со вторым препаратом этого класса – α-блокатором урапидилом. Введение лекарственного средства было

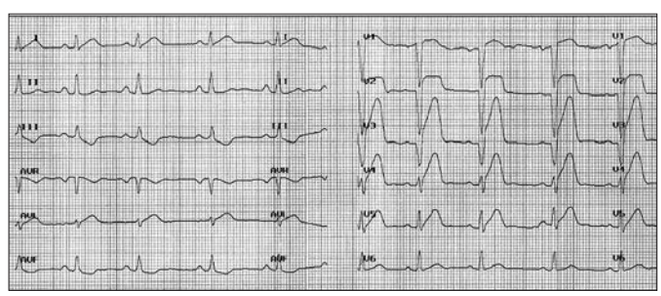

Рис. 2. ЭКГ пациента А. на момент поступления: элевация сегмента ST в отведениях I, II, V_0-V_6; реципрокная депрессия в отведениях III и AVF

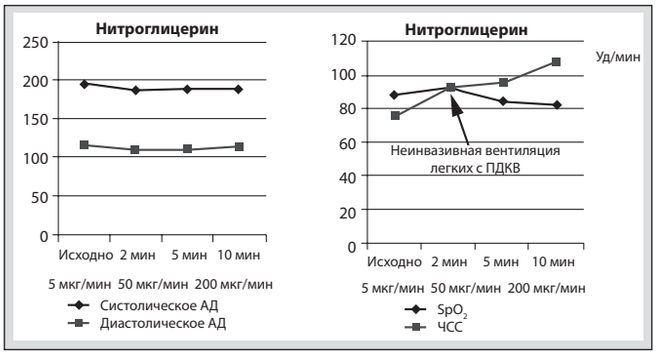

Рис. 3. Динамика изменения контрольных параметров

начато с быстрой капельной инфузии урапидила: начальная доза 1 мг/мин и увеличение ее под контролем АД до 6 мг/мин. К 10-й минуте введения достигнуто целевое значение АД, снижение ЧСС до 80 уд./мин и нормализация насыщения периферической крови кислородом (SpO_2 – 96%) (рис. 4).

Больной при нормализации показателей гемодинамики и насыщения кислородом с купированным отеком легких был транспортирован в рентген-инвазивную операционную для проведения коронарографии и реваскуляризации миокарда в течение первых 30 мин после поступления в стационар.

Возможность купирования отека легких у данного пациента обусловлена комбинированным применением двух вазодилататоров, вызвавших снижение АД без элементов кардиодепрессии и повышения кислородного долга в миокарде, без нарушения тканевой перфузии. Оптимизация гипотензивной терапии нитратами и α-блокатором урапидилом имеет большие перспективы при лечении больных ОСН, вызванной гипертензивным кризом.

При ОСН с признаками гипотензии (систолическое АД <85 мм рт. ст.), ведущей к гипоперфузии органов-мишеней и приведшей к олиго-/анурии, показана терапия инотропными препаратами (допамин, добутамин) (*класс рекомендации IIa, уровень доказательности C*). Добутамин повышает инотропную функцию сердца вследствие стимуляции β_1-рецепторов, также является мягким β_2-агонистом, увеличивая ударный и минутный объем, уменьшает общее периферическое сосудистое сопротивление малого круга, снижает конечно-диастолическое давление в левом желудочке и, в отличие от дофамина, умеренно увеличивает ЧСС.

Непрерывная инфузия добутамина увеличивает риск внезапной смерти по сравнению с прерывистым графиком [9]. Потому при терапии инотропными препаратами пациенты нуждаются в постоянном мониторировании.

В ходе метаанализа 14 исследований при участии 673 больных показано, что лечение добутамином лиц с декомпенсированной СН не уменьшает смертность, а в некоторых случаях даже увеличивает ее [10].

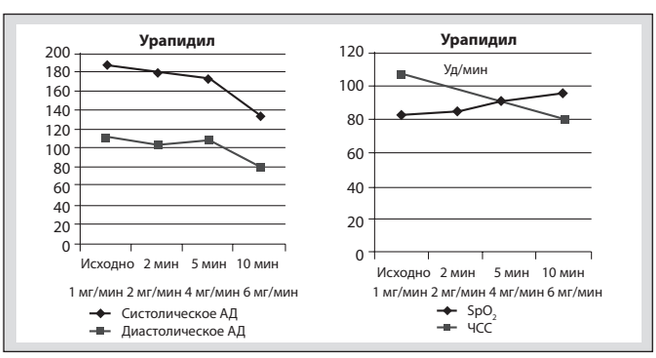

Рис. 4. Динамика изменения контрольных параметров

Согласно европейским рекомендациям, левосимендан может использоваться как альтернатива добутамину, для того чтобы нивелировать эффект β-блокаторов, которые могли привести к гипотензии и гипоперфузии органов и развитию ОСН (*класс рекомендации IIb, уровень доказательности C*). Применение левосимендана у больных ОСН способствует снижению смертности к 180-м суткам наблюдения (22,6 против 31,4%; p=0,053) [11]. Снижение смертности на фоне лечения левосименданом получено в крупном исследовании LIDO, а также CASINO и SURVIVE. Испытание CASINO было досрочно остановлено по решению комитета безопасности из-за явного преимущества левосимендана [12-15].

В исследовании REVIVE II внутривенное введение левосимендана пациентам, поступившим с ОСН, уменьшало время госпитализации [16]. Комбинированная терапия левосименданом и добутамином применяется как при СН с высоким функциональным классом, так и при ОСН. Периодическая инфузия левосимендана при рефрактерности к внутривенному введению добутамина позитивно влияет на 45-дневную выживаемость больных с тяжелой СН. Выживаемость составила 6% при комбинированной терапии и 61% при использовании добутамина (p=0,0002) [17].

В реанимационном отделении ННЦ «Институт кардиологии имени академика Н.Д. Стражеска НАМН Украины» (г. Киев) левосимендан в качестве инотропной поддержки у пациентов с ОСН очень широко используется и как монотерапия, и в комбинации с добутамином.

Пример комбинированного применения левосимендана и добутамина представлен в следующем клиническом случае.

КЛИНИЧЕСКИЙ СЛУЧАЙ

Пациент Б. перенес инфаркт миокарда передней стенки левого желудочка в 2009 г. с ургентной реваскуляризацией коронарных сосудов. На фоне лечения клопидогрелем, аторвастатином, карведилолом, верошпироном, фуросемидом отмечалось прогрессирование СН. Больной доставлен в блок реанимации и интенсивной терапии с диагнозом «острая декомпенсированная СН».

Диагноз при поступлении: острая декомпенсированная СН. ИБС: постинфарктный (2009 г.) кардиосклероз; стентирование в 2009 г. (передняя межжелудочковая ветвь, огибающая ветвь левой коронарной артерии, правая коронарная артерия). Хроническая аневризма верхушки левого желудочка. Гипертоническая болезнь 3-й степени, высокого риска. СН IIa степени (IV функциональный класс по NYHA).

Эхокардиография (ЭхоКГ) при поступлении: конечный диастолический объем – 164 мл, фракция выброса – 41%, левое предсердие – 4,7 см, дискинез верхушки, гипокинез межжелудочковой перегородки, передней и боковой стенок, диастолическая дисфункция по рестриктивному типу, выраженная недостаточность митрального и трикуспидального клапанов (3+) (рис. 5, 6).

Пациент поступил с жалобами на одышку при нагрузке и в покое, слабость, ортопноэ. Объективно: кожные покровы бледные, умеренной влажности. АД – 84/60 мм рт. ст., ЧСС – 65 уд./мин. В легких влажные хрипы выше угла лопатки, частота дыхания – 28 р/мин, сатурация кислорода в периферической крови – 84%. На фоне терапии диуретиком, добутамином, при использовании неинвазивной вентиляции легких, дробного введения морфина состояние больного оставалось крайне тяжелым. У пациента, несмотря на повышение АД, показатели сатурации снизились, а частота дыхания и ЧСС возросли, отмечались снижение диуреза и повышение клиренса креатинина. Через 14 ч интенсивной терапии консилиум врачей принял решение о применении нестандартного подхода к лечению терминального состояния СН и назначении комбинации левосимендана

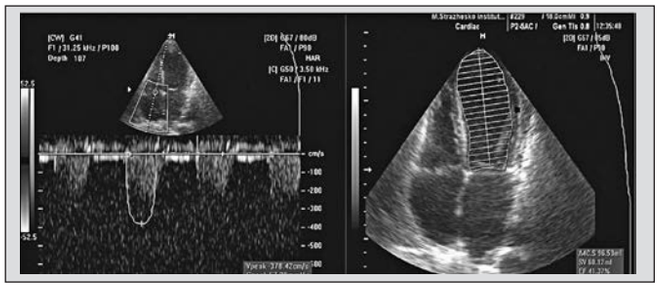

Рис. 5. ЭхоКГ пациента Б. при поступлении

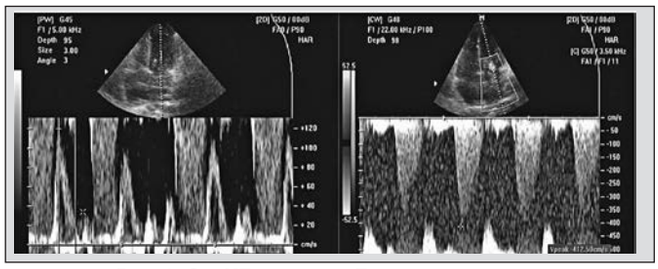

Рис. 6. ЭхоКГ пациента Б. при поступлении

и добутамина. Скорость введения левосимендана составляла 6 мкг/кг/ч без болюсного введения (таблица).

В первые 14 ч монотерапии добутамином диурез оставался на критически низком уровне – 10 мл/ч, а клиренс креатинина снизился до 25 мл/мин. Критически низкими показатели сохранялись и в первые часы комбинированного лечения, однако через 14 ч интенсивного лечения диурез увеличился в 6 раз и составил 60 мл/ч, клиренс креатинина постепенно увеличивался. На следующие сутки после 24-часового введения левосимендана с добутамином состояние больного стабилизировалось, диурез увеличился до 84 мл/ч, клиренс креатинина – до 60 мл/мин (рис. 7).

Гемодинамические показатели реагировали как на монотерапию добутамином, так и на комбинацию добутамина с левосименданом. Однако при монотерапии в ответ на умеренное повышение АД до 86/64 мм рт. ст. через 4 ч отмечалась значительная тахикардия в пределах 100 сокращений в минуту. Тахикардия

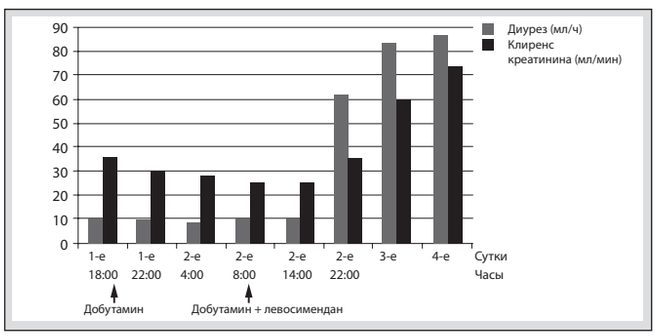

Рис. 7. Динамика диуреза и клиренса креатинина на фоне интенсивной терапии

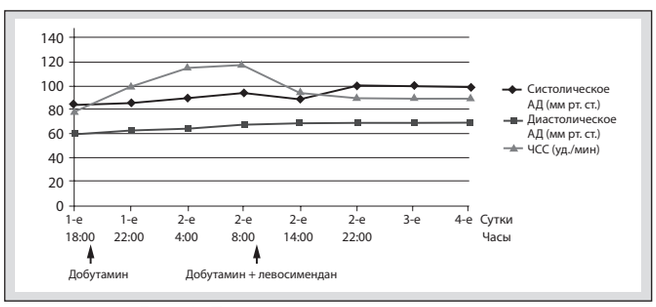

Рис. 8. Гемодинамические показатели на фоне интенсивной терапии

Таблица. Скорость введения левосимендана

Вес, кг	Инфузия*		
	мг/ч	мл/ч	ч
60	0,36	14,4	32
65	0,39	15,6	30
70	0,42	16,8	28
75	0,45	18,0	26
80	0,48	19,2	24
85	0,51	20,4	22
90	0,54	21,6	21
95	0,57	22,8	20
100	0,60	24,0	19
105	0,63	25,2	18
110	0,66	26,4	17
115	0,69	27,6	16

*Примечание: * При разведении в 500 мл 5% глюкозы.*

увеличивалась, и через 10 ч ЧСС составила 118 уд/мин, АД повысилось до 90/60 мм рт. ст. Максимальное значение АД при предельно высокой скорости внутривенного введения добутамина составило 95/65 мм рт. ст., тогда как ЧСС увеличилась до 118 уд./мин, однако клиническое состояние больного ухудшилось. Через 8 ч комбинированной терапии отмечалось снижение АД с дальнейшей стабилизацией на 14-м часу от начала внутривенного введения левосимендана, когда АД возросло до 100/65 мм рт. ст. и сохранялось на протяжении всего периода госпитализации. Снижение ЧСС наблюдалось уже через 8 ч терапии. До уровня 85 уд./мин ЧСС уменьшилась через 14 ч нестандартного лечения и сохранялась на протяжении всего периода наблюдения (рис. 8).

На фоне внутривенной инотропной поддержки добутамином сатурация кислорода крови оставалась низкой (82-85%), а частота дыхания возросла через 8 ч до 31 р/мин. Через 14 ч лечения добутамином сатурация снизилась до 81%, а частота дыхания оставалась высокой. Уже через 8 ч комбинированной терапии было отмечено не только увеличение сатурации до 89%, но и уменьшение частоты дыхания до 22 р/мин. Позитивная динамика повышения сатурации наблюдалась на 14-й час лечения и на следующие сутки, когда сатурация без использования неинвазивной вентиляции легких составляла 94%, тогда как частота дыхания через 24 ч терапии снизилась в два раза и составляла 15 р/мин.

На 4-е сутки терапии состояние больного оставалось стабильным, одышка уменьшилась, диурез увеличился до 87 мл/ч, в биохимических показателях уровень креатинина уменьшился до 67 мкмоль/л (клиренс креатинина – 74 мл/мин), АД сохранялось на уровне 100/70 мм рт. ст., без инотропной поддержки. Частота дыхания снизилась до 16 р/мин, сатурация без использования неинвазивной вентиляции легких удерживалась на уровне 95%. При повторной ЭхоКГ динамика показателей отсутствовала.

На фоне стабилизации клинического состояния пациента, стабилизации гемодинамических показателей больной был переведен для продолжения планового лечения.

Комбинированное применение двух негликозидных кардиотоников – добутамина и левосимендана позволило купировать проявления острой декомпенсированной СН в течение 72 ч. Различные механизмы кардиотонического эффекта данных препаратов позволяют без осложнений использовать их совместно и добиваться эффекта, превосходящего монотерапию.

Нестандартные подходы в лечении различных видов ОСН заключаются в применении комбинированной гемодинамической терапии как кардиотониками (левосимендан) – при ОСН, сопровождающейся снижением АД, так и гипотензивными препаратами (урапидил) – в случае гипертензивного криза.

Список литературы находится в редакции.

А.Н. Пархоменко, Я.М. Лутай, О.И. Иркин, С.П. Кушнир,
ННЦ «Институт кардиологии имени академика Н.Д. Стражеско» НАМН Украины, г. Киев

Клинический случай ведения пациента с тромбоэмболией легочной артерии промежуточно-высокого риска

Пациент А., 55 лет, доставлен в отдел реанимации и интенсивной терапии ННЦ «Институт кардиологии имени академика Н.Д. Стражеско» НАМН Украины (г. Киев) каретой скорой медицинской помощи с диагнозом «ишемическая болезнь сердца: острый коронарный синдром (ОКС) без элевации сегмента ST». На момент поступления предъявлял жалобы на боли за грудиной давящего характера, умеренную одышку. По словам больного, дискомфорт (боли) за грудиной, сопровождающийся умеренной одышкой, отмечается после физической нагрузки в течение последней недели. В день поступления после подъема по лестнице почувствовал резкую одышку, позже появилась боль давящего характера, что послужило причиной обращения за медицинской помощью. В анамнезе: артериальная гипертензия, хронический гастродуоденит, варикозное расширение и тромбофлебит вен нижних конечностей (в 2010 г. проводились флебэктомия и удаление тромба из глубоких вен нижних конечностей). Регулярно терапию не применял.

При поступлении общее состояние – средней степени тяжести. Повышенного питания. Кожные покровы телесной окраски, акроцианоз, слизистые оболочки с цианотичным оттенком. Артериальное давление – 120/80 мм рт. ст., частота сердечных сокращений (ЧСС) – 90 уд./мин, насыщение артериальной крови кислородом при пульсоксиметрии (SpO_2) – 87% (93% на фоне оксигенотерапии). Деятельность сердца ритмичная, тоны приглушены. В легких дыхание жесткое, хрипы не выслушиваются. Живот безболезненный, мягкий. Нижний край печени чувствительный, на 4 см ниже края реберной дуги. Пастозность голеней с обеих сторон. Варикозное расширение вен нижних конечностей. Электрокардиограмма (ЭКГ) и данные лабораторных исследований представлены на рисунке 1 и в таблице 1.

Таким образом, анамнестические, клинические и лабораторные данные свидетельствовали о необходимости проведения дифференциальной диагностики между тромбоэмболией легочной артерии (ТЭЛА) и ОКС. Клиническая вероятность ТЭЛА у пациента оценена как средняя (4,5 балла по шкале Wells и 6 баллов по шкале Женевский счет) [4]. На этапе диагностического поиска больному была назначена полнодозовая антикоагулянтная терапия в дополнение к нагрузочным дозам ацетилсалициловой кислоты и клопидогреля, которые он получал на догоспитальном этапе в связи с подозрением на ОКС. В данной ситуации предпочтительным антикоагулянтным препаратом являлся эноксапарин.

На сегодняшний день эноксапарин имеет наибольшую среди всех низкомолекулярных гепаринов (НМГ) доказательную базу у лиц с ОКС, а также хорошо зарекомендовал себя в лечении венозной тромбоэмболии (ВТЭ). У пациентов с ТЭЛА назначение НМГ имеет сравнимую эффективность и более благоприятную безопасность (меньшее количество больших кровотечений и меньшую вероятность развития гепарин-индуцированной тромбоцитопении) по сравнению с нефракционированным гепарином (НФГ). Немаловажным преимуществом НМГ является возможность назначения в стандартной дозе, причем для эноксапарина доза препарата 1 мг/кг массы тела 2 р/сут рекомендована как при ОКС, так и у больных ВТЭ. Назначение НФГ возможно только при условии тщательного лабораторного контроля за антикоагулятной эффективностью посредством измерения активированного частичного тромбопластинового времени. Пациент также получал β-блокаторы, статины и блокаторы протонной помпы.

С целью дифференциальной диагностики была проведена трансторакальная эхокардиография (ЭхоКГ), которая подтвердила отсутствие нарушений сегментарной сократимости левого желудочка (ЛЖ) и выявила признаки дилатации и перегрузки правых отделов сердца (рис. 2).

ЭхоКГ при поступлении. Градиент давления на трикуспидальном клапане составил 53 мм рт. ст. У пациента отмечен положительный признак МакКоннелла – выраженное нарушение сократимости свободной стенки правого желудочка (ПЖ) при сохраненной сократимости его верхушки, который является высокоспецифичным признаком острой ТЭЛА [4].

Для окончательной верификации диагноза (поскольку состояние больного оставалось гемодинамически стабильным) была проведена мультиспиральная компьютерная томография (мсКТ), которая подтвердила наличие ТЭЛА и выявила множественные тромбы в основных ветвях обеих легочных артерий (рис. 3).

Современная классификация ТЭЛА основана не на морфологических критериях степени обструкции русла легочной артерии, а на клинической картине заболевания и определяет риск развития смерти у данной категории пациентов. В ряде исследований, проведенных в середине 2000-х гг., было показано, что данные КТ не позволяют точно прогнозировать риск смерти от ТЭЛА, а степень тромбоза основных разветвлений легочной артерии у умерших и выживших лиц с субмассивной ТЭЛА практически не отличалась. В соответствии с современной классификацией и с учетом клинической картины заболевания (нормальные параметры центральной гемодинамики), данных инструментальных (признаки дисфункции ПЖ на ЭхоКГ, мсКТ) и лабораторных (повышение уровня тропонина) методов исследования, у пациента была диагностирована ТЭЛА промежуточно-высокого риска [2, 4].

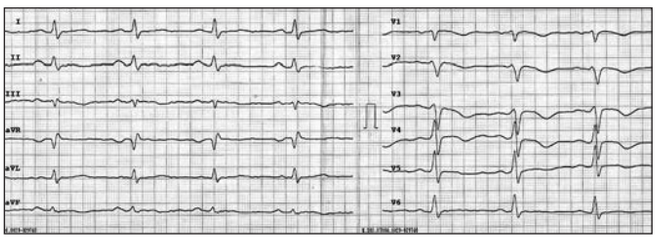

Рис. 1. ЭКГ при поступлении

КЛЕКСАН®
еноксапарин

- **Висока ефективність та безпека, що доведено клінічними дослідженнями[1]**
- **Наявність мультидозового флакона[2]**
- **Шприц-доза з захисною системою голки[3]**

Доведений та передбачуваний захист[1]

Інформація про препарат: Клексан®, розчин для ін'єкцій. КЛЕКСАН® 300, розчин для ін'єкцій по 10000 анти-Ха МО/мл у багатодозових флаконах по 3 мл РП UA/10143/01/01, Наказ МОЗ України № 213 від 07.02.2018. КЛЕКСАН®, розчин для ін'єкцій, 10000 анти-Ха МО/мл, по 0,8 мл у шприц-дозі із захисною системою голки, РП № UA/7181/01/01, Наказ МОЗ України № 1049 від 04.09.2017. КЛЕКСАН®, розчин для ін'єкцій, 10000 анти-Ха МО/мл: по 2000 анти-Ха МО/0,2 мл або по 4000 анти-Ха МО/0,4 мл у шприц-дозах з захисною системою голки, РП № UA/7182/01/01, Наказ МОЗ України № 1570 від 08.12.2017. **Фармакотерапевтична група.** Антитромботичні засоби. Група гепарину. **Код АТХ:** B01AB05. **Показання:** Клексан® 300, Клексан® 2000 анти-Ха МО/0,2 мл, 4000 анти-Ха МО/0,4 мл. Профілактика венозної тромбоемболії при хірургічних втручаннях, які супроводжуються помірним і високим тромбогенним ризиком; профілактика тромбоутворення в екстракорпоральному контурі кровообігу під час проведення гемодіалізу; Клексан® 4000 анти-Ха МО/0,4 мл. Профілактика тромбозу глибоких вен у пацієнтів, які знаходяться на постільному режимі у зв'язку з гострими терапевтичними захворюваннями: серцевою недостатністю (III або IV клас за класифікацією NYHA), гострою дихальною недостатністю, гострим інфекційним або ревматичним захворюванням за наявності принаймні ще одного фактора ризику венозної тромбоемболії; Клексан® 300, Клексан® 8000 анти-Ха МО/0,8 мл. Лікування діагностованого тромбозу глибоких вен, що супроводжується тромбоемболією легеневої артерії або без неї та не має тяжких клінічних симптомів, за винятком тромбоемболії легеневої артерії, яка вимагає лікування тромболітичним засобом або хірургічного втручання; лікування нестабільної стенокардії та гострого інфаркту міокарда без зубця Q у комбінації з ацетилсаліциловою кислотою; лікування гострого інфаркту міокарда з підйомом/елевацією сегмента ST у комбінації з тромболітичним засобом у хворих, до яких можливе подальше застосування коронарної ангіопластики, а також без неї. **Протипоказання.** Підвищена чутливість до еноксапарину, гепарину або його похідних, у тому числі інших НМГ. Наявність в анамнезі тяжкої гепаринідукованої тромбоцитопенії (ГТТ) типу II, що була спричинена нефракціонованим гепарином або НМГ. Через відсутність відповідних даних препарат не застосовують у хворих з тяжкою нирковою недостатністю (кліренс креатиніну, розрахований за формулою Кокрофта, 30 мл/хв), за винятком пацієнтів, що перебувають на діалізі. **Поширені побічні реакції:** геморагічні прояви, тромбоцитопенії, безсимптомне та оборотне підвищення рівня тромбоцитів, алергічних реакцій, остеопороз, тимчасове підвищення рівнів трансаміназ, гіперкаліємія. **Категорія відпуску.** За рецептом.

* Інформація подана скорочено. Повна інформація про препарат міститься в інструкції для медичного застосування препарату. Перед використанням препарату обов'язково ознайомтесь з повною інструкцією для медичного застосування препарату.

SAUA.CVD.19.03.0186 (апрель 2019 р.)

Інформація для розміщення у спеціалізованих виданнях, призначених для медичних установ, лікарів та фармацевтичних працівників, а також для розповсюдження на семінарах, конференціях, симпозіумах з медичної тематики. Матеріал призначений виключно для спеціалістів в охороні здоров'я.

1. Zafar Iqbal et al. Enoxaparin: a pharmacologicand clinical review ExpertOpin. Pharmacother. (2011) 12(7):1157-1170. **2.** Інструкція із застосування лікарського засобу Клексан® 300, розчин для ін'єкцій по 10000 анти-Ха МО/мл у багатодозових флаконах по 3 мл, РП UA/10143/01/01, Наказ МОЗ України № 213 від 07.02.2018. **3.** Інструкція із застосування лікарського засобу КЛЕКСАН®, розчин для ін'єкцій, 10000 анти-Ха МО/мл, по 0,8 мл у шприц-дозі із захисною системою голки, РП № UA/7181/01/01, Наказ МОЗ України № 1049 від 04.09.2017. **4.** Інструкція із застосування лікарського засобу КЛЕКСАН®, розчин для ін'єкцій, 10000 анти-Ха МО/мл: по 2000 анти-Ха МО/0,2 мл або по 4000 анти-Ха МО/0,4 мл у шприц-дозах із захисною системою голки, РП № UA/7182/01/01, Наказ МОЗ України № 1570 від 08.12.2017.

ТОВ «Санофі-Авентіс Україна»
Україна, 01033, Київ, вул. Жилянська, 48-50а, тел.: 0 (44) 354-20-00, факс: +380 (44) 354 20 01. www.sanofi.ua

КОПЛАВІКС®

таблетки, вкриті оболонкою, клопідогрель 75 мг / ацетилсаліцилова кислота 75 мг

Тривала прихильність до подвійної антитромбоцитарної терапії — ключовий фактор зниження ризику атеротромботичних подій[2, 3]

ЗРУЧНІСТЬ ЛІКУВАННЯ:

зменшення кількості та кратності прийому таблеток[2, 4]

ПІДВИЩЕННЯ ПРИХИЛЬНОСТІ

пацієнтів до лікування[2, 4]

SAUA.CLO.19.07.0492.

Інформація про препарат КОПЛАВІКС® таблетки, вкриті оболонкою. Склад. Діючі речовини: клопідогрель, кислота ацетилсаліцилова; **1** таблетка містить клопідогрелю гідросульфату у вигляді основи 75 мг та кислоти ацетилсаліцилової 75 мг. **Лікарська форма.** Таблетки, вкриті оболонкою. **Фармакотерапевтична група.** Інгібітори агрегації тромбоцитів, за винятком гепарину. **Код АТХ B01A C30. Показання.** Профілактика атеротромботичних ускладнень у дорослих, які вже приймають клопідогрель та ацетилсаліцилову кислоту (АСК). Для продовження терапії у разі: гострого коронарного синдрому без підйому сегмента ST (нестабільна стенокардія або інфаркт міокарда без патологічного зубця Q на ЕКГ), у тому числі у хворих, яким було проведено стентування під час черезшкірного коронарного втручання; гострого інфаркту міокарда з підйомом сегмента ST у хворих, які отримують медикаментозне лікування, та за можливості проведення тромболізису. **Протипоказання.** Підвищена чутливість до діючих речовин або будь-якої допоміжної речовини; тяжка печінкова недостатність; гостра патологічна кровотеча, така як кровотеча з пептичної виразки або внутрішньочерепний крововилив; підвищена чутливість до нестероїдних протизапальних засобів (НПЗЗ), бронхіальна астма, риніт, назальні поліпи; пацієнти з існуючим мастоцитозом, у яких застосування ацетилсаліцилової кислоти може викликати тяжкі реакції гіперчутливості (включаючи циркуляторний шок з припливами крові, артеріальну гіпотензію, тахікардію і блювання); тяжка ниркова недостатність; гострі пептичні виразки; геморагічний діатез; серцева недостатність тяжкого ступеня; одночасне застосування ацетилсаліцилової кислоти та метотрексату в дозах **15** мг/тиждень і більше (у зв'язку з підвищенням гематологічної токсичності метотрексату відбувається зниження ниркового кліренсу метотрексату протизапальними агентами і витіснення саліцилатами метотрексату зі зв'язку з протеїнами плазми); **III** триместр вагітності. **Спосіб застосування та дози.** Для перорального застосування. Препарат можна приймати незалежно від прийому їжі. Дорослим та людям літнього віку препарат Коплавікс® призначають **1** раз на добу. Препарат Коплавікс® застосовують після того, як розпочато лікування клопідогрелем та АСК як окремими препаратами. **Побічні реакції.** Часті побічні реакції, що виникали під час монотерапії клопідогрелем, монотерапії АСК або при застосуванні клопідогрелю у комбінації з АСК під час клінічних досліджень, або повідомлення щодо яких надходили спонтанно: гематоми, носова кровотеча, шлунково-кишкові кровотечі, діарея, біль у животі, диспепсія, поява синців, кровотеча в місці проколювання. **Застосування у період вагітності або годування груддю.** Дані щодо клінічного застосування препарату Коплавікс® під час вагітності відсутні. Препарат Коплавікс® не слід застосовувати протягом **I** та **II** триместрів вагітності, крім випадків, коли клінічний стан жінки вимагає лікування клопідогрелем/АСК. Через наявність у складі препарату Коплавікс® АСК його застосування протягом **III** триместру вагітності протипоказане. Під час застосування препарату Коплавікс® слід припинити годування груддю. **Діти.** Безпека та ефективність застосування препарату Коплавікс® дітям (віком до **18** років) не встановлені. Не рекомендується призначати препарат Коплавікс® цій групі пацієнтів. **Категорія відпуску.** За рецептом.

Інформація подана скорочено. Повна інформація про препарат міститься в інструкції для медичного застосування лікарського засобу. Перед призначенням препарату обов'язково ознайомтеся з повною інструкцією для медичного застосування препарату.

Інформація для розміщення у спеціалізованих виданнях, призначених для медичних установ, лікарів та фармацевтичних працівників, а також для розповсюдження на семінарах, конференціях, симпозіумах з медичної тематики. Матеріал призначений виключно для спеціалістів охорони здоров'я.

1. Інструкція для медичного застосування лікарського засобу КОПЛАВІКС®, таблетки, вкриті оболонкою; РП № UA/11680/01/02, наказ №973 від 15.09. 2016. 2. Bollati M., Gaita F., Anselmino M. Vascular Health and Risk Management, 2011; 7: 23–30. 3. Lim S. et al. Clin Drug Investig. 2015; 35: 833–842. 4. Deharo P. et al. International Journal of Cardiology, 2014; 172: e1–e2.

SANOFI

ТОВ «Санофі-Авентіс Україна». Київ, 01033, вул. Жилянська, 48-50а, тел.: +380 (44) 354 20 00. www.sanofi.ua

Табл. 1. Лабораторные данные при поступлении

Биохимический анализ			
показатель	результат	норма	
K^+	4,8	3,6-5,4	ммоль/л
Na^+	144	130-150	ммоль/л
Общий билирубин	14	4-25,7	ммоль/л
Креатинин	106	62-133	ммоль/л
АЛТ	31	5-40	U/l
Тропонин Т	0,15	<0,1	нг/мл
КФК	164	25-200	U/l
МВ-КФК	18	<24	U/l
ЛДГ	586	210-425	U/l
Глюкоза	5,3	3,85-6,05	ммоль/л

Общий анализ крови			
показатель	результат	норма	
Лейкоциты	7,5	4,3-10,8	10^9/л
Эритроциты	5,2	3,6-5,2	10^{12}/л
Гемоглобин	150	112-140	г/л
Гематокрит	43,2	37-47	%
Тромбоциты	237	200-300	10^9/л
СОЭ	4	2-15	мм/ч
Коагулограмма			
Тромбиновое время	90	86-117	%
Фибриноген	350	190-370	мг%
Свободный гепарин	4	3-6	с

Примечания: АЛТ – аланинаминотрансфераза; КФК – креатинфосфокиназа; МВ-КФК – миокардиальная фракция общей КФК; ЛДГ – лактатдегидрогеназа.

Таких пациентов необходимо немедленно госпитализировать в отделения реанимации / неотложной терапии с возможностью постоянного мониторного наблюдения за параметрами центральной гемодинамики, где у них должна быть продолжена парентеральная антикоагулянтная терапия. В отличие от больных высокого риска (нарушения гемодинамики в виде шока или стойкой артериальной гипотензии), у которых проведение тромболитической терапии (ТЛТ) при отсутствии противопоказаний является обязательным, у лиц с промежуточно-высоким риском этот вопрос окончательно не решен.

В 2013 г. были оглашены результаты многоцентрового рандомизированного плацебо-контролируемого исследования PEITHO, которое на сегодняшний день является самым большим проектом, посвященным данной проблеме [8]. В исследование вошло 1006 пациентов (медиана возраста – 70 лет) с ТЭЛА, которых рандомизировали для приема антикоагулянта/плацебо или антикоагулянта/тенектеплазы. У всех больных диагноз ТЭЛА подтверждался при помощи методов визуализации (в 95% случаев – мсКТ), а также были выявлены дисфункция ПЖ (ЭхоКГ или мсКТ) и повышение уровня тропонинов; таким образом, пациенты имели промежуточно-высокий риск согласно современной классификации ТЭЛА. Частоту случаев смерти и/или развития гемодинамического коллапса в течение семи дней наблюдения оценивали в качестве первичной конечной точки. Проведение ТЛТ позволило снизить вероятность развития событий первичной конечной точки на 56% (2,6% в группе тенектеплазы по сравнению с 5,6% – плацебо; p=0,015). В то же время не было получено достоверного влияния ТЛТ на вероятность смерти от всех причин как через семь (1,2% в группе ТЛТ по сравнению с 1,8% – контроля; p=0,43), так и 30 дней наблюдения (2,4 по сравнению 3,2% соответственно; p=0,42). Проведение ТЛТ тенектеплазой сопровождалось достоверным увеличением количества больших кровотечений в течение 30 дней наблюдения: 6,3 против 1,5% в группе плацебо (p<0,001), а также геморрагических инсультов: 10 против 1 в группе плацебо.

По результатам длительного наблюдения, проводившегося у части пациентов (~98% в течение 6 мес и ~83% в течение 24 мес), включенных в исследование, также не было выявлено различий между группами по частоте летальных случаев от всех причин [5]. Более того, выделенные группы не отличались по функциональному состоянию – длительности персистирования и выраженности одышки, а также частоте развития хронической посттромбоэмболической легочной гипертензии. Таким образом, предотвращение гемодинамических осложнений в ранний период заболевания на фоне ТЛТ у лиц с ТЭЛА промежуточно-высокого риска не реализовалось в последующее снижение смерти от всех причин (как при кратковременном, так и при длительном наблюдении) или улучшение функционального состояния пациентов, однако сопровождалось увеличением геморрагических осложнений.

В то же время, по данным одного из последних метаанализов, в который было включено 1775 пациентов с субмассивной ТЭЛА (8 исследований), проведение ТЛТ достоверно снижало летальность (1,39% при ТЛТ против 2,92% без ТЛТ; p=0,03), однако приводило к более чем трехкратному повышению количества больших кровотечений (7,74% при ТЛТ против 2,25% без ТЛТ; p<0,001) [1]. В другом метаанализе (n=1833, 11 исследований) существенное уменьшение повторных эпизодов ТЭЛА на фоне ТЛТ не ассоциировалось с достоверным снижением смерти и сопровождалось увеличением риска больших и внутричерепных кровотечений у гемодинамически стабильных больных [11]. Согласно полученным данным, для того чтобы у лиц с гемодинамически стабильной ТЭЛА, получающих антикоагулянты, развилось одно дополнительное большое кровотечение или геморрагический инсульт, необходимо провести ТЛТ 27 и 91 пациенту соответственно, а чтобы предотвратить одну смерть, – назначить ТЛТ 125 больным.

В настоящее время большинство экспертов сходятся во мнении, что у лиц с ТЭЛА промежуточно-высокого риска должна быть предпринята выжидательная тактика [2, 4]. Проведение ТЛТ показано только тем пациентам, у которых на фоне инициальной антикоагулянтной терапии отмечены отсутствие клинической стабилизации состояния, прогрессирование симптоматики заболевания или развитие нового гемодинамического компромисса. Повышения безопасности ТЛТ возможно также добиться путем отбора для этой процедуры больных с минимальным риском кровотечений или путем изменения режима/способа

ТРАНСТОРАКАЛЬНАЯ ЭХОКГ ПРИ ПОСТУПЛЕНИИ

А. Апикальная четырехкамерная позиция: отмечены выраженная дилатация ПЖ, ПЖ>ЛЖ, сглаживание межжелудочковой перегородки и ее смещение в сторону ЛЖ

Б. Парастернальная позиция по короткой оси: отмечены увеличение размеров и признаки перегрузки ПЖ – смещение межжелудочковой перегородки в сторону ЛЖ, характерная «треугольная» форма среза ЛЖ

В. Поток регургитации на трикуспидальном клапане (характеризует давление в ПЖ): градиент давления – 53 мм рт. ст.

Рис. 2. Данные ЭхоКГ до и после проведения тромболитической терапии

введения фибринолитика. К сожалению, в настоящее время отсутствует общепринятая шкала для определения риска кровотечений у лиц с ТЭЛА. В 2010 г. на основе анализа данных более 24 тыс. пациентов с ТЭЛА, включенных в регистр RIETE [9], была предложена шкала риска развития фатальных кровотечений (табл. 2). Более новая шкала VTE-BLEED (табл. 3) разработана на базе исследования RE-COVER и определяет степень риска возникновения больших кровотечений [3]. Обе методики не являются специфичными для больных, которым планируется проведение ТЛТ, однако позволяют среди всех лиц с ТЭЛА выделить категории с очень высоким риском геморрагических осложнений и, соответственно, высоким риском осложнений при проведении системной ТЛТ. Такие факторы риска, как активное злокачественное новообразование, анемия, кровотечение в анамнезе, возраст и почечная дисфункция являются общими в обеих клинических шкалах.

Предпосылками к снижению дозы тромболитического препарата у больных ТЭЛА могут быть особенности кровоснабжения легких (единственный орган, через который проходит весь объем циркулирующей крови и, соответственно, вся доза фибринолитика, введенная системно) и высокая активность собственной фибринолитической системы в легочной ткани [13]. Такой подход также тестировался в ряде небольших исследований. В проспективном рандомизированном многоцентровом испытании C. Wang et al. [14] в ходе обследования 118 пациентов с массивной и субмассивной ТЭЛА не было выявлено существенных отличий между двумя режимами введения альтеплазы в дозах 50 или 100 мг (инфузия в течение 2 ч) по основным показателям эффективности: функция ПЖ и динамика систолического давления в легочной артерии по данным ЭхоКГ; степень обструкции легочных артерий по данным мсКТ; количество дефектов наполнения по данным вентиляционно-перфузионной сцинтиграфии. Оба режима ТЛТ также существенно не отличались по влиянию на летальность и вероятность развития повторных ВТЭ. В то же время при использовании низкодозового режима наблюдалась тенденция к более редкому развитию больших кровотечений (3 по сравнению с 10% соответственно; p=0,288), особенно у пациентов с массой тела <65 кг (14,8 по сравнению с 41,2% соответственно; p=0,049).

В многоцентровом рандомизированном исследовании MOPETT у 121 больного с субмассивной ТЭЛА тестировалось введение «безопасной» дозы альтеплазы (50 мг у пациентов с массой тела ≥50 кг или 0,5 мг/кг при массе тела <50 кг) на фоне «безопасного» режима антикоагулянтной терапии (по сравнению со стандартными дозами антикоагулянтов) [12]. Проведение ТЛТ привело к достоверному снижению вероятности развития первичной конечной точки (повторная ТЭЛА + легочная гипертензия) через 28 мес наблюдения (p<0,001). В группе ТЛТ также достоверно реже наблюдались случаи развития смерти и повторных ВТЭ (1,6 по сравнению с 10%; p=0,049), а также существенно сокращались сроки пребывания пациентов в стационаре (p<0,001). В исследовании MOPETT большие кровотечения не были зарегистрированы ни в одной из групп.

ДАННЫЕ МСКТ ПРИ ПОСТУПЛЕНИИ

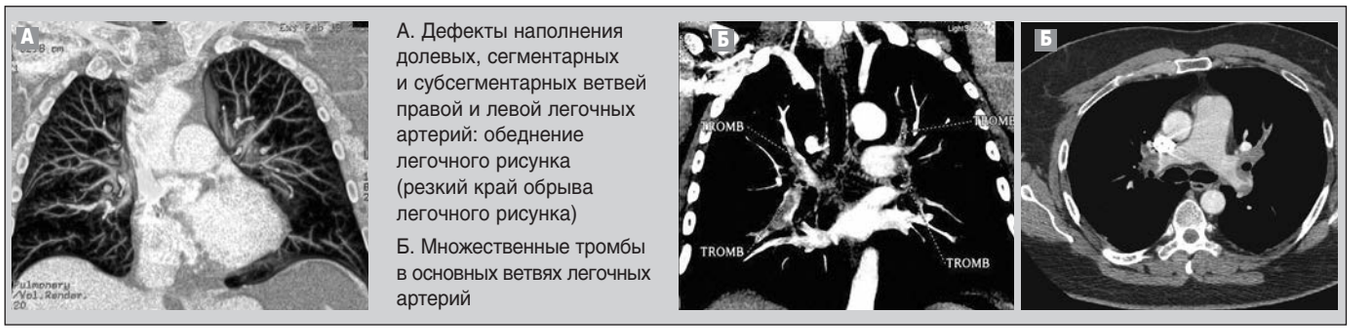

А. Дефекты наполнения долевых, сегментарных и субсегментарных ветвей правой и левой легочных артерий: обеднение легочного рисунка (резкий край обрыва легочного рисунка)

Б. Множественные тромбы в основных ветвях легочных артерий

Рис. 3. Данные мсКТ с контрастированием сосудов малого круга кровообращения (исходно и после проведения ТЛТ)

Табл. 2. Шкала RIETE

	Баллы	ОР
Рак с метастазированием	2	3,8
Недавнее большое кровотечение	1,5	2,64
Возраст >75 лет	1	2,16
Иммобилизация >4 дней	1	1,99
Анемия (Hb ж <120 г/л; м <130 г/л)	1	1,54
Тромбоцитопения (<100×109/l)	1	2,23
Изменение ПТИ	1	2,09
Клиренс креатинина <30 мл/мин	1	2,27
Дистальный ТГВ	-1	0,39

Риск, баллы	Пациенты, %	Кровотечения, %
Низкий (<1,5)	64	0,16
Средний (1,5-4)	33	1,06
Высокий (>4)	2,2	4,24

Табл. 3. Шкала VTE-BLEED (RE-COVER, n=5107)

	p	Баллы
Активный рак (actiVe cancer)	0,0002	2
Мужчина с неконтролируемой гипертензией (male patient with unconTrolled hypertension)	0,0020	1
Анемия (anEmia)	0,0016	1,5
Кровотечения в анамнезе (history of BLEeding)	0,0059	1,5
Возраст ≥60 лет (agE ≥60 years)	0,0001	1,5
Почечная дисфункция (renal Dysfunction)	0,0043	1,5
Высокий риск (≥2 баллов) – увеличение риска больших кровотечений в 4 раза.		

Примечания: ПТИ – протромбиновый индекс; ТГВ – тромбоз глубоких вен.

Значительное снижение дозы тромболитического агента возможно также при использовании катетерного (направленного) тромболизиса. Этот метод позволяет дополнительно напрямую контролировать давление в системе легочной артерии и в онлайн-режиме оценивать эффективность терапии, однако является инвазивным и связан с дополнительным перипроцедурным риском (в том числе кровотечений). В настоящее время имеются результаты трех исследований, посвященных применению катетерной направленной ТЛТ (КНТ) у пациентов с ТЭЛА. В исследовании ULTIMA у лиц с субмассивной ТЭЛА эндоваскулярное введение тромболитического препарата проводили специальным катетером EkoSonic с возможностью усиления эффекта терапии при помощи ультразвука (n=30 – основная группа и n=29 – контрольная) [6]. Это позволило существенно улучшить параметры ПЖ в острый период заболевания по сравнению с группой антикоагулянтной терапии, снизить применяемые дозы тромболитических препаратов до минимума и избежать развития дополнительных кровотечений [6].

В исследовании SEATTLE II у 150 пациентов с массивной и субмассивной ТЭЛА применение КНТ катетером EkoSonic позволило достоверно уменьшить размеры ПЖ и снизить давление в системе легочной артерии без развития внутричерепных кровотечений [10]. Основным ограничением этого испытания является отсутствие контрольной группы. Подобные результаты были продемонстрированы и в многоцентровом регистре PERFECT (n=101) [7]. Данные исследований послужили основой для одобрения катетера EkoSonic Управлением по контролю качества продуктов питания и лекарственных средств США (FDA) для применения у лиц с ВТЭ.

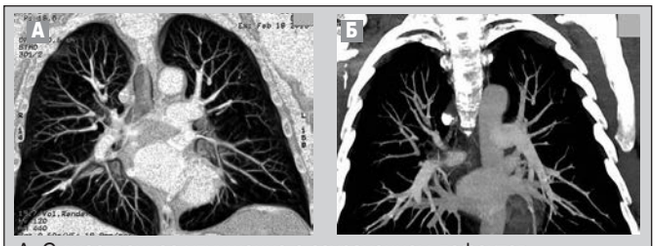

А. Существенное улучшение с сохранением дефектов наполнения субсегментарных артерий верхней доли левого и нижней доли правого легкого

Рис. 4. Данные мсКТ после ТЛТ (5-е сутки заболевания)

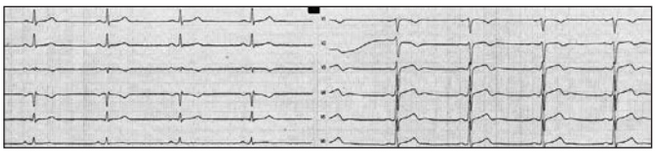

Рис. 5. ЭКГ при выписке

В нашем случае наличие у больного выраженного одышечного и болевого синдромов, массивность тромботической закупорки основных ветвей легочной артерии, выраженная степень дисфункции ПЖ, низкая сатурация (SpO_2 – 87%), отсутствие улучшения клинической симптоматики на фоне антикоагулянтной терапии в течение 4-6 ч наблюдения, а также низкий геморрагический риск стали основанием для проведения системной ТЛТ. Терапию проводили альтеплазой в дозе 100 мг в течение 2 ч. В ходе применения ТЛТ отмечалась кровоточивость десен, которую удалось остановить полосканием полости рта раствором аминокапроновой кислоты. Других кровотечений не было. Через 12 ч после завершения ТЛТ состояние пациента существенно улучшилось, боли в грудной клетке и одышка прекратились. Насыщение артериальной крови кислородом при пульсоксиметрии (SpO_2) возросло до 96% (дыхание воздухом), ЧСС снизилась до 70 уд./мин. Повторная ЭхоКГ выявила существенное уменьшение размеров и перегрузки ПЖ, снижение степени легочной гипертензии. Контрольная мсКТ, проведенная на 5-е сутки после ТЛТ (рис. 4), обнаружила значительное улучшение легочного кровотока с наличием единичных тромбов в субсегментарных ветвях легочной артерии.

При компрессионной сонографии вен нижних конечностей тромбы в глубоких венах нижних конечностей не выявлены (имеются признаки посттромбофлебитической болезни). Пациент был переведен на длительный прием пероральных антикоагулянтов и выписан в удовлетворительном состоянии. ЭКГ при выписке представлена на рисунке 5.

Список литературы находится в редакции.

А.Н. Пархоменко, О.И. Иркин, Я.М. Лутай, А.А. Степура,
ННЦ «Институт кардиологии имени академика Н.Д. Стражеско» НАМН Украины, г. Киев

Применение комбинации левосимендана и добутамина у больной с критическими проявлениями острой декомпенсированной сердечной недостаточности

Острая декомпенсированная сердечная недостаточность (ОДСН) – это симптомокомплекс, возникающий при нарушении насосной функции сердца: снижении сердечного выброса (СВ), недостаточной перфузии тканей, повышенном давлении в легочных капиллярах, застое в тканях. Наиболее частой причиной (60-70%) ОДСН является ишемическая болезнь сердца (ИБС) [1, 2].

Особенно высока смертность при острых формах ИБС, сопровождающихся развитием ОСН. Так, в случае регистрации ОСН при остром инфаркте миокарда (ОИМ) летальность достигает 30% в течение первого года [3]. Вместе с тем развитие отека легких без ОИМ как проявление декомпенсации хронического процесса является еще более тяжелым состоянием: внутрибольничная летальность составляет 12%, а смерть в течение года регистрируется в 40% случаев [4, 5]. Около 45% пациентов, госпитализированных с ОДСН, в течение последующего года повторно поступают в стационар хотя бы один раз [6, 7]. Риск смерти или повторной госпитализации в течение 60 суток составляет, по данным различных исследователей, от 30 до 60% [8-10]. Улучшить клинический исход при ОСН можно с помощью ранней диагностики и правильно выбранной тактики лечения, ведущей к более адекватной и длительной стабилизации состояния.

Диагноз ОСН ставится на основании характерных жалоб больного, клинических симптомов и результатов дополнительных методов обследования, таких как электрокардиография (ЭКГ), рентгенография грудной клетки, эхокардиография (ЭхоКГ), определение уровня специфических биомаркеров в крови (рис. 1) [11].

Терапевтическая тактика в лечении ОДСН направлена на уменьшение пред- и постнагрузки, улучшение транспорта кислорода, снижение давления в системе легочной артерии.

Инотропная терапия при ОДСН применяется, как правило, при неэффективности стандартных методов – ограничении возможностей наращивания дозы мочегонных и нитратов в связи с артериальной гипотензией, уменьшением диуреза. В последнее время появился ряд новых препаратов, обладающих положительным инотропным эффектом и имеющих различные механизмы действия, которые сопровождаются характерным электрофизиологическим профилем. В связи с этим было предложено несколько классификаций, среди которых стоит выделить таковую A. Varro, J. Papp [15]:

I класс – позитивная инотропия связана с усилением трансмембранного тока кальция внутри кардиомиоцитов с увеличением содержания в них циклического аденозинмонофосфата (цАМФ) в результате:

• IA – β-адренергической стимуляции, которая активирует G-протеин аденилатциклазы (добутамин);

• IB – ингибирования фосфодиэстеразы (ФДЭ), которая снижает скорость катаболизма цАМФ; достоинством ингибиторов ФДЭ является сочетание положительного инотропного эффекта с вазодилатацией, отрицательное же качество заключается в том, что они вызывают склонность к аритмиям, увеличивая летальность при длительном применении, особенно при наличии ИБС (амринон, милринон);

• IC – прямой активации аденилатциклазы; эти препараты могут удлинять продолжительность потенциала действия и увеличивать частоту сердечного ритма (форсколин);

• ID – модуляции кальциевых каналов L-типа; электрофизиологические эффекты BAY-K 8644 могут быть полностью устранены под влиянием нифедипина и других дигидропиридинов.

II класс – эти препараты различными путями усиливают внутриклеточную активность натрия:

• IIA – торможение натрий-калиевого насоса; к этой подгруппе относятся сердечные гликозиды, которые угнетают натрий-калиевую АТФазу, повышая уровень внутриклеточного натрия, и уменьшают натрий-кальциевый обмен с ростом внутриклеточного содержания кальция, одновременно уменьшается содержание внутриклеточного калия; гликозиды могут разнообразно влиять на реполяризацию (укорачивать, удлинять, не менять), что зависит от их концентрации и, соответственно, действия на различные токи ионов, участвующих в реполяризации;

• IIB – усиление трансмембранного притока натрия через вольтаж-чувствительные натриевые каналы; известные препараты этой группы не применяются клинически в связи с высокой общей токсичностью, хотя некоторые обладают рядом благоприятных для кровообращения эффектов (включая вазодилатацию), например DPJ 201-106.

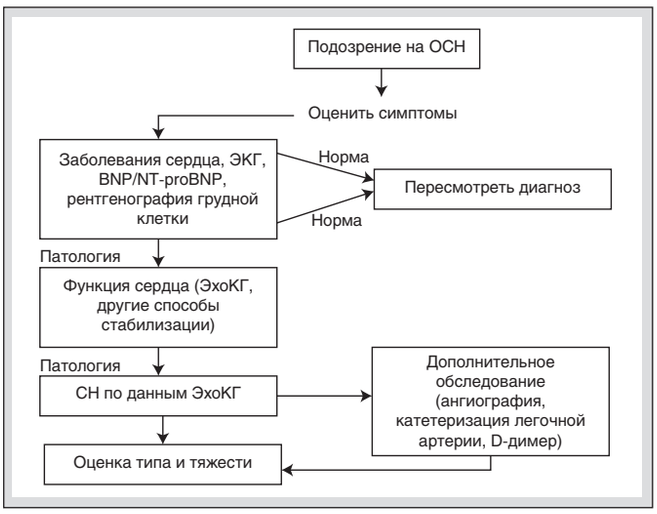

Рис. 1. Диагностика ОСН

III класс – в отличие от предыдущих средств, которые усиливают инотропную функцию в результате повышения эффектов внутриклеточного кальция, препараты этого класса увеличивают чувствительность миофиламентов кардиомиоцитов к внутриклеточному кальцию – так называемый феномен сенситизации (левосимендан).

IV класс – препараты, удлиняющие реполяризацию и усиливающие сократимость (веснаринон). При этом происходит накопление кальция в миокарде. Эти препараты часто обладают комбинированным действием (включая ингибирование ФДЭ). Несмотря на подобные эффекты, веснаринон урежает сердечный ритм.

Наибольшую положительную доказательную базу среди инотропных препаратов имеют добутамин и левосимендан. При этом необходимо отметить преимущества, полученные левосименданом в сравнительных исследованиях с добутамином.

Данные многоцентровых рандомизированных исследований (LIDO, CASINO и RUSSLAN) продемонстрировали достоверное влияние на показатели внутрисердечной и системной гемодинамики как добутамина, так и левосимендана. Несмотря на более выраженное влияние левосимендана на внутрисердечную гемодинамику – повышение СВ и уменьшение давления заклинивания в легочной артерии, его использование вызывало некоторое снижение системного артериального давления – АД (в отличие от добутамина). Это было показано в испытании LIDO (рис. 2) [16].

Наличие положительных гемодинамических эффектов левосимендана у больных ОДСН в дальнейших исследованиях нашло отражение в снижении риска смерти при его использовании по сравнению с плацебо (RUSSLAN, CASINO) и в сравнении с применением добутамина (LIDO, CASINO) (рис. 3) [16-18].

Эффективность применения левосимендана в лечении ОСН доказана не только для ОДСН при хронической СН, но и при ОСН denovo – острой левожелудочковой недостаточности, возникшей вследствие развития ОИМ, по результатам многоцентровых исследований REVIVE II, SURVIVE.

Эффективность левосимендана при ОДСН в последние годы привела к его широкому использованию в странах Европы (в США он не зарегистрирован), но было определено и главное ограничение его применения – артериальная гипотензия. Эта особенность напрямую связана с механизмом действия препарата. Кроме инотропной активности, он обладает вазодилатирующим действием вследствие активации АТФ-зависимых калиевых каналов митохондрий гладкомышечных клеток сосудов. Есть такое влияние и на кардиомиоциты, что обеспечивает дополнительный кардиопротекторный эффект препарата. Подобный

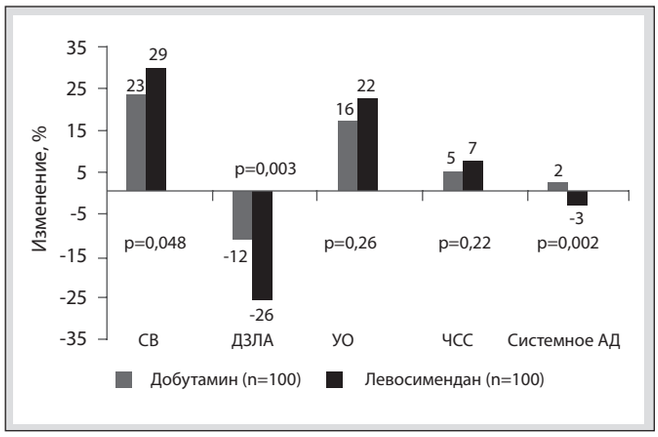

Рис. 2. Изменение параметров гемодинамики через 24 ч после начала введения препаратов в исследовании LIDO

Примечания: ДЗЛА – давление заклинивания в легочной артерии; УО – ударный объем.

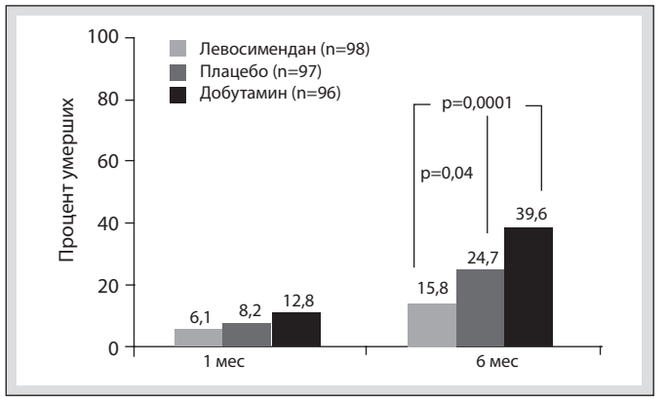

Рис. 3. Смертность в исследовании CASINO

двойной механизм действия левосимендана позволил отнести его к группе иновазодилататоров. Поэтому с целью преодоления основного ограничения использования левосимендана у больных со сниженным АД были предприняты попытки комбинации левосимендана и прессорных аминов, в том числе добутамина.

В одном из первых исследований по изучению сочетанного применения адреномиметиков и левосимендана при резистентной к добутамину ОДСН отмечалась высокая эффективность данной комбинации [12]. В последующих исследованиях у больных тяжелой декомпенсированной СН, резистентной к терапии добутамином, перед хирургическим лечением было показано преимущество комбинированного лечения с использованием левосимендана перед совместным приемом добутамина и милринона. Эта комбинация была безопасна, эффективна, а терапевтическое действие продолжалось в течение семи дней от начала терапии. Во всех случаях данная терапия привела к устойчивому снижению давления наполнения желудочков сердца и увеличению сердечного индекса, что позволило выписать таких тяжелых больных из клиники [13, 14].

Наша клиника также располагает опытом использования левосимендана как в качестве самостоятельного агента, так и совместно с добутамином. Приводим следующий клинический случай, иллюстрирующий возможности комбинированной терапии у крайне тяжелой больной.

ПРИМЕР КОМБИНИРОВАННОЙ ТЕРАПИИ С ИСПОЛЬЗОВАНИЕМ ЛЕВОСИМЕНДАНА И ДОБУТАМИНА

Больная Л. перенесла Q-ИМ передне-перегородочно-верхушечной локализации (13.09.09). В связи с развитием ранней постинфарктной стенокардии ей были проведены коронаровентрикулография и последующее стентирование передней межжелудочковой ветви и огибающей ветви левой коронарной артерии (08.10.09), установлено четыре стента с лекарственным покрытием. Хроническая аневризма верхушки левого желудочка. Гипертоническая болезнь 3-й степени. СН IIБ (острая левожелудочковая недостаточность: Killip III 16-20.09.09, Killip II 21-22.09.09). На фоне проводимой терапии (80 мг/сут фуросемида, 25 мг/сут верошпирона, 6,25 мг/сут карведилола, 15 мг/сут ивабрадина, 5 мг/сут изосорбида динитрата, 10 мг/сут симвастатина, 75 мг/сут клоподогреля) состояние больной стабилизировалось, и на 19-е сутки она была выписана (05.11.09). Вместе с тем на фоне назначенного лечения у пациентки прогрессировали явления СН, она была госпитализирована повторно 3.12.09 с жалобами на одышку как в покое, так и при

незначительной физической нагрузке, слабость, ортопноэ, ухудшение сна из-за одышки.

Лечение до поступления: 80 мг/сут фуросемида, 25 мг/сут верошпирона, 6,25 мг/сут карведилола, 5 мг/сут изосорбида динитрата, 10 мг/сут симвастатина, 75 мг/сут клопидогреля.

При объективном осмотре кожные покровы бледно-телесного цвета, видимые слизистые без особенностей. Тоны сердечной деятельности ослабленной звучности, ритмичные, дующий систолический шум на верхушке и в точке Боткина, акцент II тона на легочной артерии. АД при поступлении – 90/60 мм рт. ст., пульс – 75 уд./мин. Частота дыхания (ЧД) – 22-25 р/мин. В легких жесткое дыхание, влажные хрипы в нижних отделах до угла лопатки, ослабление дыхания справа. Живот мягкий, увеличен в объеме за счет асцита, печень выступает на 5-7 см из-под края реберной дуги. Отеки голеней и стоп умеренной выраженности.

На ЭхоКГ: конечно-диастолический объем – 151 мл, фракция выброса – 42%, левое предсердие – 4,7 см, дискинез верхушки, гипокинез межжелудочковой перегородки, передней и боковой стенки, диастолическая дисфункция по рестриктивному типу, легочная гипертензия до 70 мм рт. ст., выраженная недостаточность митрального и трикуспидального клапанов (3+) (рис. 4).

Диагноз при поступлении: ОДСН. ИБС: стенокардия напряжения IV функционального класса. Атеросклеротический и постинфарктный (13.09.09) кардиосклероз. Стентирование 8.10.09 (передняя межжелудочковая ветвь, огибающая ветвь левой коронарной артерии, правой коронарной артерии – четыре стента). Хроническая аневризма верхушки левого желудочка. Гипертоническая болезнь 3-й степени. СН IIБ степени (IV функциональный класс по NYHA).

При поступлении в стационар у больной произведена эвакуация 1300 мл жидкости из правой плевральной полости, после постановки центрального венного катетера назначено лечение: 3,125 мг 2 р/сут карведилола, 5 мг 2 р/сут ивабрадина, 75 мг/сут клопидогреля, 70 мг 2 р/сут триметазидина MR, 12,5 мг/сут эплеренона, 20 мг торасемида внутривенно капельно.

Первые сутки: больная отмечает уменьшение одышки, однако в ночное время она усиливалась. Вес больной – 62,5 кг. Почасовый диурез за сутки составил 33 мл/ч. АД – 85/60 мм рт. ст., пульс – 68 уд./мин. Данные лабораторных анализов: калий – 4,4 ммоль/л, натрий – 145 ммоль/л, билирубин – 14 мкмоль/л, креатинин – 118 мкмоль/л (клиренс креатинина составил 42 мл/мин), АЛТ – 28 ед/л, АСТ – 24 ед/л, креатинфосфокиназа (КФК) – 67 ед/л, глюкоза – 4,6 ммоль/л, альбумины крови – 36 г/л, гемоглобин – 179 г/л. В терапии больной был отменен торасемид, добавлен фуросемид внутривенно капельно (160 мг/сут), Корвитин по 1 г/сут, коррекция кислотно-щелочного баланса.

На 2-4-е сутки: на фоне проводимой терапии субъективное состояние пациентки оставалось тяжелым, тогда как АД сохранялось на уровне 85/55 мм рт. ст., пульс – 80 уд./мин, почасовый диурез на 2-3-и сутки составил 62 мл/ч. При этом клиренс креатинина возрос и составил 60 мл/мин.

На 5-е сутки: субъективное состояние больной ухудшалось – в покое нарастала одышка (ЧД – 25-28 р/мин), ортопноэ. Объективно: АД – 80/60 мм рт. ст., пульс – 80 уд./мин, при аускультации легкого в динамике увеличилось ослабление дыхания справа и притупление в нижних отделах легких, диурез – 35 мл/ч. В лабораторных анализах отмечен рост содержания мочевой кислоты до 705 мкмоль/л. Диагностическое УЗИ грудной полости выявило наличие плевральной жидкости, в связи с чем была проведена плевральная пункция справа: извлечено 1200 мл плевральной жидкости. Принято решение об отмене карведилола и ивабрадина.

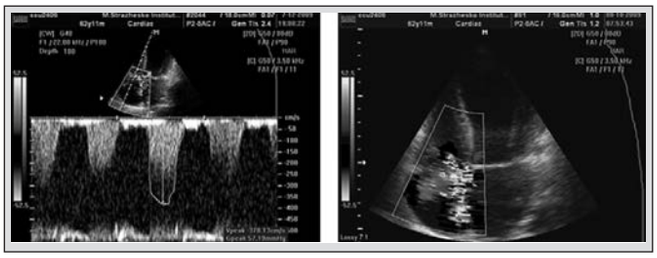

Рис. 4. ЭхоКГ пациентки в день поступления

На 6-е сутки: состояние больной ухудшилось – увеличилась одышка (ЧД – 25 р/мин), сохранялась гипотензия (АД – 75/55 мм рт. ст.) при отсутствии тахикардии без использования β-блокатора и ивабрадина (пульс оставался на уровне 65 уд./мин), отсутствовал ответ на терапию фуросемидом в дозе 160-240 мг/сут (диурез <12,5 мл/ч), прогрессивно ухудшалась функция почек (креатинин – 133 ммоль/л или клиренс креатинина – 37 мл/мин). Принято решение об инотропной поддержке путем внутривенного введения добутамина. После 4-часовой инфузии добутамина 2,5-10 мкг/кг/мин АД возросло до 90/60 мм рт. ст., однако диуретический ответ отсутствовал. Поэтому к инфузии добутамина была добавлена таковая левосимендана по схеме (таблица).

На 7-е сутки: на фоне постоянной инфузии комбинации левосимендана (0,1 мкг/кг/мин) с добутамином 2,5-10 мкг/кг/мин состояние больной остается тяжелым. АД – 90/70 мм рт. ст., пульс – 75 уд./мин, диурез – 29 мл/ч, ЧД – 25 р/мин. Лабораторные исследования: калий – 4,3 ммоль/л, натрий – 141 ммоль/л, билирубин – 13 мкмоль/л, креатинин – 140 мкмоль/л (клиренс креатинина – 35 мл/мин), мочевая кислота – 681 мкмоль/л, АЛТ – 32 ед/л, АСТ – 25 ед/л, КФК – 101 ед/л, глюкоза крови – 5,9 ммоль/л. Для стимуляции диуреза решено добавить медленную инфузию фуросемида в дозе 100 мг.

На 8-е сутки: впервые за время пребывания в стационаре у больной отмечена положительная динамика – одышка уменьшилась (ЧД – 20 р/мин), среднее дневное значение АД возросло и составило 100/70 мм рт. ст., пульс увеличился до 90 уд./мин, диурез – до 62,5 мл/ч. При этом креатинин снизился до 117 мкмоль/л (клиренс креатинина составил 42 мл/мин). К проводимой терапии решено добавить 5 мг 2 р/сут ивабрадина, 20 мг/сут валсартана, уменьшить внутривенное введение фуросемида до 60 мл/сут.

Таблица. Схема, предлагаемая для введения левосимендана

Вес, кг	Болюс		Инфузия*		
	мг	мл	мг/ч	мл/ч	ч
60	0,72	14,4	0,36	7,2	32
65	0,78	15,6	0,39	7,8	30
70	0,84	16,8	0,42	8,4	28
75	0,90	18,0	0,45	9,0	26
80	0,96	19,2	0,48	9,6	24
85	1,02	20,4	0,51	10,2	22
90	1,08	21,6	0,54	10,8	21
95	1,14	22,8	0,57	11,4	20
100	1,20	24,0	0,60	12,0	19
105	1,26	25,2	0,63	12,6	18
110	1,32	26,4	0,66	13,2	17
115	1,38	27,6	0,69	13,8	16

*Примечания: * При разведении в 500 мл в 5% раствора глюкозы.*
1. Без использования болюсного введения.
2. Инфузия – 6 мкг/кг/ч на протяжении 30 ч.

На 9-11-е сутки: пациентка отмечает устойчивое улучшение самочувствия, снижение одышки (ЧД – 17 р/мин); уменьшились отеки на ногах, почасовой диурез существенно возрос и составлял 83 мл/ч. Креатинин крови снизился до 83 мкмоль/л (клиренс креатинина увеличился до 60 мл/мин) при умеренном подъеме трансаминаз: АЛТ – до 87 ед/л, АСТ – до 55 ед/л. К лечению добавлен карведилол в дозе 3,125 мг 2 р/сут.

На 12-15-е сутки: состояние больной стабильное, одышка уменьшилась, АД – 100/70 мм рт. ст., пульс – 90 уд./мин. Диурез – 87 мл/ч. В биохимических анализах креатинин – 67 мкмоль/л (клиренс креатинина – 74 мл/мин), мочевая кислота – 551 мкмоль/л.

На ЭхоКГ: конечно-диастолический объем – 143 мл, фракция выброса – 41%, левое предсердие – 4,4 см, дискинез верхушки, гипокинез межжелудочковой перегородки, передней и боковой стенки, диастолическая дисфункция по рестриктивному типу, легочная гипертензия до 70 мм рт. ст., выраженная недостаточность митрального и трикуспидального клапанов (3+). Динамика показателей ЭхоКГ отсутствует (рис. 5).

После стабилизации состояния больная переведена в Киевский городской центр сердца, где 28.12.2009 ей выполнено оперативное вмешательство: протезирование митрального клапана, пластика трикуспидального клапана, аортокоронарное шунтирование – четыре шунта (диагональная, огибающая ветви и передняя межжелудочковая ветвь левой коронарной артерии, а также правая коронарная артерия). Стентирована правая почечная артерия. В настоящее время пациентка находится на амбулаторном лечении по месту жительства.

ОСОБЕННОСТИ ПРИВЕДЕННОГО КЛИНИЧЕСКОГО СЛУЧАЯ

1. Комбинированное применение двух кардиотоников с различными механизмами действия.

2. Использование введения левосимендана без болюсного введения препарата.

3. Выраженный клинический эффект лечения при отсутствии достоверных изменений показателей кардиогемодинамики (по данным ЭхоКГ).

Таким образом, комбинированное использование двух кардиотоников (левосимендана и добутамина) помогло компенсировать ОСН и подготовить больную к оперативному вмешательству. В обычной практике сочетанное применение препаратов с кардиотоническим эффектом не практикуется, однако при неэффективности одного и/или невозможности назначения другого возможна их комбинация, особенно в случае наличия взаимоположительных свойств. Наиболее адекватным является совместное использование левосимендана и добутамина (учитывая, что левосимендан не вызывает увеличения потребности миокарда в кислороде, в отличие от добутамина). Применение левосимендана ведет к некоторому снижению АД и неэффективно при

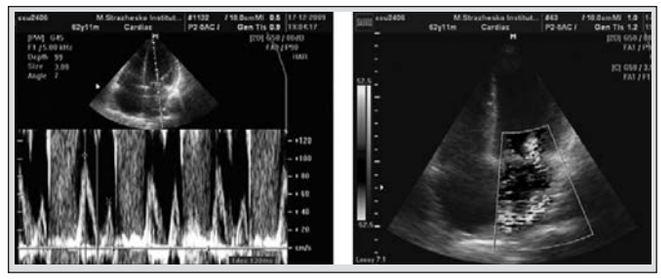

Рис. 5. ЭхоКГ пациентки на 15-е сутки лечения в стационаре

гипотензии, тогда как добутамин повышает АД, усиливая этим действие левосимендана. Оптимальность данной комбинации кардиотоников подтверждается в сравнительном исследовании S.G. De Hert, S. Lorsomradee сочетанного применения добутамина с левосименданом и милриноном [14].

ЛИТЕРАТУРА

1. Cleland J.G., Swedberg K., Follath F. et al. The EuroHeart Failure survey programme – a survey on the quality of care among patients with heart failure in Europe. Part 1: Patient characteristics and diagnosis // Eur Heart J. – 2003. – 24 (5). – P. 442-463.
2. Fox K.F., Cowie M.R., Wood D.A. et al. Coronary artery disease as the cause of incident heart failure in the population // Eur Heart J. – 2001. – 22 (3). – P. 228-236.
3. Stevenson R., Ranjadayalan K., Wilkinson P. et al. Short and long term prognosis of acute myocardial infarction since introduction of thrombolysis // BMJ. – 1993. – 307 (6900). – P. 349-353.
4. Roguin A., Behar D., Ben Ami H. et al. Long-term prognosis of acute pulmonary oedema – an ominous outcome // Eur J Heart Fail. – 2000. – 2. – P. 137-144.
5. Fonarow G.C., Stevenson L.W., Walden J.A. et al. Impact of a comprehensive heart failure management program on hospital readmission and functional status of patients with advanced heart failure // J Am Coll Cardiol. –1997. – 30. – P. 725-732.
6. Krumhols M.H., Fonarov G.C. The treatment target in acute decompensated heart failure // Rev Cardiovasc Med. – 2001. – 2 (Suppl. 2): S7-12.
7. Krumholz H.M., Chlen J., Murillo J.E. et al. Admission to hospitals with on-site cardiac cateterization facities: impact long-term costs and outcomes // Circulation. – 1998. – 98. – P. 2010-2016.
8. Cowie M.R., Wood D.A., Coats A.J. et al. Incidence and etiology of heart failure; a population-based study // Eur Heart J. – 1999. – 20. – P. 421-428.
9. McAlister F.A., Lawson F.M., Teo K.K., Armstrong A. Systematic review of randomized trials of disease management programs in heart failure // Am J Med. – 2001. – 110. – P. 378-384.
10. Rich M.V., Beckham V., Wittenberg C. A multidisciplinary intervention to prevent the readmission of elderly patients with congestive heart failure // New Engl J Med. – 1995. – 333. – P. 1190-1195.
11. Пархоменко А.Н., Иркин О.И., Брыль Ж.В. Диагностика и лечение острой сердечной недостаточности (Часть первая. Диагностика) // Медицина неотложных состояний. – 2007. – № 3 (10).
12. Nanas J.N., Papazoglou P.P., Terrovitis J.V. et al. Hemodynamic effects of levosimendan added to dobutamine in patients with decompensated advanced heart failure refractory to dobutamine alone // Am J Cardiol. – 2004. – 94. – P. 1329-1332.
13. Tokuda Y., Grant P.W., Wolfenden H.D., Manganas C., Lyon W.J., Murala J.S.K. Levosimendan for patients with impaired left ventricular function undergoing cardiac surgery // Interact Cardiovasc Thorac Surg. – 2006. – 5. – P. 322-326.
14. De Hert S.G., Lorsomradee S., Cromheecke S., Van der Linden J.P. The Effects of Levosimendan in Cardiac Surgery Patients with Poor Left Ventricular Function // Anesth & Analg. – 2007. – Vol. 04 (4). – P. 766-773.
15. Терещенко С.Н. Сердечная недостаточность. – М., 2001. – Т. 2.
16. Follath F., Cleland J.G.F., Just H. et al. Efficacy 1 and safety of intravenous levosimendan, a novel calcium sensitizer, in severe low output heart failure: results of a randomized, double-blind comparison with dobutamine (LIDO Study) // Lancet. – 2002. – 360. – P. 196-202.
17. Nainggolan L. CASINO results: Should docs gamble on levosimendan?
18. Peck P. Levosimendan Shows Significant Survival Benefit in Decompensated Heart Failure.

Я.М. Лутай, А.Н. Пархоменко, О.И. Иркин, С.П. Кушнир,
ННЦ «Институт кардиологии имени академика Н.Д. Стражеско» НАМН Украины, г. Киев

Клинический случай ведения пациента с тромбоэмболией легочной артерии: акцент на антикоагулянтную терапию

В последнее время произошли существенные изменения в ведении пациентов с венозными тромбоэмболиями (ВТЭ). Как и прежде, антикоагулянтная терапия (АКТ) является основой лечения пациентов, однако на смену классическому варфарину пришли новые оральные антикоагулянты (НОАК), которые позволили повысить безопасность терапии, а также существенно упростили ее проведение в амбулаторных условиях. На основании данных, полученных в ходе последних исследований, были расширены представления о методах диагностики тромбоэмболии легочной артерии (ТЭЛА), уточнены сроки и показания для проведения тромболитической терапии, а также предоставлена информация о сроках госпитализации пациентов, критериях эффективности и безопасности проводимого лечения. В то же время в связи с появлением новых препаратов существует определенная растерянность врачей относительно их места в реальной клинической ситуации, а также не решены многие вопросы по поводу длительности АКТ после эпизода ВТЭ. В статье на клиническом примере рассмотрены современные подходы к диагностике и лечению пациентов с ТЭЛА невысокого риска (стабильная гемодинамика) с подробным рассмотрением вопросов выбора и длительности АКТ.

Пациент К., 55 лет, доставлен в отдел реанимации и интенсивной терапии ННЦ «Институт кардиологии имени академика Н.Д. Стражеско» НАМН Украины» (г. Киев) каретой скорой медицинской помощи (КСП) в связи с развитием повторного пароксизма трепетания предсердий. Заболел остро за день до поступления, когда после умеренной нагрузки (подъем по лестнице) впервые в жизни возник пароксизм фибрилляции предсердий, который был купирован КСП на догоспитальном этапе на фоне внутривенного введения амиодарона. Пациент от госпитализации отказался, однако после восстановления ритма оставались чувство дискомфорта за грудиной, умеренная одышка. Повторный пароксизм аритмии развился в состоянии покоя без предвестников. На момент поступления предъявляет жалобы на сердцебиение, дискомфорт в области сердца и за грудиной, умеренную одышку, слабость, потливость. В анамнезе – умеренная артериальная гипертензия, регулярно терапию не принимал. Последние 7-10 дней отмечает слабость и неприятные ощущения в ногах («ноги налитые»), что связывает с «сидячим» характером работы и жаркой погодой; за медицинской помощью не обращался. Объективно при поступлении артериальное давление (АД) – 130/80 мм рт. ст., частота сердечных сокращений (ЧСС) – 140 уд./мин. Деятельность сердца ритмичная, дополнительных тонов, шумов нет. Отмечается акцент II тона на легочной артерии. В легких дыхание жесткое, влажные хрипы не выслушиваются. Незначительная отечность левой ноги ниже колена, пастозность правой ноги. Сатурация кислорода, измеренная методом пульсоксиметрии при дыхании комнатным воздухом, составила 94%. Электрокардиограмма (ЭКГ) при поступлении представлена на рисунке 1. Диагностировано трепетание предсердий с ЧСС около 140 уд/мин, признаки неполной блокады правой ножки пучка Гиса (ПН ПГ).

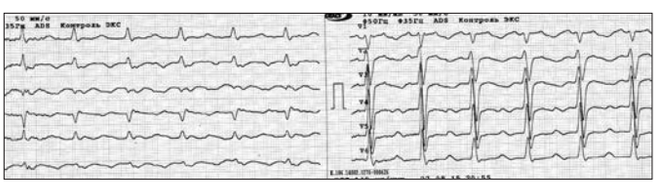

Рис. 1. ЭКГ при поступлении

Состояние пациента расценено как тяжелое, помещен под мониторное наблюдение, установлен кубитальный катетер, проведен забор образцов крови для лабораторных анализов. Первоначально клиническая симптоматика была расценена как связанная с пароксизмом тахиаритмии, однако наличие боли в грудной клетке и одышки требовало исключения острого коронарного синдрома (ОКС) и ТЭЛА. В пользу ТЭЛА свидетельствовали также более выраженная отечность левой ноги – вероятный признак тромбоза глубоких вен (ТГВ), ограничение подвижности больного перед ухудшением состояния, признаки свежей неполной блокады ПН ПГ на ЭКГ и снижение сатурации кислорода до 94%. Вероятность ТЭЛА по шкалам Wells (6 баллов) и Женевский счет (8 баллов) оценена как средняя (ближе к высокой) [7]. Учитывая представленные данные, пациенту уже на этапе диагностического поиска была начата АКТ эноксапарином в лечебной дозе 1 мг/кг массы тела 2 р/сут.

Для стабилизации гемодинамики и улучшения состояния пациента необходимо было снизить ЧСС. Для этого выполнили чреспищеводную электрокардиостимуляцию (ЧПЭК), в ходе которой удалось перевести ритм из трепетания в фибрилляцию предсердий с последующим восстановлением синусового ритма с ЧСС около 70 уд./мин (рис. 2). На ЭКГ после восстановления ритма отмечены равнобедренные отрицательные зубцы Т в III, aVF, V_1-V_3, что свидетельствовало об острой перегрузке правых отделов сердца и было дополнительным симптомом в пользу ТЭЛА.

К этому времени были получены результаты анализа крови при поступлении. Маркеры повреждения миокарда (тропонин, креатинфосфокиназа [КФК], МВ-КФК) находились в пределах нормальных значений, наблюдалось незначительное повышение уровня лактатдегидрогиназы. Скорость клубочковой фильтрации составила 95 мл/мин/1,73 м^2, отмечалось незначительное повышение уровня глюкозы крови до 8,2 ммоль/л (анализ крови проводился не натощак). Других отклонений в лабораторных показателях не выявлено. В дальнейшем диагностический поиск проводили по алгоритму, предложенному в рекомендациях по ведению пациентов с ТЭЛА Ассоциации кардиологов Украины и Ассоциации по неотложной кардиологии (рис. 3).

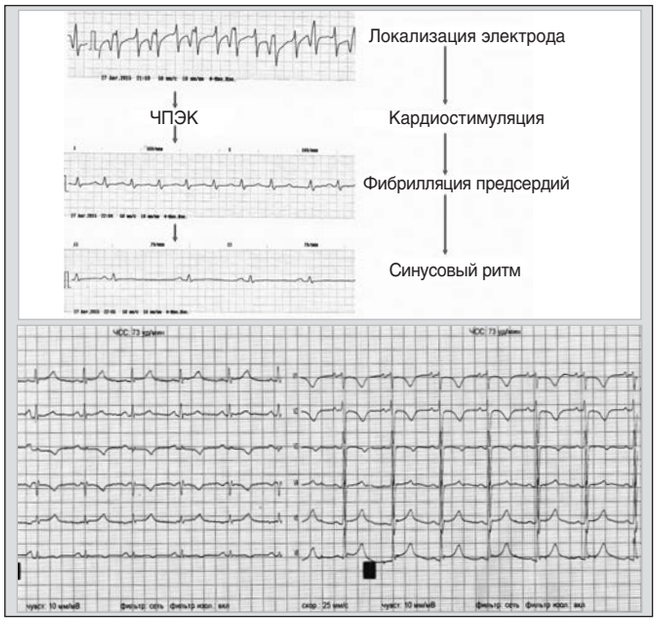

Рис. 2. ЭКГ пациента на этапах проведения ЧПЭК (А) и после восстановления синусового ритма (Б)

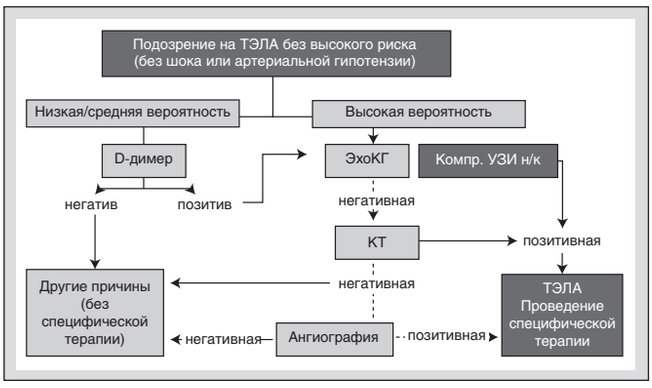

Рис. 3. Алгоритм диагностики ТЭЛА у пациентов без высокого риска (стабильные показатели центральной гемодинамики)

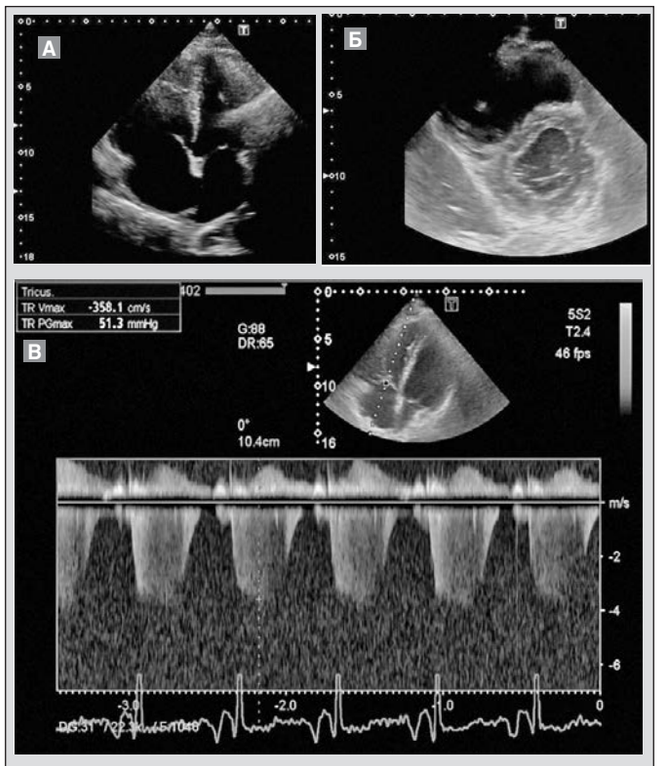

А. Апикальная четырехкамерная позиция
Б. Парастернальная позиция по короткой оси на уровне папиллярных мышц ЛЖ
В. Непрерывно волновой (CW) доплер потока регургитации на трикуспидальном клапане

Дилатация правых отделов сердца (соотношение ПЖ/ЛЖ >1). Сглаживание, смещение в сторону ЛЖ и парадоксальное движение межжелудочковой перегородки. В парастернальной позиции по короткой оси ЛЖ имеет характерную «треугольную» форму. Трикуспидальная регургитация 2-3+, с градиентом давления 51,3 мм рт. ст., что свидетельствует о выраженной легочной гипертензии

Рис. 4. Данные ЭхоКГ при поступлении

На момент госпитализации пациента экспресс-тест на уровень D-димера в нашем центре не проводился, а ждать в течение суток результаты анализа из лаборатории было нецелесообразно, поэтому на следующем этапе диагностического поиска пациенту была проведена трансторакальная эхокардиография (ЭхоКГ). При ЭхоКГ подтвердилось отсутствие нарушений сегментарной сократимости левого желудочка (ЛЖ) (дифференциальная диагностика ОКС), и были выявлены признаки дилатации и перегрузки (дисфункции) правых отделов сердца (рис. 4). Градиент давления на трикуспидальном клапане составил 51 мм рт. ст. У пациента отмечено положительный признак МакКонелла – выраженное нарушение сократимости свободной стенки правого желудочка (ПЖ) при сохраненной сократимости верхушки ПЖ и признак «60 на 60» (время ускорения кровотока в стволе легочной артерии <60 мс при наличии градиента трикуспидальной регургитации ≤60 мм рт. ст.), которые являются высокоспецифичными признаками острой перегрузки правых отделов сердца, в частности ТЭЛА [7].

По результатам вышеперечисленных методов исследования пациенту выставлен рабочий диагноз ТЭЛА, продолжена начатая еще в начале диагностического поиска АКТ. Для подтверждения диагноза на следующее утро проведена мультиспиральная компьютерная томография (мсКТ), которая на сегодняшний день является стандартом диагностики ТЭЛА [7, 16]. По данным мсКТ отмечены признаки двусторонней ТЭЛА, легочной гипертензии, дисфункции ПЖ, а также признаки тромбинфарктной пневмонии в нижней доле правого легкого. При дуплексном сканировании вен нижних конечностей выявлен ТГВ левой ноги от устьев передней и задней большеберцовых вен, тибеофеморального ствола до устья поверхностной бедренной вены. Именно ТГВ в данном случае стал причиной развития ТЭЛА.

В соответствии с современной классификацией, учитывая клиническую картину заболевания (нормальные параметры центральной гемодинамики, оценка по PESI – 65 баллов, I класс, низкий риск), данные инструментальных (признаки дисфункции ПЖ согласно ЭхоКГ, мсКТ) и лабораторных (отсутствие повышения уровня тропонина) методов исследования, у больного была диагностирована ТЭЛА промежуточно-низкого риска [7, 16].

Рутинное использование системного тромболизиса у этой категории пациентов не рекомендовано, а основой лечения является АКТ [3, 7, 16]. В большинстве случаев у больных с промежуточным риском на этапах диагностического поиска и первичной оценки степени тяжести состояния целесообразно назначение парентеральной АКТ. Препаратами выбора в данном случае являются низкомолекулярные гепарины (у нашего пациента использовали эноксапарин 1 мг/кг массы тела 2 р/сут). В последующем больные должны переводиться на прием пероральных антикоагулянтов. Роль пероральной

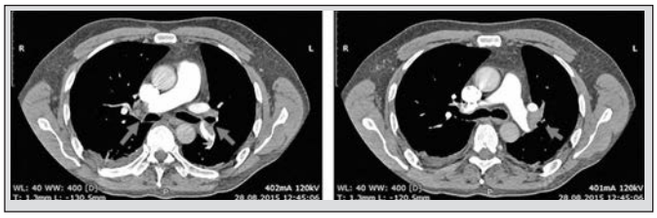

Рис. 5. Данные мсКТ: отмечаются тромбы в основных разветвлениях правой и левой легочных артерий (указаны стрелками)

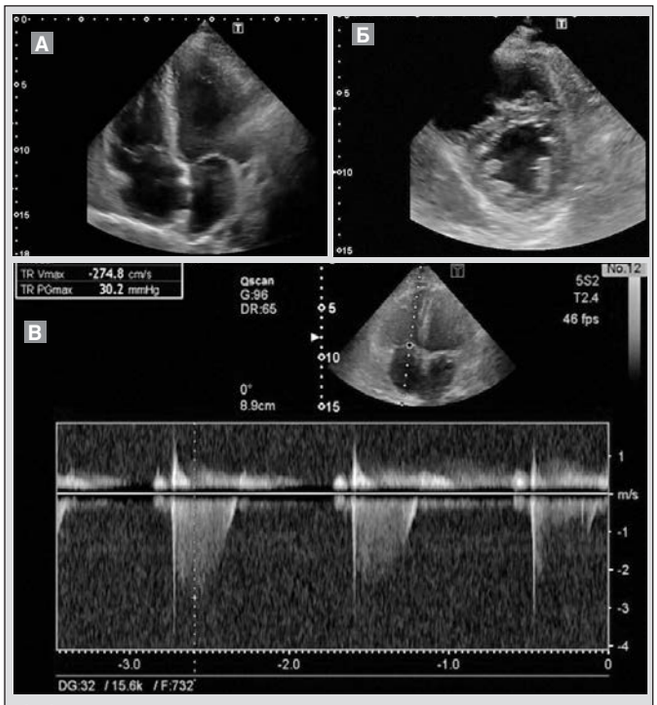

А. Апикальная четырехкамерная позиция
Б. Парастернальная позиция по короткой оси на уровне папиллярных мышц ЛЖ
В. Непрерывно волновой (CW) допплер потока регургитации на трикуспидальном клапане

Рис. 6. Данные ЭхоКГ при выписке

АКТ состоит в лечении ТЭЛА, снижении риска развития хронической посттромбоэмболической легочной гипертензии и вторичной профилактике ВТЭ. Препаратами выбора для пероральной терапии ВТЭ у пациентов без злокачественных новообразований являются прямые оральные антикоагулянты (НОАК), из которых в Украине зарегистрировано три препарата: ривароксабан, дабигатран и апиксабан [3]. Варфарин в настоящее время перешел в категорию лекарственных средств второго ряда у лиц с ВТЭ [3]. Это связано с тем, что, помимо удобства применения НОАК в четко отработанных стандартных дозах, которые обеспечивают прогнозируемый стабильный антикоагулянтный эффект, препараты также достоверно снижают вероятность геморрагических осложнений по сравнению с варфарином, что было подтверждено в ряде многоцентровых клинических испытаний. Единственным исследованием, которое было спланировано для оценки безопасности и эффективности НОАК именно у пациентов с ТЭЛА, было испытание EINSTEIN-PE (во всех остальных пациенты с ТЭЛА составляли примерно около трети от общего количества с учетом больных ВТЭ) [12]. С учетом результатов исследования EINSTEIN с третьих суток лечения (через 12 ч после последней инъекции эноксапарина) больной был переведен на прием ривароксабана в «лечебной» дозе 15 мг 2 р/сут (суммарно до 21-го дня от начала АКТ) с последующим переходом на «поддерживающую» дозу 20 мг/сут. Важным моментом терапии является необходимость приема ривароксабана во время еды, что существенно повышает биодоступность препарата. В качестве сопутствующей терапии пациенту назначены β-блокаторы и ингибиторы ангиотензинпревращающего фермента (иАПФ) для контроля уровня АД и с антиаритмической целью, а также венотоники на основе диосмина. Больной консультирован сосудистым хирургом с рекомендациями продолжать АКТ.

В настоящее время отмечается тенденция к сокращению времени стационарного лечения пациентов с гемодинамически стабильной ТЭЛА [7, 11, 15]. В ряде исследований и регистров было показано, что ранняя выписка из стационара (в течение первых 24-72 ч) не ухудшала как кратковременный, так и длительный прогноз у данной категории больных [11, 15]. В то же время при условии ранней выписки важно обеспечить преемственность лечения и контроль за проводимой терапией на амбулаторном этапе, а также понимать необходимость и технические возможности продолжения терапии пациентом. В нашем случае в стабильном состоянии с рекомендациями больной был переведен в отделение кардиологии по месту жительства на 3-и сутки заболевания. К этому времени на фоне проводимой АКТ уже существенно уменьшились размеры правых отделов сердца и степень легочной гипертензии по данным ЭхоКГ. Градиент давления на трикуспидальном клапане снизился с 50 до 30 мм рт. ст. (рис. 6). ЭКГ на момент перевода представлена на рисунке 7.

Очень важным и не до конца изученным в лечении пациентов с ВТЭ является вопрос длительности АКТ. Минимальный срок назначения АКТ составляет 3 мес, хотя в большинстве случаев ситуация по поводу прекращения терапии разрешается индивидуально [3, 7, 16]. Было показано, что наибольший риск рецидивирования после отмены АКТ имеют пациенты с идиопатическими (отсутствие видимого причинного фактора для развития) и повторными ВТЭ, а также лица с сопутствующими злокачественными новообразованиями [2-4, 7, 10]. Так, риск повторного события у больного идиопатической ВТЭ в течение года после отмены АКТ составляет более 10%, а в течение 5 лет – 30%, в то время как у пациентов с ВТЭ, возникшей после хирургического вмешательства, – 1 и 3% соответственно [4, 10]. Эта категория больных нуждается в пролонгированной (свыше 3-6 мес) АКТ, длительность которой должна оцениваться в процессе лечения на основе факторов тромботического и геморрагического рисков и не имеет ограничений во времени.

К независимым факторам риска повторных ВТЭ, помимо указанных ранее, относят также мужской пол, повышение уровня D-димера, ожирение, парез нижних конечностей, сопутствующие тромбофилии, наличие остаточного ТГВ (по результатам компрессионного ультразвукового исследования нижних конечностей) или дисфункции ПЖ по данным ЭхоКГ [2]. Большое значение в решении вопроса о продлении

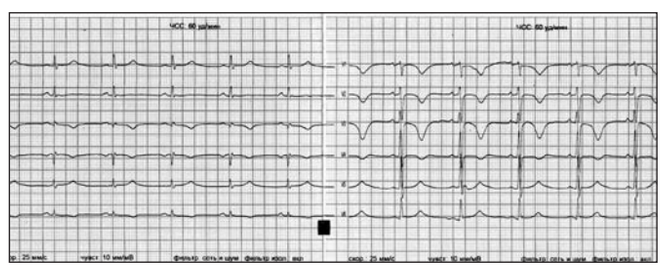

Рис. 7. ЭКГ пациента при выписке

АКТ имеет также риск геморрагических осложнений [3, 7, 16]. К сожалению, в настоящее время нет общепринятой шкалы для оценки риска кровотечений у пациентов с ВТЭ. Однако есть две альтернативные шкалы, которые позволяют выделить больных высокого геморрагического риска на фоне длительной АКТ (табл. 1, 2). Шкала RIETE определяет риск возникновения фатальных кровотечений, шкала VTE-BLEED – больших кровотечений [6, 9]. Такие факторы риска, как активное злокачественное новообразование, анемия, кровотечение в анамнезе, возраст и почечная дисфункция являются общими в обеих клинических шкалах. В рекомендациях Европейского общества кардиологов (ESC) по ведению пациентов с ТЭЛА к числу независимых факторов риска кровотечений на фоне АКТ отнесены возраст пациента >75 лет, перенесенные кровотечения, ишемический или геморрагический инсульт в анамнезе, сопутствующие хронические заболевания, в том числе печени или почек, плохой контроль за АКТ и сопутствующий прием антитромбоцитарных препаратов [7].

Таким образом, успех пролонгированной (>3 мес) АКТ зависит от правильной и регулярной оценки тромботических и геморрагических рисков. У большинства пациентов с идиопатической ТЭЛА перед отменой АКТ необходимо измерить уровень D-димера, сделать компрессионную сонографию глубоких вен нижних конечностей и ЭхоКГ (тромботический риск), а также определить уровень креатинина, гемоглобина и тромбоцитов (риск кровотечений). В качестве препаратов для пролонгированной терапии могут быть использованы как НОАК в рекомендованных дозах, так и варфарин (МНО в пределах 2,0-3,0). В 2017 г. были опубликованы результаты исследования EINSTEIN CHOICE [11], в котором доказано, что в качестве препарата для пролонгированной АКТ (после 3-6 мес лечения) ривароксабан с успехом может использоваться в дозе 10 мг 1 р/сут. Эффективность ацетилсалициловой кислоты (АСК) у этой категории больных значительно ниже, чем ривароксабана, при сравнимом риске больших кровотечений [11]. У пациентов с очень высоким геморрагическим риском для профилактики повторных ВТЭ после отмены АКТ (в качестве пролонгированной терапии) можно применять сулодексид [1].

Табл. 1. Шкала RIETE

	Баллы	ОР
Рак с метастазированием	2	3,8
Недавнее большое кровотечение	1,5	2,64
Возраст >75 лет	1	2,16
Иммобилизация >4 дней	1	1,99
Анемия (Hb ж <120 г/л; м <130 г/л)	1	1,54
Тромбоцитопения (<100×10⁹/l)	1	2,23
Изменение ПТИ	1	2,09
Клиренс креатинина <30 мл/мин	1	2,27
Дистальный ТГВ	-1	0,39
Риск, баллы	**Пациенты, %**	**Кровотечения, %**
Низкий (<1,5)	64	0,16
Средний (1,5-4)	33	1,06
Высокий (>4)	2,2	4,24

Табл. 2. Шкала VTE-BLEED (RE-COVER, n=5107)

	p	баллы
Активный рак (actiVe cancer)	0,0002	2
Мужчина с неконтролируемой гипертензией (male patient with unconTrolled hypertension)	0,0020	1
Анемия (anEmia)	0,0016	1,5
Кровотечения в анамнезе (history of BLEeding)	0,0059	1,5
Возраст ≥60 лет (agE ≥60 years)	0,0001	1,5
Почечная дисфункция (renal Dysfunction)	0,0043	1,5

Высокий риск (≥2 баллов) – увеличение риска больших кровотечений в 4 раза.

Примечание: ПТИ – протромбиновый индекс.

В нашем случае у пациента отмечался первый эпизод идиопатической ВТЭ, поскольку не выявлено четких причинных факторов (травма, оперативное вмешательство, гормональная терапия, иммобилизация, длительный перелет) для ее развития. При этом геморрагические риски оценивали как минимальные. Поэтому при переводе/выписке больному была рекомендована длительная АКТ ривароксабаном без четкого ограничения сроков ее проведения. Повторная оценка факторов тромботического и геморрагического риска рекомендована через 3 мес.

В процессе наблюдения за пациентами с идиопатическими ТЭЛА нельзя также забывать о высокой вероятности скрытого онкозаболевания у данной категории больных [5]. В связи с этим таким пациентам рекомендовано проведение онкоскрининга для выявления рака молочной железы, простаты, шейки матки, толстой кишки в соответствии с возрастом и полом [5]. В рекомендациях Национального института здоровья и совершенствования клинической практики Великобритании (NICE) лицам с идиопатическими ВТЭ в возрасте >40 лет целесообразно проведение КТ живота и таза, а также маммографии [8]. В нашем случае пациенту были выполнены анализ на PSA и ультразвуковое исследование органов брюшной полости, которые не выявили патологических изменений.

ЛИТЕРАТУРА

1. Andreozzi G.M., Bignamini A.A., Davi G. et al. Sulodexide for the Prevention of Recurrent Venous Thromboembolism: the Sulodexide in Secondary Prevention of Recurrent Deep Vein Thrombosis (SURVET) Study: a multicenter, randomized, double-blind, placebo-controlled trial // Circulation. – 2015. – 132. – P. 1891-1897.
2. Heit J.A. The epidemiology of venous thromboembolism in the community // Arterioscler Thromb Vasc Biol. – 2008. – 28. – P. 370-372.
3. Kearon C., Akl E.A., Ornelas J. et al. Antithrombotic therapy for VTE disease: CHEST guideline and expert panel report // Chest. – 2016. – 149. – P. 315-352.
4. Kearon C., Akl E.A. Duration of anticoagulant therapy for deep vein thrombosis and pulmonary embolism // Blood. – 2014. – 123 (12). – P. 1794-1801.
5. Khorana A.A., Carrier M., Garcia D.A., Lee A.Y. Guidance for the prevention and treatment of cancer-associated venous thromboembolism // J Thromb Thrombolysis. – 2016. – 41 (1). – P. 81-91.
6. Klok F.A., Barco S., Konstantinides S.V. External validation of the VTE-BLEED score for predicting major bleeding in stable anticoagulated patients with venous thromboembolism // Thromb Haemost. – 2017. – 117 (6). – P. 1164-1170.
7. Konstantinides S.V., Torbicki A., Agnelli G. et al. 2014 ESC guidelines on the diagnosis and management of acute pulmonary embolism // Eur Heart J. – 2014. – 35 (43). – P. 3033-3069.
8. Langford N., Stansby G., Avital L. The management of venous thromboembolic diseases and the role of thrombophilia testing: summary of NICE Guideline CG144 // Acute Med. – 2012. – 11 (3). – P. 138-142.

Полный список литературы находится в редакции.

Діагностика та лікування гострої тромбоемболії легеневої артерії

Витяг із рекомендацій (2016)

Робоча група експертів Асоціації кардіологів України, Асоціації з невідкладної кардіології, Асоціації судинних хірургів, Асоціації кардіохірургів, Асоціації пульмонологів, Асоціації анестезіологів-реаніматологів України

Робоча група:
член-кор. НАМН України, проф. О.М. Пархоменко – модератор;
член-кор. НАМН України, проф. К.М. Амосова; академік НАМН України, проф. Г.В. Дзяк;
академік НАМН України, проф. В.М. Коваленко; член-кор. НАМН України, проф. В.З. Нетяженко;
член-кор. НАМН України, проф. Б.М. Тодуров; проф. Л.Г. Воронков; проф. О.А. Коваль; проф. М.П. Копиця;
проф. О.А. Крикунов; проф. О.А. Лоскутов; проф. В.К. Тащук; проф. В.Й. Целуйко; проф. Л.М. Чернуха;
проф. А.І. Ячнік; д. мед. н. О.І. Іркін; д. мед. н. С.М. Кожухов; к. мед. н. Б.І. Голобородько; к. мед. н. Я.М. Лутай

Цей документ складено відповідно до настанов Європейського товариства кардіологів (ESC), присвячених питанням терапії тромбоемболії легеневої артерії (ТЕЛА). Чинність багатьох положень цих настанов не втратила дійсності чи навіть отримала додаткове підтвердження, однак нові дані розширили й певним чином змінили наші знання, що стосуються оптимальної діагностики, оцінки та лікування пацієнтів із ТЕЛА.

РОЗДІЛ 5. ЛІКУВАННЯ В ГОСТРІЙ ФАЗІ (СКОРОЧЕНО)

5.2. АНТИКОАГУЛЯЦІЯ

У пацієнтів із гострою ТЕЛА рекомендовано проводити антикоагулянтну терапію з метою профілактики ранньої смертності та рецидивів симптомної чи фатальної венозної тромбоемболії (ВТЕ). Стандартна тривалість антикоагулянтної терапії має становити щонайменше 3 міс. Лікування в гострій фазі під час цього періоду включає парентеральне введення антикоагулянтів (нефракційований гепарин – НФГ, низькомолекулярний гепарин – НМГ або фондапаринукс) упродовж перших 5-10 днів. Терапію антагоністами вітаміну К (АВК) слід розпочинати на тлі парентерального введення гепарину. Як альтернатива АВК – після завершення курсу гепаринів антикоагулянтну терапію можна продовжити одним із нових пероральних антикоагулянтів (апіксабан, дабігатран, ривароксабан).

Якщо з нових пероральних антикоагулянтів для антикоагулянтної терапії ТЕЛА застосовують ривароксабан або апіксабан, то пероральну терапію одним із цих препаратів можна розпочинати одразу чи через 1-2 доби після введення НФГ, НМГ або фондапаринуксу. В останньому випадку лікування в гострій фазі передбачає збільшення дози перорального антикоагулянту протягом перших 3 тиж (для ривароксабану) чи впродовж перших 7 днів (для апіксабану).

Іноді може виникнути потреба в подовженні періоду антикоагулянтної терапії понад перші 3 міс або навіть на невизначений час із метою вторинної профілактики, що можливо після оцінки співвідношення ризику рецидивів і ризику розвитку кровотеч у кожного окремого пацієнта.

5.2.1. Парентеральна антикоагулянтна терапія

У хворих із високою чи середньою ймовірністю розвитку ТЕЛА парентеральну антикоагулянтну терапію слід розпочинати до отримання результатів діагностичних тестів. Швидкої антикоагуляції можна досягнути за допомогою парентерального введення антикоагулянтів, зокрема внутрішньовенної інфузії НФГ, підшкірного введення НМГ або фондапаринуксу. НМГ і фондапаринукс під час проведення початкової антикоагуляції при ТЕЛА мають переваги перед НФГ, оскільки застосування цих препаратів пов'язане з меншим ризиком розвитку масивних кровотеч і гепарин-індукованої тромбоцитопенії.

Табл. 1. НМГ і пентасахариди (фондапаринукс), затверджені для лікування ТЕЛА

Препарат	Доза	Інтервал
Еноксапарин	1,0 мг/кг або 1,5 мг/кг[a]	Кожні 12 год 1 р/добу[a]
Тинзапарин	175 МО/кг	1 р/добу
Дальтепарин	100 МО/кг[b] або 200 МО/кг[b]	Кожні 12 год[b] 1 р/добу[b]
Надропарин[c]	86 МО/кг або 171 МО/кг	Кожні 12 год 1 р/добу
Фондапаринукс	5 мг (маса тіла <50 кг) 7,5 мг (маса тіла – 50-100 кг) 10 мг (маса тіла >100 кг)	1 р/добу

Примітки: Усі дози вводять підшкірно.
МО – міжнародні одиниці.
[a] Уведення еноксапарину 1 р/добу в дозі 1,5 мг/кг затверджене для застосування в межах стаціонарного лікування ТЕЛА у США та деяких, проте не в усіх, країнах Європи.
[b] В онкохворих дальтепарин застосовують у дозі 200 МО/кг маси тіла (максимум 18 тис. МО) 1 р/добу протягом 1 міс, після чого лікування продовжують уведенням 150 МО/кг препарату 1 р/добу впродовж 5 міс. Після завершення цього періоду слід продовжувати антикоагулянтну терапію АВК або НМГ протягом невизначеного часу або до вилікування раку.
[c] Надропарин затверджений для застосування при лікуванні ТЕЛА в деяких, проте не в усіх, країнах Європи.

Табл. 2. Огляд клінічних досліджень III фази, в яких для лікування у гострій фазі застосовували НОАК, і стандартна тривалість антикоагулянтної терапії після ВТЕ

Препарат	Дослідження	Дизайн	Терапія та дози	Тривалість	Кількість пацієнтів	Дані щодо ефективності (результати)	Дані щодо безпеки (результати)
Дабігатран	RE-COVER	Подвійне сліпе з подвійним маскуванням	Еноксапарин/ дабігатран (150 мг 2 р/добу)[a] або еноксапарин/ варфарин	6 міс	2539 пацієнтів із гострою ВТЕ	Рецидив ВТЕ чи фатальна ТЕЛА: 2,4% на тлі дабігатрану та 2,1% на тлі варфарину	Масивні кровотечі: 1,6% на тлі дабігатрану та 1,9% на тлі варфарину
	RE-COVER II	Подвійне сліпе з подвійним маскуванням	Еноксапарин/ дабігатран (150 мг 2 р/добу)[a] або еноксапарин/ варфарин	6 міс	2589 пацієнтів із гострою ВТЕ	Рецидив ВТЕ чи фатальна ТЕЛА: 2,3% на тлі дабігатрану та 2,2% на тлі варфарину	Масивні кровотечі: у 15 пацієнтів на тлі дабігатрану та у 22 пацієнтів на тлі варфарину
Ривароксабан	EINSTEIN-DVT	Відкрите	Ривароксабан (15 мг 2 р/добу 3 тиж, тоді 20 мг 1 р/добу) або еноксапарин/ варфарин	3, 6 або 12 міс	3449 пацієнтів із гострим ТГВ	Рецидив ВТЕ чи фатальна ТЕЛА: 2,1% на тлі ривароксабану та 3,0% на тлі варфарину	Масивна чи клінічно значуща невелика кровотеча: 8,1% на тлі ривароксабану та 8,1% на тлі варфарину
	EINSTEIN-PE	Відкрите	Ривароксабан (15 мг 2 р/добу 3 тиж, тоді 20 мг 1 р/добу) або еноксапарин/ варфарин	3, 6 або 12 міс	4832 пацієнти з гострою ТЕЛА	Рецидив ВТЕ чи фатальна ТЕЛА: 2,1% на тлі ривароксабану та 1,8% на тлі варфарину	Масивна чи клінічно значуща невелика кровотеча: 10,3% на тлі ривароксабану та 11,4% на тлі варфарину
Апіксабан	AMPLIFY	Подвійне сліпе з подвійним маскуванням	Апіксабан (10 мг 2 р/добу протягом 7 днів, тоді 5 мг 2 р/добу) й еноксапарин/ варфарин	6 міс	5395 пацієнтів із гострою формою ТГВ або ТЕЛА	Рецидиви ВТЕ чи фатальна ТЕЛА: 2,3% на тлі апіксабану та 2,7% на тлі варфарину	Масивні кровотечі: 0,6% на тлі апіксабану та 1,8% на тлі варфарину
Едоксабан	Hokusal-VTE	Подвійне сліпе з подвійним маскуванням	НМГ/едоксабан (60 мг 1 р/добу; 30 мг 1 р/добу при кліренсі креатиніну 30-50 мл/хв або масі тіла <60 кг) і НФГ або НМГ/варфарин	Змінна, 3-12 міс	8240 пацієнтів із гострою формою ТГВ та/або ТЕЛА	Рецидиви ВТЕ чи фатальна ТЕЛА: 3,2% на тлі едоксабану та 3,5% на тлі варфарину	Масивна чи клінічно значуща невелика кровотеча: 8,5% на тлі едоксабану та 10,3% на тлі варфарину

Примітки. ТГВ – тромбоз глибоких вен.
[a] Затверджені дози дабігатрану становлять 150 мг 2 р/добу та 110 мг 2 р/добу.

Натомість у пацієнтів із можливим проведенням первинної реперфузії та у хворих із тяжкою нирковою недостатністю (кліренс креатиніну <30 мл/хв) або серйозним ожирінням рекомендовано застосовувати НФГ. Ці рекомендації складено, зважаючи на короткий період напіввиведення НФГ, просту систему проведення моніторингу антикоагулянтної дії препарату та можливості швидкої нейтралізації за допомогою протаміну. Дозу НФГ підбирають з урахуванням активованого часткового тромбопластинового часу (АЧТЧ).

У таблиці 1 представлено НМГ, затверджені для лікування гострої ТЕЛА. Застосування НМГ, як правило, не потребує постійного моніторингу анти-Ха-активності (рівень анти-Ха), проте це буває доцільно під час вагітності. Максимальні значення можуть бути отримані при вимірювані анти-Ха-активності через 4 год після останньої ін'єкції, мінімальні значення – безпосередньо перед уведенням наступної дози НМГ; при цьому цільове значення анти-Ха-активності становить 0,6-1,0 МО/мл при застосуванні препарату 2 р/добу й 1,0-2,0 МО/мл при введенні 1 р/добу.

Фондапаринукс – селективний інгібітор фактора Ха, який уводять підшкірно 1 р/добу в підібраній згідно з масою тіла дозі без необхідності проведення моніторингу. Підшкірне введення фондапаринуксу протипоказане пацієнтам із тяжкою нирковою недостатністю (кліренс креатиніну <30 мл/хв), що зумовлено здатністю препарату до накопичення та підвищення ризику кровотеч. Накопичення також спостерігається в пацієнтів із нирковою недостатністю помірного ступеня тяжкості (кліренс креатиніну – 30-50 мл/хв), тому в таких хворих дозу фондапаринуксу слід зменшити на 50%.

5.2.2. Антагоністи вітаміну К

Пероральні антикоагулянти слід починати застосовувати якомога раніше, бажано в той самий день, що й парентеральні антикоагулянти. АВК вважали золотим стандартом пероральної антикоагулянтної терапії понад 50 років, а варфарин, аценокумарол, фенпрокумон, феніндіон і флунідіон залишаються найпоширенішими антикоагулянтами, які призначають при ТЕЛА. Антикоагулянтну терапію із застосуванням НФГ, НМГ або фондапаринуксу слід продовжувати до моменту, коли показник міжнародного нормалізованого відношення (МНВ) не становитиме 2,0-3,0 протягом двох днів поспіль.

Результати останніх досліджень свідчать про те, що застосування фармакогенетичних тестів додатково до клінічних параметрів, імовірно, не покращує якості антикоагуляції. Крім того, результати досліджень дають змогу висунути припущення, що визначення доз на підставі клінічних даних пацієнтів, можливо, має переваги перед застосуванням фіксованих ударних режимів дозувань, і вказують на необхідність приділити особливу увагу поліпшенню інфраструктури антикоагулянтної терапії шляхом оптимізації процедур, пов'язаних із визначенням показника МНВ, із забезпеченням зворотного зв'язку з пацієнтом та індивідуального підбору доз.

5.2.3. Нові пероральні антикоагулянти

Відомості щодо дизайну та основних результатів клінічних досліджень III фази, присвячених питанням терапії в гострій фазі та стандартної тривалості антикоагуляції після ТЕЛА чи ВТЕ із застосуванням нових пероральних антикоагулянтів, що не залежать від вітаміну К (НОАК), узагальнено в таблиці 2.

Результати досліджень із застосування НОАК для лікування ВТЕ свідчать, що ці препарати не поступаються за ефективністю стандартним режимам із використанням гепарину/АВК і, можливо, є більш безпечними (зокрема, стосовно ризику розвитку масивних кровотеч). НОАК наразі можна розглядати як альтернативу стандартним режимам лікування. На момент публікації цих настанов ривароксабан, дабігатран та апіксабан були затверджені в Україні для застосування при лікуванні ВТЕ.

У пацієнтів із проміжним низьким та низьким ризиком можна як початкове лікування вже з першої доби застосовувати ривароксабан (дослідження EINSTEIN-DVT і EINSTEIN-PE) або апіксабан (дослідження AMPLIFY). Якщо попередньо для лікування використовували варфарин, то під час призначення НОАК його слід відмінити. Разом застосовувати ці препарати протипоказано.

Режим дозування ривароксабану при ВТЕ – 15 мг 1 р/добу впродовж 3 тиж (15 мг 2 р/добу 21 день). Тоді для вторинної профілактики – 20 мг 1 р/добу під час вечері, незалежно від віку та кліренсу креатиніну.

Режим дозування апіксабану при ВТЕ – 10 мг 2 р/добу сім днів у пацієнтів невисокого ризику зі стабільною гемодинамікою. Після того – підтримувальна доза 5 мг 2 р/добу.

Нові пероральні антикоагулянти можна застосовувати й після початкової парентеральної антикоагуляції в усіх категорій хворих на ТЕЛА. Препарат приймають замість наступної ін'єкції.

Дабігатрану етикселат призначають тільки після ініціального курсу щонайменше 5 днів НМГ. Режим дозування дабігатрану етикселату при ВТЕ – 150 (110) мг 2 р/добу (доза залежить від віку та функції нирок, попереднього прийому верапамілу).

З огляду на безпеку (зменшення кількості кровотеч) схем антикоагулянтної терапії, які включають нові пероральні антикоагулянти (ривароксабан, дабігатран, апіксабан), їхнє застосування є пріоритетним порівняно з АВК.

5.3. ТРОМБОЛІТИЧНА ТЕРАПІЯ

Тромболітична терапія (ТЛТ) при гострій ТЕЛА забезпечує більш швидке відновлення кровопостачання легень, аніж антикоагулянтна з використанням лише НФГ. Оперативне усунення легеневої обструкції приводить до швидкого зменшення тиску та судинного опору в легеневій артерії, що супроводжується поліпшенням функції правого шлуночка (ПШ). Покращення показників гемодинаміки внаслідок тромболізису обмежується першими кількома днями й уже через тиждень після лікування не спостерігається.

Табл. 3. Затверджені схеми лікування ТЕЛА тромболітичними засобами

Тромболітичні засоби	Звичайний режим	Прискорений режим
Стрептокіназа	50 тис. Од за 30 хв, тоді 100 тис. Од/год протягом 12-24 год	1,5 млн Од протягом 2 год
Альтеплаза	100 мг протягом 2 год	0,6 мг/кг протягом 15 хв (максимальна доза – 50 мг)

Схема застосування стрептокінази

Болюсне введення 80 ОД/кг маси тіла гепарину (якщо не вводили) з подальшою внутрішньовенною інфузією 1,5 млн ОД стрептокінази в 100 мл 0,9% розчину натрію хлориду протягом 30-60 хв. Відновлення введення гепарину через 4 год після закінчення інфузії стрептокінази.

Схема введення альтеплази – прискорений режим

Загальну дозу 100 мг слід увести протягом 2 год. Найпоширенішим є досвід застосування в такому режимі: 10 мг внутрішньовенно струминно протягом 1-2 хв, 90 мг як внутрішньовенна інфузія протягом 2 год. Єдиним фібринолітичним режимом, схваленим Управлінням із контролю якості продуктів харчування та лікарських засобів США (FDA) для використання в осіб із масивною ТЕЛА, є введення альтеплази (тканинний активатор плазміногена) у дозі 100 мг протягом 2 год.

Для пацієнтів із масою тіла <65 кг загальна доза не має перевищувати 1,5 мг/кг.

Болюсне введення 5000 ОД гепарину, тоді болюсно 15 мг препарату з наступною інфузією 0,75 мг/кг протягом 30 хв (не більш як 50 мг) і 0,5 мг/кг до 35 мг дози, що залишилася (загальна доза – 100 мг) протягом наступних 60 хв на тлі паралельної інфузії гепарину, яка не закінчується й після введення.

Схема болюсного введення тканинного активатора плазміногена (тенектеплази)

Препарат призначають внутрішньовенно болюсно протягом 10 с.

У разі наявності протипоказань до ТЛТ можна проводити лише антикоагулянтну терапію.

Протипоказання для ТЛТ абсолютні:

- перенесений інсульт менш як 6 міс тому;
- нещодавня (близько 3 тиж) черепно-мозкова травма, хірургічне втручання;
- шлунково-кишкова кровотеча менш як 1 міс тому;
- відомі порушення згортання крові;
- розшаровуюча аневризма аорти;
- рефрактерна артеріальна гіпертензія (систолічний тиск >200 мм рт. ст., діастолічний – >110 мм рт. ст.);
- для стрептокінази повторне її введення терміном від 5 діб до 6 міс після попереднього застосування;
- післяпологовий період (до 7 днів).

Протипоказання відносні:

- транзиторні порушення мозкового кровообігу менш як 6 міс тому;
- терапія непрямими антикоагулянтами;
- вагітність;
- пункція судин великого діаметра в місці, недоступному для компресії;
- травматична реанімація;
- нещодавня лазеротерапія патології сітківки очного дна.

Схеми прискореного лікування протягом 2 год є ефективнішими, ніж пролонговані інфузії тромболітичних засобів першого покоління протягом 12-24 год.

Інфузії НФГ слід припинити під час застосування стрептокінази, проте можна продовжувати в разі введення тканинного активатора плазміногена. У пацієнтів, які отримують НМГ або фондапаринукс на момент початку проведення тромболізису, НФГ можна вводити тільки через 12 год після останньої ін'єкції НМГ (у разі застосування 2 р/добу) або через 24 год після останньої ін'єкції НМГ чи фондапаринуксу (в разі використання 1 р/добу). З огляду на ризики кровотечі, пов'язані з тромболізисом, а також можливу необхідність у негайному припиненні терапії гепарином або відміні його антикоагулятного ефекту, вважається обґрунтованим продовжувати антикоагуляцію із застосуванням НФГ протягом кількох годин після завершення ТЛТ до переходу на НМГ або фондапаринукс.

Препаратом вибору в пацієнтів із підтвердженою ТЕЛА високого ризику є НФГ. НФГ внутрішньовенно болюсно 80 ОД/кг маси тіла (максимальна доза – 4000 ОД) із наступною внутрішньовенною інфузією в дозі 18 ОД/кг/год (максимальна доза – 1000 ОД/год) протягом 24-48 год. Контроль АЧТЧ обов'язковий кожні 6 год (АЧТЧ = 50-70 с або в 2,0-2,5 раза вище початкового). Після болюсного введення гепарину в разі відсутності протипоказань у пацієнтів групи високого та проміжного високого ризику розпочинають процедуру ТЛТ (після підтвердженої ТЕЛА на комп'ютерній томографії (КТ), встановленої дисфункції ПШ, виявленні підвищення рівня біомаркерів).

Під час використання фібринспецифічного тромболітика можливе продовження інфузії НФГ, однак її призупиняють за умови прийняття рішення про застосування стрептокінази.

На час початку проведення тромболізису інфузію НФГ відкладають на 12 год від останнього введення НМГ (за умови застосування НМГ 2 р/добу в лікувальних дозах) або на 24 год (при використанні НМГ або фондапаринуксу 1 р/добу).

Через декілька годин після зупинки системного тромболізису слід відновити й подовжити антикоагуляцію за допомогою НФГ з урахуванням схем переключення з НМГ і фондапаринуксу.

Варфарин призначають із першої доби лікування. Стартова доза варфарину в пацієнтів віком <60 років становить 10 мг/добу та >60 років – 5 мг/добу. Корекцію дози варфарину здійснюють залежно від рівня МНВ упродовж 5-7 діб.

Фібринолітики вводять із застосуванням 2- чи 12-годинного режиму. Більш швидке введення є ефективнішим, однак супроводжується підвищеним ризиком виникнення кровотеч.

Загалом сприятливий ефект від проведення тромболізису спостерігався у понад 90% пацієнтів, про що свідчить покращення клінічних та ехокардіографічних (ЕхоКГ) показників протягом 36 год. Найоптимальніший ефект досягається під час проведення тромболізису протягом 48 год після виникнення симптому, проте тромболізис також ефективний у хворих із наявністю відповідних симптомів упродовж 6-14 днів.

Результати рандомізованих досліджень, які проводили до 2004 р., свідчать, що тромболізис може асоціюватися зі зменшенням рівня смертності чи рецидивів ТЕЛА в пацієнтів високого ступеня ризику з гемодинамічною нестабільністю. Згідно з нещодавно представленим епідеміологічним звітом, рівень смертності від ТЕЛА в клінічних умовах виявився нижчим у пацієнтів, яким було проведено ТЛТ, аніж у тих, що не отримували такої терапії: відносний ризик (ВР) 0,20; 95% довірчий інтервал (ДІ) 0,19-0,22; p<0,0001. Більшість протипоказань для проведення тромболізису слід вважати умовними в осіб із ТЕЛА високого ступеня ризику, що загрожує їхньому життю.

Клінічна користь від застосування тромболізису за відсутності порушень гемодинаміки на момент госпіталізації протягом багатьох років залишалася дискусійним питанням. Під час рандомізовного дослідження ефективності застосування гепарину порівняно з алтеплазою у 256 пацієнтів із гострою ТЕЛА й нормальним тиском, а також проявами дисфункції ПШ або легеневої гіпертензії, що було підтверджено під час проведення

Табл. 4. Підбір дози НФГ при внутрішньовенному введенні залежно від АЧТЧ

АЧТЧ	Зміна дози
>35 с (у 1,2 разу вище за контроль)	80 ОД /кг у вигляді болюса; збільшити швидкість інфузії на 4 ОД/кг/год
35-45 с (у 1,2-1,5 разу вище за контроль)	40 ОД/кг у вигляді болюса; збільшити швидкість інфузії на 2 ОД/кг/год
46-70 с (у 1,5-2,3 разу вище за контроль)	Без змін
71-90 с (у 2,3 разу вище за контроль)	Знизити швидкість інфузії на 2 ОД/кг/год
>90 с (у 3 рази вище за контроль)	Призупинити інфузію на 1 год, тоді знизити швидкість інфузії на 3 ОД/кг/год

обстеження в клінічних умовах, ЕхоКГ або катетеризації правих камер серця, ТЛТ (переважно вторинний тромболізис) забезпечила зменшення частоти проведення інтенсивної терапії (з 24,6 до 10,2%; p=0,004), що не вплинуло на рівень смертності. Нещодавно було опубліковано результати дослідження PEITHO, в межах якого вивчали ефективність застосування тромболізису при ТЕЛА. Це мультицентрове рандомізоване подвійне сліпе випробування проводили з метою порівняння ефективності тромболізису за допомогою одноразового внутрішньовенного болюсного вливання тенектеплази й гепарину (дозування яких було визначено з урахуванням маси тіла пацієнтів) порівняно із плацебо та гепарином. У дослідженні брали участь пацієнти з гострою ТЕЛА, в яких було виявлено дисфункцію ПШ за даними ЕхоКГ або КТ-ангіографії, а також пошкодження міокарда, що підтверджували позитивні результати тесту на тропонін I або T. Загалом до участі у випробуванні було залучено 1006 пацієнтів. Основний показник ефективності, що включав частоту смертельних подій із будь-яких причин або випадків гемодинамічної декомпенсації / колапсу протягом семи днів після рандомізації, зменшився на тлі застосування тенектеплази (2,6 порівняно з 5,6% у групі плацебо; p=0,015; ВР 0,44; 95% ДІ 0,23-0,88). Ефективність тромболізису здебільшого забезпечувалася істотним зменшенням частоти гемодинамічного колапсу (1,6 порівняно з 5,0%; p=0,002); рівень смертності протягом семи днів був низьким: 1,2% у групі, в якій застосовували тенектеплазу, й 1,8% у групі плацебо (p=0,43). В іншому рандомізованому дослідженні, у процесі якого порівнювали ефективність застосування в пацієнтів із ТЕЛА середнього ступеня ризику тільки НМГ і НМГ + внутрішньовенне болюсне вливання тенектеплази, у групі хворих, що отримували тенектеплазу, встановлено менше несприятливих результатів захворювання, кращі функціональні показники та поліпшення якості життя протягом 3 міс.

ТЛТ супроводжується високим ризиком розвитку масивних кровотеч, зокрема внутрішньочерепних. Згідно з результатами аналізу узагальнених даних досліджень із використанням різних тромболітичних засобів і схем лікування, частота виникнення внутрішньочерепних кровотеч становила 1,9-2,2%. Ризик розвитку геморагічних ускладнень підвищується зі збільшенням віку та за наявності супутніх захворювань. Згідно з даними PEITHO, частота геморагічних інсультів після ТЛТ із застосуванням тенектеплази становить 2% (порівняно з 0,2% у групі плацебо) в пацієнтів із ТЕЛА середнього та високого ступенів ризику. Кількість випадків невеликих невнутрішньочерепних кровотеч також збільшилася у групі, в якій застосовували препарат тенектеплазу, порівняно з групою плацебо (6,3 та 1,5%; p<0,001). Ці результати свідчать про необхідність покращення рівня безпеки ТЛТ у пацієнтів із підвищеним ризиком виникнення внутрішньочерепної чи іншої кровотечі, що загрожує життю. У пацієнтів із флотуючими тромбами у правих відділах серця терапевтична ефективність тромболізису залишається суперечливим питанням.

На сьогодні набуто значного досвіду застосування половинної («безпечної») дози тромболітиків у хворих високого ризику кровотеч. Передумовами до такого підходу можуть бути особливості кровопостачання легень (єдиний орган, через який проходить увесь об'єм циркулюючої крові та, відповідно, вся доза фібринолітика, введеного системно), а також висока активність власної фібринолітичної системи в легеневій тканині.

У проспективному рандомізованому багатоцентровому дослідженні C. Wang і співавт. у межах обстеження 118 пацієнтів із масивною та субмасивною ТЕЛА не виявили істотних відмінностей між двома режимами альтеплази 50 і 100 мг (інфузія протягом 2 год) за основними показниками ефективності: функція ПШ та динаміка систолічного тиску в легеневій артерії за даними ЕхоКГ; ступінь обструкції легеневих артерій за результатами спіральної КТ; кількість дефектів наповнення за даними вентиляційно-перфузійної сцинтиграфії. Обидва режими ТЛТ також істотно не відрізнялися за впливом на летальність і ймовірність розвитку повторних ВТЕ. Водночас застосування низькодозового режиму мало тенденцію до більш рідкісного розвитку великих кровотеч (3 порівняно з 10% відповідно; p=0288), особливо в пацієнтів із масою тіла <65 кг (14,8 порівняно з 41,2% відповідно; p=0,049).

У багатоцентровому рандомізованому дослідженні MOPETT у 121 хворого із субмасивною ТЕЛА тестували введення «безпечної» дози альтеплази (50 мг у пацієнтів із масою тіла >50 кг або 0,5 мг/кг при масі тіла <50 кг) на тлі «безпечного» режиму антикоагулянтної терапії порівняно зі стандартними дозами антикоагулянтів. Проведення ТЛТ привело до достовірного зниження ймовірності розвитку первинної кінцевої точки (повторна ТЕЛА + легенева гіпертензія) через 28 міс спостереження (p<0,001). У групі ТЛТ також достовірно рідше спостерігалися випадки смерті й повторних ВТЕ (1,6 порівняно з 10%; p=0,0489), а також істотно скорочувалися терміни перебування пацієнта у стаціонарі (p<0,001). У дослідженні MOPETT великі кровотечі не були зареєстровані в жодній із груп, тобто застосування «безпечної» дози тромболітика не супроводжувалося збільшенням ризику кровотеч порівняно з антикоагулянтною терапію.

Отже, в пацієнтів із високим ризиком кровотеч, зокрема в осіб із масою тіла <65 кг та віком >75 років і з показаннями для проведення ТЛТ, при ТЕЛА можна використовувати половинну (50 мг) дозу альтеплази, яку вводити внутрішньовенно протягом 2 год.

Здоров'я України

МЕДИЧНА ГАЗЕТА

На нашому сайті

www.health-ua.com

повна версія всіх номерів
Медичної газети
«Здоров'я України»:
загальнотерапевтичні
та всі тематичні номери