Ранняя реабилитация репродуктивной функции после воспалительных заболеваний и оперативных вмешательств: современный взгляд на старые проблемы

С 15 по 17 октября в г. Каменце-Подольском при поддержке Ассоциации акушеров-гинекологов Украины и организационном участии представительства компании Alpen Pharma GmbH в Украине проходила научно-практическая конференция, посвященная проблеме реабилитации больных гинекологического профиля после перенесенных воспалительных заболеваний и оперативных вмешательств.

Присутствующие на мероприятии практические врачи получили возможность не только обменяться мнениями, обсудить интересные случаи из практики и задать вопросы ведущим специалистам Украины, но и узнать результаты недавно завершенных клинических исследований, за организацию и проведение которых ведущие исследователи были награждены дипломами.

Проблему ранней реабилитации функции репродуктивных органов при острых воспалительных заболеваниях органов малого таза рассмотрел в своем докладе **заведующий кафедрой акушерства и гинекологии Днепропетровской государственной медицинской академии, доктор медицинских наук, профессор Валентин Александрович Потапов**.

– Проблема ранней реабилитации после воспалительных заболеваний органов малого таза (ВЗОМТ) в Украине крайне актуальна, так как эта патология составляет 60-65% от всех гинекологических заболеваний и часто ведет к формированию хронических форм ВЗОМТ со стойким болевым синдромом, нарушением менструальной и репродуктивной функций. Среди причин бесплодия при ВЗОМТ доминирует воспалительная обструкция маточных труб вследствие их неполноценной репарации после острого воспаления. С одной стороны, замещение поврежденных высокодифференцированных тканей маточной трубы соединительнотканным рубцом – генетически детерминированный процесс, направленный на устранение альтерации, который с практической точки зрения трудно контролировать. С другой стороны, мы не имеем сегодня какой-либо рациональной стратегии раннего восстановительного лечения функции репродуктивной системы, которое должно начинаться уже с первых дней дебюта острого воспаления придатков матки. На поиск оптимальных путей решения этой проблемы и должны направить свои усилия медицинская наука и практика.

Ведущую роль как в патогенезе острых ВЗОМТ, так и в процессах репарации пораженных органов и тканей играет сосудистая реакция, в формировании которой участвует большое количество клеточных и гуморальных медиаторов воспаления, в частности провоспалительных и противовоспалительных цитокинов. Последние вызывают повышение сосудистой проницаемости и нарушение микроциркуляции, способствуют тромбообразованию в мелких сосудах, что в совокупности ведет к нарушению тканевой перфузии, гипоксии и отеку в воспаленных органах репродуктивной системы.

Исследуя кровоток в яичниковой артерии у больных с острым сальпингоофоритом методом ультразвуковой флоуметрии, мы выделили 3 характерные фазы его изменений:

– I фаза (1-3-й день заболевания) – снижение индексов резистентности сосудов и повышение скорости кровотока (снижение отношения скорости кровотока в фазах систола/диастола), что, по-видимому, должно характеризовать начальную стадию воспаления – стадию гиперемии. Ввиду того, что больные не всегда обращаются за медицинской помощью в первые дни заболевания, эта фаза обнаруживается не более чем в 20% случаев;

– II фаза (4-12-й день) – характер кровотока диаметрально меняется: резко повышается сопротивление сосудов, развивается стаз (снижение скорости систолического и отсутствие диастолического кровотока), что, по-видимому, отражает процесс стаза крови вследствие воспалительного отека в тканях;

– III фаза (15-30-й день) – стадия восстановления кровотока (скорость кровотока в яичниковой артерии постепенно достигает нормальных показателей).

Проведенное исследование позволило сделать ряд важных практических выводов:

• Условно выделенные нами I и II фазы в динамике изменений кровоснабжения органов малого таза практически совпали с госпитальным этапом лечения больных с острым сальпингоофоритом, продолжительность которого в большинстве случаев составляла 7-18 дней. Следовательно, восстановления скорости кровотока в яичниковой артерии до нормальных значений к моменту выписки из стационара в исследуемой группе в большинстве случаев не наблюдалось.

• Для восстановления нормального кровоснабжения придатков матки требуется более длительный интервал времени (до 30 дней), что необходимо учитывать в лечебной и реабилитационной программе при ВЗОМТ. Вместе с тем анализ случаев госпитализации женщин с острым ВЗОМТ показал, что терапия для улучшения микроциркуляции и репарации в органах малого таза в стандартных схемах лечения при их остром воспалении практически не назначается.

• Приблизительно у 20% пациенток даже спустя 3 мес после выписки из стационара наблюдается неполное восстановление кровотока в половых органах. Согласно ретроспективному анализу у 82% из них наблюдались структурные изменения в маточных трубах и яичниках: увеличение размеров органов, жидкостные структуры в просвете труб, непроходимость маточных труб.

В связи с этим была выдвинута рабочая гипотеза, что неполноценная репарация тканей на фоне недостаточного кровообращения в раннем периоде реконвалесценции является причиной структурной деструкции органов. Для подтверждения этой гипотезы нами была изучена эффективность комплексной ранней реабилитационной терапии с применением препарата Дистрептаза (15000 МЕ стрептокиназы и 1250 МЕ стрептодорназы) у пациенток с острым воспалением придатков матки. Выбор препарата был обусловлен свойствами его компонентов: мощным протеолитическим и фибринолитическим действием стрептокиназы и способностью стрептодорназы растворять погибшие клетки, активизировать фагоцитоз, не влияя при этом на живые клетки. В исследовании участвовали 100 женщин с острым сальпингоофоритом, которым Дистрептазу включали в комплекс стандартного лечения с 10-го дня от начала заболевания курсом 9 дней по следующей схеме: по 1 свече 3 р/сут на протяжении 3 дней; по 1 свече 2 р/сут 3 дня; по 1 свече в день 3 дня.

К моменту выписки из стационара кровоток в яичниковой артерии в группе больных, которые использовали Дистрептазу, практически во всех случаях приблизился к норме; через 3 мес у 84% пациенток данной группы признаки воспалительного процесса при ультразвуковом исследовании отсутствовали, тогда как у 34% пациенток из группы стандартной терапии были обнаружены выраженные структурные нарушения – гидросальпинкс, киста яичника, тубоовариальные объемные образования.

Результаты нашего 1,5-летнего исследования позволили сделать вывод, что у женщин с ВЗОМТ, несмотря на редукцию клинической симптоматики после антибактериального и противовоспалительного лечения, обнаружение нарушений кровообращения в яичниках необходимо рассматривать как неполное завершение или субклиническую пролонгацию воспалительного процесса, что негативно влияет на течение реконвалесцентного периода, менструальный цикл и способность к зачатию. Ранняя реабилитация после ВЗОМТ должна быть направлена на улучшение кровоснабжения органов малого таза и нормализацию обменно-трофических расстройств, и в этом аспекте хорошие результаты получены при использовании препарата Дистрептаза.

Доктор медицинских наук, профессор Анатолий Яковлевич Сенчук (Киевский медицинский университет Украинской ассоциации народной медицины) продолжил обсуждение темы и представил результаты исследования состояния системы гемостаза у больных с хроническим сальпингоофоритом в стадии обострения до и после противовоспалительной терапии, проведенного совместно с группой сотрудников кафедры акушерства и гинекологии (А.М. Ропяк, И.О. Доскоч, С.М. Гончарук, Д.П. Розумейко, Ю.М. Шень).

– В исследовании принимали участие 100 пациенток, которых рандомизировали на две группы: основную (50 женщин с сальпингоофоритами, принимавшие комплексную терапию с применением Дистрептазы) и группу контроля (50 здоровых женщин).

До исследования и через 2 нед после завершения лечения у пациенток определяли количество и агрегационную способность тромбоцитов, суммарный индекс агрегации тромбоцитов, аутокоагуляционный тест, тромбиновое время, протромбиновый индекс, концентрацию фибриногена, плазменный лизис, уровень свободного гепарина, активность антитромбина III, показатели этанолового и протаминсульфатного тестов, концентрацию растворимого фибрина в плазме крови.

До начала лечения у пациенток основной группы наблюдались нарушения в системе гемостаза: снижение количества тромбоцитов, высокая агрегационная способность тромбоцитов, достоверное повышение содержания фибриногена. Через 2 нед после лечения в этой группе наблюдалась нормализация показателей сосудисто-тромбоцитарного гемостаза: количества тромбоцитов и их агрегационной способности, показателей плазменного лизиса и концентрации антитромбина III; частота позитивной реакции этанолового теста снизилась со 100 до 46%; также отмечалась тенденция к нормализации показателей свободного гепарина, протаминсульфатного теста и растворимого фибрина.

Преимуществами препарата Дистрептаза являются хороший профиль безопасности/эффективности, сочетание фибринолитического, протеолитического и противовоспалительного действия, доступная стоимость курса лечения, изученность механизма действия.

Рекомендуется применение препарата Дистрептаза в комплексной терапии ВЗОМТ, функциональных кист яичников, патологии шейки матки в сочетании с ВЗОМТ, при послеоперационных инфильтративных процессах органов малого таза, в ранней реабилитации репродуктивной функции и профилактике спаечной болезни после оперативных вмешательств на матке и придатках. Рекомендуемая схема применения Дистрептазы при острых и обострении хронических заболеваний: 3 дня по 3 свечи, 3 дня по 2 свечи, 3 дня по 1 свече; после оперативных вмешательств: с 3-го дня 3 дня по 2 свечи, 4 дня – по 1; после малых инвазивных вмешательств (аборты, выскабливания): с 3-го дня 3 дня по 1 свече 2 раза в день.

Доклад «Хронический эндометрит: вопросы лечения и диагностики», а также результаты исследования (под руководством профессора В.И. Пироговой) по применению Дистрептазы в комплексной терапии данной патологии представил **доцент кафедры акушерства, гинекологии и перинатологии ФПО Львовского национального медицинского университета им. Данила**

Галицкого, кандидат медицинских наук Игорь Валерьевич Козловский.

– Хронический эндометрит (ХЭ) – нозология довольно новая: она была зарегистрирована в 1975 г. во время 9-го пересмотра МКБ. До этого времени преобладало мнение, что развитие хронического воспалительного процесса в эндометрии у женщин репродуктивного возраста невозможно вследствие ежемесячного отторжения эндометрия во время менструации. Однако последующие исследования показали, что воспалительный процесс может поражать не только функциональный, но и базальный слой эндометрия, часто с вовлечением в процесс прилегающих слоев миометрия с развитием в результате хронического метроэндометрита.

ХЭ – коварное и скрытное заболевание. Женщин с данной патологией не беспокоят острые проявления заболевания – нет выраженного болевого синдрома, температура тела не повышается до 38-39 °С, но если не распознать заболевание, вовремя не верифицировать диагноз и не провести лечение, то нарушается циклическая трансформация эндометрия, функционирование его рецепторного аппарата, что в дальнейшем может привести к привычному невынашиванию беременности и бесплодию.

Клинически ХЭ классифицируется на специфический (если определяется возбудитель) и неспецифический, вызванный другими факторами (использованием внутриматочных контрацептивов, внутриматочными вмешательствами, инстилляции др.).

Впервые возбудитель (микоплазма) из пораженного эндометрия был выделен в 1978 г. На сегодняшний день моноинфекция определяется только у 8-10% больных с ХЭ, в остальных случаях причиной возникновения хронического воспалительного процесса является ассоциация 2-6 микроорганизмов. Заболевание могут вызывать все возбудители, известные в настоящее время в гинекологии. Приблизительно в 95% случаев регистрируют экзогенный путь инфицирования, в 4-5% – лимфогенный, гематогенный или нисходящий. Особенностями инфицирования являются сочетание условно-патогенных и патогенных (в том числе вирусных) возбудителей, резистентность микроорганизмов к антибиотикам и другим химиопрепаратам, склерозирование тканей, поэтому лечение зачастую становится длительным, малоэффективным и дорогим.

Анализ данных литературы относительно частоты встречаемости ХЭ в структуре гинекологической патологии установил, что только в отношении ХЭ частота распространенности колеблется от 0,2 до 66%, что в значительной мере обусловлено трудностями в диагностике.

Ранее ХЭ считали «диагнозом отчаяния» в тех случаях, когда у женщины наблюдались привычное невынашивание или бесплодие, причину которых нельзя было установить.

На сегодня сочетанное использование клинических, инструментальных и морфологических методов диагностики позволяет верифицировать диагноз в 75% случаев, тогда как изолированное гистологическое исследование позволяет диагностировать заболевание в 60% случаев, а гистероскопия – только в 25-30%.

Наиболее распространенной жалобой женщин с ХЭ является нарушение менструального цикла; почти у 50% наблюдаются метро- и меноррагии, контактные кровянистые выделения; часто отмечается сочетание гиперполименореи, меноррагии и хронической тазовой боли. Именно эти симптомы после исключения других заболеваний – миомы матки, генитального эндометриоза – должны насторожить гинеколога в отношении ХЭ.

При отсутствии клинических проявлений исключать ХЭ необходимо во всех случаях необъяснимого невынашивания беременности либо бесплодия.

Данные клиник репродуктологии свидетельствуют о том, что у 35-37% женщин с неудачными циклами экстракорпорального оплодотворения после дополнительного обследования выявляется ХЭ. Эти данные явились обоснованием для обязательного обследования пациенток клиник с целью исключения ХЭ.

Поскольку патогномонических признаков ХЭ не существует, для диагностики заболевания в комплексе используются ультрасонография, гистероскопия, бактериологические и морфологические методы.

Не менее трудным, чем диагностический процесс, является определение лечебной тактики при ХЭ. Учитывая патогенез заболевания, нами с целью оптимизации в комплексную терапию был включен препарат Дистрептаза. В литературе данных относительно дозировки и длительности применения препарата при ХЭ мы не нашли. Нами был предложен следующий алгоритм лечения. С 1-го дня терапии назначалась Дистрептаза по 2 суппозитория в сутки, курс лечения составлял 9 дней. Эмпирическая антибиотикотерапия, нестероидные противовоспалительные препараты, симптоматическая терапия начинались с 3-го дня лечения.

Оценка эффективности предложенного алгоритма терапии, которая базировалась на оценке динамики клинических симптомов, гистероскопической картине и данных пайпель-биопсии эндометрия, после проведенного лечения показала, что в группе применения Дистрептазы клиническая эффективность (нормализация менструального цикла) была в 2 раза выше, чем в группе пациенток, получавших традиционную терапию. По данным гистероскопии и морфологического исследования биоптатов эндометрия, у 70% женщин в группе Дистрептазы изменения, характерные для ХЭ, не выявлялись.

Полученные результаты позволяют рекомендовать комплексную терапию с использованием Дистрептазы для репродуктивной реабилитации пациенток с ХЭ.

Доктор медицинских наук, профессор кафедры акушерства и гинекологии с курсом детской и подростковой гинекологии Буковинского государственного медицинского университета Оксана Анатольевна Андриец представила доклад «Оптимизация лечения сальпингоофоритов на фоне воспалительных заболеваний почек и мочевого пузыря у девочек-подростков».

– Статистика свидетельствует: почти у каждой 4-й женщины, которая перенесла воспалительное заболевание половой системы, в будущем развивается бесплодие. И именно невыявленные или недолеченные воспалительные заболевания у девочек-подростков становятся причиной воспалительных заболеваний в их дальнейшей репродуктивной жизни. В структуре гинекологической заболеваемости детей и подростков 1-е место занимают воспалительные заболевания гениталий (ВЗГ), в 60% случаев они характеризуются рецидивирующим течением. Проблема ВЗГ актуальна не только для Украины: распространенность их среди девочек в Греции и США достигает 62%, в Великобритании – 40,5%, в Испании – 28,7%.

Высокая частота воспалительных заболеваний половой системы связана с анатомо-физиологическими особенностями становления репродуктивной системы и микробиоценоза вульвы и влагалища.

По данным МЗ Украины, за последние несколько лет распространенность урологической патологии имеет стойкую тенденцию к росту. Лидирующую позицию среди заболеваний мочевыделительной системы занимают циститы, которые нередко сочетаются с сальпингоофоритами.

Молодой возраст пациенток, полиэтиологичность заболеваний, атипичность клинической картины, частые рецидивы, высокий риск серьезных осложнений со стороны репродуктивной системы обусловливают актуальность и социальную значимость данной проблемы, поэтому целью нашей работы было изучение клинической эффективности комплексной терапии воспалительных заболеваний половых органов у девочек-подростков на фоне урологической патологии. Исследование, которое проводили на базе роддома №1 г. Черновцы, где развернуты койки детской гинекологии, длилось 3 мес. Пациентки были разделены на группу комплексной терапии с применением Дистрептазы, группу традиционной терапии и контрольную группу (n=20). Дистрептазу назначали при острых, хронических и в процессе реабилитации после перенесенных ранее ВЗОМТ.

1-я и 2-я группы практически не отличались по клинической симптоматике основного заболевания. Приблизительно у 80% пациенток наблюдались общая слабость, повышение температуры тела, дизурические явления, гнойные выделения из влагалища; почти у 50% девочек отмечалась острая боль, у 30% – тубоовариальные образования ОМТ. Группы были репрезентативными и по результатам УЗИ (увеличение размеров органа, наличие опухолеподобных заболеваний и свободной жидкости в околоматочном пространстве), общего анализа крови, коагулограммы, исследования содержимого влагалища.

У 30% пациенток выявлены инфекции, передающиеся половым путем, что обусловливает включение исследования на выявление этих заболеваний в перечень обязательных.

После проведенного лечения в 1-й группе пациенток в 6,6 раза реже, чем у больных 2-й группы, беспокоили тупая ноющая боль в нижней части живота, общая слабость, повышение температуры тела, патологические выделения из влагалища и зуд. Согласно данным УЗИ, размеры матки и яичников пациенток 1-й группы были в пределах возрастной нормы. У 17% больных 2-й группы сохранялось увеличение размеров яичников или наличие опухолеподобных образований, у 11% отмечалось наличие свободной жидкости в околоматочном пространстве. Показатели коагулограммы 1-й и 2-й групп не отличались от таковых группы контроля.

Спустя 2 нед и 1 месяц после очередной менструации, по данным лабораторных исследований, у 9% больных 2-й группы наблюдалась неполная элиминация возбудителей, что может свидетельствовать о повышении биодоступности антибиотиков при сочетанном применении с Дистрептазой.

Ни в одном из случаев применения препарата не наблюдалось аллергических реакций, побочных эффектов или непереносимости.

Курс лечения составлял 6 или 9 дней в зависимости от интенсивности и длительности воспалительного процесса. Эффективным лечение назвали 94% пациенток, полное клиническое выздоровление наблюдалось на 10-й день лечения и после очередной менструации в 93% случаев.

Полученные результаты позволяют рекомендовать включение Дистрептазы в комплексную терапию ВЗГ и дальнейшее изучение препарата в детской гинекологии.

Проблему профилактики спайкообразования после хирургического лечения бесплодных женщин репродуктивного возраста с миомой матки и эндометриозом осветила в своем докладе **доктор медицинских наук, профессор Татьяна Алексеевна Ермоленко (Одесский государственный медицинский университет).**

– Наиболее часто женщины репродуктивного возраста, страдающие миомой матки и эндометриозом, обращаются к гинекологу по поводу бесплодия. Известно, что во многих случаях миома матки, эндометриоз и бесплодие могут развиваться параллельно и обусловливаться одной или несколькими причинами. Имеют значение заболевания, которые приводят к дисфункции гипоталамо-гипофизарно-яичниковой системы, то есть к нарушению взаимоотношения уровней гонадотропных гормонов, половых стероидов, что, в свою очередь, приводит к неполноценной овуляции, ановуляции, функциональной неполноценности желтого тела, эндометрия, нарушению местного иммунитета.

Некоторые формы эндометриоза могут вызывать серьезные нарушения анатомических структур органов малого таза. Бесплодие является прямым следствием таких повреждений, как окклюзия маточных труб, спаечная деформация фимбрий, полная изоляция яичника периовариальными спайками и др. Оптимальной тактикой ведения таких пациенток является сочетание хирургического вмешательства и гормональной терапии, а также ранняя реабилитация после операции. Эффективность реконструктивно-пластических операций у женщин с бесплодием повышается при минимизации спайкообразования.

На базе кафедры акушерства и гинекологии № 1 (д.м.н., проф. И.З. Гладчук; д.м.н., проф. Н.Н. Рожковская, К.В. Латий) и кафедры акушерства и гинекологии № 2 (д.м.н., проф. Т.А. Ермоленко) ОГМУ проведено исследование, целью которого было повышение эффективности эндохирургического лечения бесплодия, обусловленного миомой матки и наружным генитальным эндометриозом, путем оптимизации профилактики образования послеоперационных спаек.

В исследование включены 90 больных с миомой матки и наружным генитальным эндометриозом, перенесших оперативное вмешательство. Критерии отбора: репродуктивный возраст (28,5±2,3 года) и отсутствие атипических изменений органов репродуктивной системы. Пациентки были разделены на 2 группы: в 1-й группе (n=40) в комплексную программу восстановительных мероприятий был включен препарат Дистрептаза, во 2-й (n=50) проводили традиционные реабилитационные мероприятия. В комплекс послеоперационной реабилитации пациенток входили инфузионная, антибактериальная терапия, магнитотерапия, амплипульсотерапия, лечебная физкультура, активный режим (раннее вставание – через 6-12 ч после операции; принятие положения тела с опущенным головным концом под углом 30° по 15 мин 3 р/день), жидкая диета в течение 2-4 дней. Пациентки 1-й группы получали препарат Дистрептаза с 3-го дня послеоперационного периода по 1 свече 2 р/день 3 дня, затем по 1 свече 1 р/день 6 дней.

Наиболее частыми жалобами до лечения были бесплодие (66,7%), болевой синдром (55,6%), диспареуния (52,2%), дисменорея (47,8%), гиперполименорея (38,9%) и дизурические расстройства (33,3%).

Множественные миоматозные узлы (от 2 до 10) имели место у 25 (27,7%) пациенток; единичные миоматозные субсерозные узлы на ножке были обнаружены у 5 женщин, субсерозные на широком основании – у 10, интерстициальные (от 1 до 9 см) – у 7 больных. Сочетание миомы с эндометриозом имело место у 15% пациенток.

Оценку стадий эндометриоза проводили согласно классификации Американского общества по изучению бесплодия: у 55% больных

Продолжение на стр. 66.

Наш сайт www.health-ua.com В среднем более 8000 посещений в день* • Архив «Медичної газети «Здоров'я України» с 2003 года *http://top.bigmir.net/report/58476

Ранняя реабилитация репродуктивной функции после воспалительных заболеваний и оперативных вмешательств: современный взгляд на старые проблемы

Продолжение. Начало на стр. 64.

диагностировали I стадию, у 23% – II стадию, у 11% – III, у 9% – IV стадию заболевания.

Известно, что одной из причин повышенной склонности к спайкообразованию является ацетилирующая активность организма, а повреждение брюшины, операцию, воспаление можно рассматривать как неспецифический разрешающий фактор, пусковый механизм чрезмерного биосинтеза внеклеточного компонента соединительной ткани. Спаечный перивисцерит органов брюшной полости является генетически детерминированным конституциональным заболеванием, и ключевая роль в аномальном развитии соединительной ткани в брюшной полости принадлежит ферменту N-ацетилтрансферазе.

По нашим данным, женщины с миомой матки и эндометриозом конституционально имеют повышенную склонность к спайкообразованию.

Достоверно более высокая активность фермента ацетилтрансферазы была в группах пациенток с миомой матки и эндометриозом по сравнению со здоровыми женщинами (контрольная группа) и перенесшими операцию аппендэктомии (рис. 1).

Хирургическое вмешательство (миомэктомия, удаление очагов эндометриоза) было проведено путем лапароскопии. С целью профилактики спайкообразования при проведении оперативного вмешательства следовали следующим принципам: сохранение естественного взаиморасположения органов малого таза, применение различной техники удаления миоматозных узлов, выполнение анатомически точных разрезов в бессосудистых зонах, проведение операции без вскрытия полости матки и по возможности без наложения швов (22,2%), рассечение внутренней стороны псевдокапсулы, четкое сопоставление тканей при ушивании раны, интракорпоральное наложение швов, удаление очагов эндометриоза; не использовали коагуляцию. При проведении лапароскопии исключается попадание в брюшную полость инородных тел и талька с перчаток. Таким образом, минимальные инвазия и операционная травма способствуют профилактике спайкообразования в брюшной полости, что особенно важно после реконструктивных операций на половых органах.

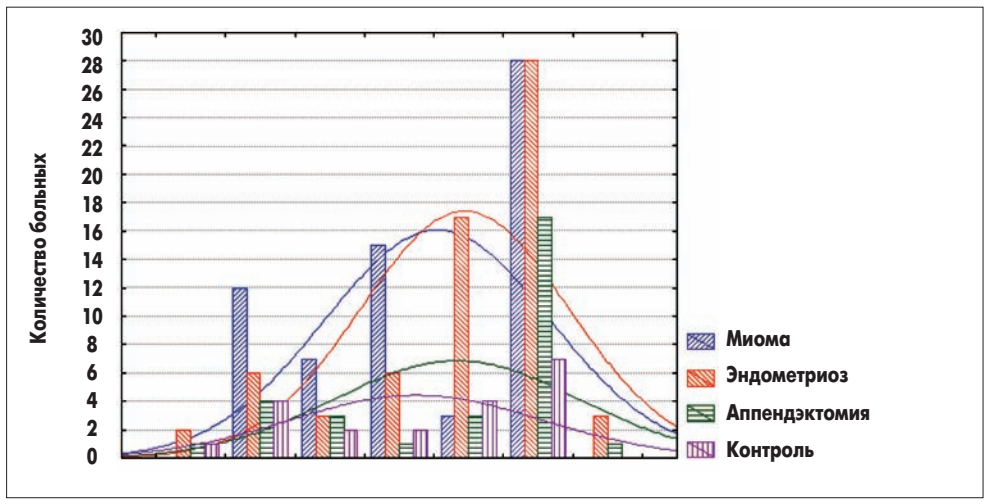

Рис. 1. Активность фермента ацетилтрансферазы

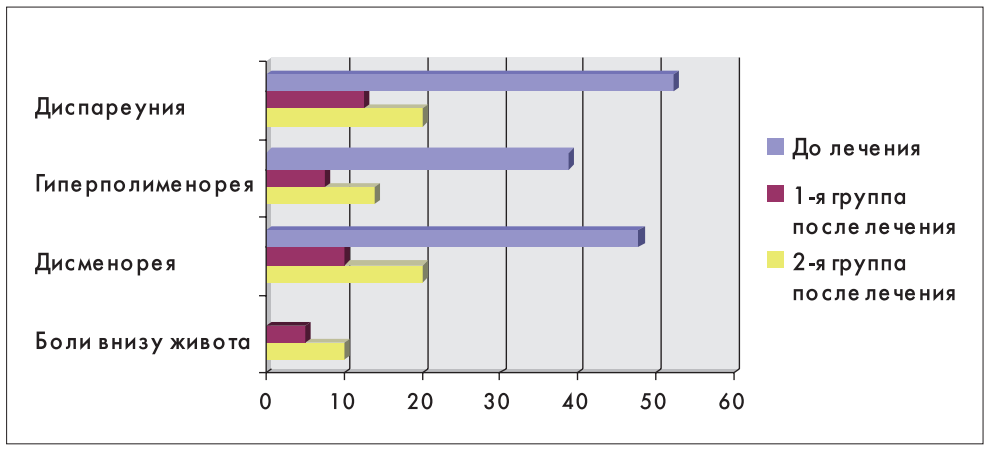

Рис. 2. Динамика снижения частоты жалоб

Длительность пребывания пациенток в стационаре составила 3±1,5 дня.

Отдаленные результаты лечения продемонстрировали снижение частоты жалоб относительно диспареунии, гиперполименореи, дисменореи, боли внизу живота в обеих группах, но в 1-й группе частота жалоб была ниже (рис. 2).

По данным контрольной лапароскопии, развитие спаек наблюдали у 2 пациенток 1-й группы, однако они имели пленчатое строение, носили единичный характер и достаточно легко были разделены. Во 2-й группе повторное формирование спаек отмечали у 6 пациенток, у 3 из них был спаечный процесс II степени, у 1 – III степени.

Беременность наступила у 25% пациенток 1-й группы и у 16% женщин 2-й группы в течение 2 лет после завершения лечения.

Таким образом, предупреждение образования послеоперационных спаек должно включать предоперационную подготовку, использование оптимальной оперативной техники, в послеоперационном периоде – применение противоспаечных лекарственных средств и активное ведение пациенток.

Включение препарата Дистрептаза в комплексную программу реабиталиционных мероприятий после реконструктивных операций может способствовать повышению эффективности лечения и профилактики спайкообразования, а также увеличению частоты наступления беременности после эндохирургического лечения миомы матки и наружного генитального эндометриоза, повышению качества жизни.

Подготовила ***Ольга Радучич***