В.І. Боцюрко, д.м.н., професор, завідувач кафедри ендокринології з курсом ЛФК і СМ Івано-Франківського національного медичного університету

Гіперпаратиреоз: сучасний погляд на проблему

У людини у нормі є чотири паращитоподібні залози. Постає риторичне запитання: чому цей ендокринний орган аж двічі дублюється? Таких аналогів в організмі людини немає. Здебільшого є одноразове дублювання – нирки, надниркові залози, легені, статеві залози тощо. Це свідчить про те, що паращитоподібні залози вкрай потрібні для нормального функціонування людського організму. Виділяючи гормон, що носить назву паратгормон, вони контролюють метаболізм кальцію і тісно пов'язаного з ним фосфору. Нормальний рівень інтактного паратгормону в плазмі становить 10-55 пг/мл, період півжиття – близько 10 хв.

В.І. Боцюрко

Паратгормон діє безпосередньо на кістки, збільшуючи їхню резорбцію і мобілізацію кальцію. Для підтримання стабільної концентрації кальцію в крові паратгормон підвищує реабсорбцію кальцію в дистальних канальцях нирок, а також збільшує утворення 1,25-дигідроксихолекальциферолу, який посилює всмоктування кальцію з кишечнику.

! Слід зазначити, що концентрація цього макроелементу в крові дуже стала, і відхилення її тільки на 1% негайно включає вказані вище механізми вирівнювання.

В організмі людини знаходиться близько 1 кг кальцію, 99% його міститься у кістках, 1% – у м'яких тканинах і позаклітинно у кровоносному руслі. У нормі в сироватці крові концентрація загального кальцію становить 2,25-2,6 ммоль/л, іонізованого – 1,05-1,2 ммоль/л. Іонізований кальцій впливає на процеси скорочення м'язів, передачі нервового збудження, підтримання стабільності клітинних мембран, активує зсідання крові.

Незважаючи на очевидну роль скелета в опорній і руховій функціях, вона часто є другорядною стосовно резервування кальцію і фосфору. У філогенезі ці макроелементи брали участь у біохімічних процесах клітин на кілька мільйонів років раніше, ніж в утворенні скелета. Тому їх первинні біохімічні функції зберігаються на шкоду скелетним. Коли живі істоти вийшли з води (клас амфібій) і зникла можливість постійного поповнення цих катіонів з багатих на кальцій і фосфор водоймищ, у тварин виникла необхідність підтримувати нормальний їх рівень в організмі. Так з'явилися паращитоподібні залози, що виділяють паратгормон, який є головним регулятором обміну кальцію і фосфору. І все ж трапляються ситуації, коли чітко відпрацьована система підтримання нормального гомеостазу кальцію і фосфору дає збій у підвищенні функції паращитоподібних залоз і тоді розвивається гіперпаратиреоз.

! В Україні порівняно з країнами Західної Європи це захворювання діагностують значно рідше. Наприклад, у Франції, яка має майже таку саму кількість жителів, гіперпаратиреоз реєструють у 100 разів частіше, ніж у нашій країні.

Тут відіграють роль кілька факторів. По-перше, лікарі ще недостатньо обізнані із цим захворюванням; по-друге, рівень лабораторної діагностики, яка є визначальною у постановці діагнозу, значно відстає від сьогоднішніх вимог. Велику роль відіграє і той фактор, що ця патологія супроводжується змінами з боку багатьох систем, і хворий, прийшовши до спеціаліста вузького профілю з певними симптомами, так і залишається його пацієнтом. Поряд із цим на Заході таку інтегральну роль в інтерпретації певних змін функції організму відіграє сімейний лікар, який може об'єднати симптоматику і вийти на правильний діагностичний шлях.

Вивчення проблеми гіперпаратиреозу фактично почалося з 1925 р., коли Коллін (Велика Британія) уперше відкрив паратгормон, а Мендл (Австрія) зробив першу операцію з видалення аденоми паращитоподібної залози.

Спочатку більшість лікарів думали, що це захворювання зустрічається рідко, але у наш час ця концепція переглядається.

! Скринінгові дослідження показали, що гіперпаратиреоз має місце в загальній популяції в 0,1-0,3% випадків, а у жінок віком понад 50 років – більше ніж в 1%. У 90% випадків гіперпаратиреоз залишається недіагностованим. За даними статистики, серед госпіталізованих хворих його частота становить 1:200, серед пацієнтів з панкреатитом, пептичною виразкою, жовчнокам'яною хворобою – 1:30, а сечокам'яною хворобою – 1:10.

Клінічні прояви і діагностика

Причиною первинного гіперпаратиреозу є аденома здебільшого однієї залози (82-85% випадків) або гіперплазія усіх залоз (15-18%). Симптоматика гіперпаратиреозу дуже різноманітна, усе залежить від того, яка із систем організму більше уражена. Якщо раніше основний акцент робили на виявленні кісткової патології (патологічні переломи й ті, що довго не загоюються, викривлення кісток), то зараз усе більше переважають вісцеропатичні прояви.

! Стає очевидним, що це хвороба всього організму. Кісткові зміни (остеопороз, кістозно-фіброзна остеодистрофія) спостерігаються лише у 10-25% хворих, а у більшості випадків це – зміни внутрішніх органів.

Але на перше місце слід поставити ураження сечовидільної системи. Власне при гіперпаратиреозі все починається з порушення хімізму крові. Підвищений рівень кальцію (гіперкальціємія) призводить до гіперкальціурії. Тривале виділення великої кількості кальцію нирками сприяє утворенню каменів. Як правило, має місце і гіперфосфатурія, тому формуються змішані конкременти – кальцієво-фосфатні. Цьому передує поява у сечі характерних солей: аморфних фосфатів, трипельфосфатів, оксалатів кальцію, що не може пройти мимо очей досвідченого лаборанта.

! Таким чином, навіть в умовах районної лікарні у разі виявлення таких змін у сечі й наявності гіперкальціємії можна запідозрити гіперпаратиреоз.

Ураження нирок спостерігається майже в усіх хворих на гіперпаратиреоз. Періодично у них трапляються ниркові кольки. Через підвищену концентрацію в сечі кальцій блокує рецептори канальців нирок, чутливі до антидіуретичного гормону. По суті, розвивається вторинний нецукровий діабет з усіма його проявами: спрага, поліурія, гіпоізостенурія. Часто спостерігається пієлонефрит, пов'язаний з нефрокалькульозом і нефрокальцинозом. Для гіперпаратиреозу характерним є утворення множинних коралоподібних каменів; цей процес здебільшого двосторонній з багаторазовим відходженням конкрементів і післяопераційними рецидивами нефролітіазу.

Зазвичай у хворих появляються кальцієві камені в жовчному міхурі. Пізніше приєднується калькульозний панкреатит із-за утворення конкрементів у панкреатичній протоці. У більшості випадків він буває рецидивуючим з вираженим больовим синдромом. Підвищений рівень кальцію в крові стимулює секрецію соляної кислоти і пепсину, що спричиняє розвиток пептичних виразок шлунка і дванадцятипалої кишки, схильних до кровотеч, перфорації.

! Поєднання сечокам'яної і жовчнокам'яної хвороб з виразковою хворобою майже у 100% випадків свідчить про гіперпаратиреоз.

Тому слід чіткіше проводити аналіз вісцеропатичних проявів. Ураження шлунково-кишкового тракту супроводжується нудотою, схудненням, метеоризмом, закрепами.

Неврологічна симптоматика проявляється переважно втомлюваністю і слабкістю м'язів ніг. Через це хода стає нестійкою, з'являється один з найбільш характерних симптомів – «качача хода». На основі клінічних спостережень і даних біопсії B. Patten (1974) дійшов до висновку, що нервово-м'язові порушення при гіперпаратиреозі мають нейроатрофічне походження.

! За умови відновлення нормального рівня кальцію у крові відмічається покращення нервово-м'язової провідності за короткий період – від кількох днів до тижня.

Депресія, порушення сну, подразливість також можуть супроводжувати гіперпаратиреоз. На основі виявлених кореляційних зв'язків можна стверджувати, що гіперпаратиреоз впливає не на реактивний психоемоційний стан, а безпосередньо на особистісні психологічні характеристики.

Продовження на стор. 68.

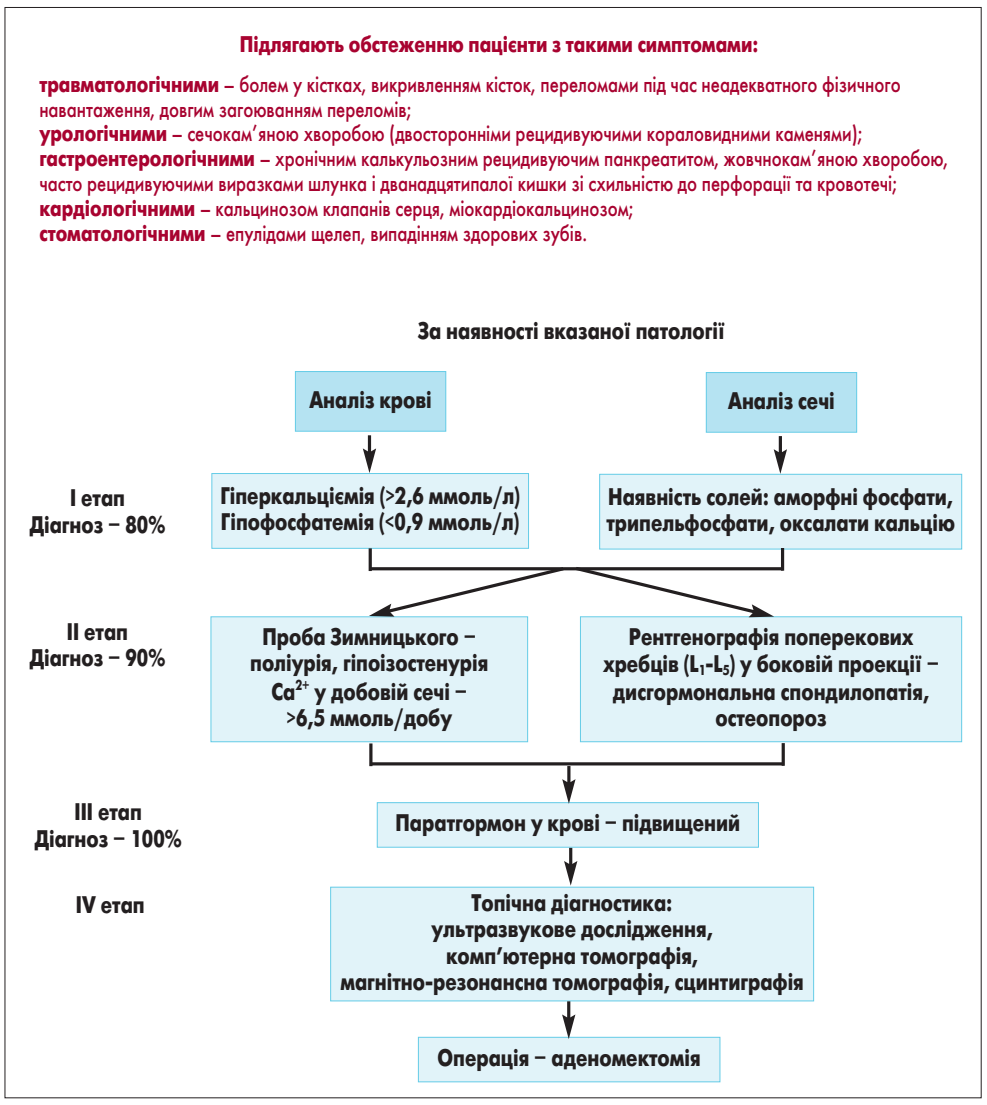

Рис. Скринінг-програма обстеження і лікування хворих з підозрінням на гіперпаратиреоз

В.І. Боцюрко, д.м.н., професор, завідувач кафедри ендокринології з курсом ЛФК і СМ Івано-Франківського національного медичного університету

Гіперпаратиреоз: сучасний погляд на проблему

Продовження. Початок на стор. 67 .

Менше відомі офтальмологічні симптоми гіперпаратиреозу, які проявляються ураженнями окорухових м'язів, кальцифікацією переднього відділу ока – рогівки і кон'юнктиви. Приблизно у 25% випадків у разі тривалої гіперкальціємії спостерігається так званий ободовий кератит, причиною якого є кальциноз рогівки по її периферії. У ділянці кон'юнктиви іноді утворюються кальцинати у вигляді підслизових ущільнень. Хворі з кальцифікацією переднього відділу ока відмічають відчуття стороннього предмета в оці та світлобоязнь, з приводу чого вони звертаються до офтальмолога.

З появою високочутливих апаратів ультразвукової діагностики з'явилася можливість виявляти кальциноз клапанів серця і навіть відкладення кальцію у міокарді – міокардіокальциноз. З'явився навіть термін «кальцинуюча хвороба серця».

У таких випадках слід провести детальне обстеження, щоб виключити гіперпаратиреоз або підтвердити прояв цього захворювання з боку серцево-судинної системи. Те ж саме стосується артеріальної гіпертензії, яка може супроводжувати гіперпаратиреоз.

На нашу думку, чималий відсоток пацієнтів з гіперфункцією паращитоподібних залоз звертається до стоматологів з приводу розхитування і випадіння зубів, причиною чого є остеопороз з утворенням епулідів щелеп. Перш ніж перейти до протезування зубів, лікар змушений установити причини таких змін. Указані утворення в щелепі нерідко помилково приймають за остеобластокластоми, які підлягають оперативному лікуванню. Слід відмітити, що камені слинних залоз також можуть мати гіперпаратиреоїдне походження.

Таким чином, гіперпаратиреоз – це захворювання всього організму, і його симптоматика торкається багатьох органів і систем. Унаслідок цього хворий може звертатися до різних спеціалістів, що залежить від тих чи інших скарг, які домінують на момент звернення, але дуже рідко він звертається до ендокринолога, який у цій ситуації відіграє головну роль.

Враховуючи це, на кафедрі ендокринології Івано-Франківського національного медичного університету розроблено скринінг-програму з виявлення гіперпаратиреозу, яка показала високу надійність під час її застосування (рис.).

Паратгормон необхідно визначати в день взяття крові. За наявності денситометра слід провести денситометрію поперекових хребців замість звичайної рентгенограми. Для топічної діагностики краще використовувати спіральний комп'ютерний томограф або магнітно-резонансний томограф потужністю не менше 1 тесла. У разі наявності радіонуклідної діагностики сцинтиграфію проводять з технецієм-99 або, що краще, з технецієм-99 і талієм-201.

Лікування

Після встановлення діагнозу найбільш відповідальний момент – лікування гіперпаратиреозу. Сьогодні це прерогатива хірургів. 1991 р. в Національному інституті здоров'я (США) були вироблені критерії для відбору хворих з первинним гіперпаратиреозом, яким показано хірургічне лікування.

Для пацієнтів з типовими скелетними, нирковими, шлунково-кишковими і нервово-м'язовими симптомами операція завжди виправдана. У разі безсимптомного перебігу захворювання, коли виявлена лише гіперкальціємія, проводять динамічне спостереження.

Основний принцип при виконанні операції – обов'язкова ревізія всіх паращитоподібних залоз незалежно від результатів передопераційних візуалізуючих досліджень, навіть якщо дані променевої діагностики безперечно вказують на локалізацію паратиреоаденоми.

Після тотальної чи субтотальної паратиреоїдектомії багато хірургів-ендокринологів вважають за необхідне виконання кріопрезервації однієї з видалених паращитоподібних залоз з метою наступної аутотрансплантації у разі появи ознак гіпопаратиреозу.

В останні роки з'явилися повідомлення про застосування мінімально інвазивних доступів. Такий підхід передбачає видалення аденоми з допомогою ендовідеохірургічної техніки.

На думку авторів цих методик, малоінвазивні операції забезпечують успішний перебіг хірургічного втручання, супроводжується значно меншою частотою ускладнень, менш травматичні на відміну від традиційних підходів, а також відрізняються добрим косметичним ефектом і менш вираженими больовими проявами в ранньому післяопераційному періоді.

Недоліком малоінвазивних втручань є обмежені можливості для ревізії всіх паращитоподібних залоз.

Інтраопераційними і ранніми післяопераційними ускладненнями хірургічних втручань з приводу гіперпаратиреозу можуть бути: кровотеча, гематома в ділянці післяопераційної рани, травма поворотного нерва, нагноєння рани, гіпокальціємія. Остання здебільшого зумовлена гіпоплазією залоз, які залишилися після видалення паратиреоаденоми, синдромом «голодних кісток», за якого кістки з низькою масою інтенсивно захоплюють кальцій із крові. У зв'язку з цим спостерігаються судоми кінцівок, мімічної мускулатури лиця.

Як правило, повне відновлення функції гіпоплазованих залоз після видалення паратиреоаденоми наступає не раніше ніж через 5-6 міс.

ПЕРЕДПЛАТА НА 2011 РІК!

Здоров'я України

Шановні читачі!

Передплатити наше видання Ви можете в будь-якому поштовому відділенні зв'язку «Укрпошти» за каталогом видань України 2011 р. у розділі «Охорона здоров'я України. Медицина», а також у редакції за тел. (044) 391-54-76

«Медична газета «Здоров'я України».
Тематичний номер «Діабетологія, тиреоїдологія, метаболічні розлади»
Актуальні питання діабетології, тиреоїдології та метаболічних розладів

Передплатний індекс – 37632
Періодичність виходу – 2 рази на рік
Вартість передплати – 100,00 грн

Для редакційної передплати на видання необхідно:

- перерахувати на наш розрахунковий рахунок необхідну суму в будь-кому відділенні банку.

Наші реквізити:
р/р 26009067020101 Київська філія АБ «Київська Русь», МФО 300108,
код ЄДРПОУ 25276619

- надіслати копію квитанції, яка підтверджує факт оплати визначеної кількості примірників
- вказати адресу доставки примірників.

Наша адреса: «Медична газета «Здоров'я України», 03151, м. Київ, вул. Народного ополчення, 1
Телефон відділу передплати (044) 391-54-76,
e-mail: podpiska@health-ua.com

Повідомлення

Дата здійснення операції
Сума:
Платник:
Місце проживання:
Отримувач: ТОВ „Здоров'я України"
Київська філія АБ „Київська Русь"
Код ЄДРПОУ: 2 5 2 7 6 6 1 9
Розрахунковий рахунок: 2 6 0 0 9 0 6 7 0 2 0 1 0 1
МФО банку: 3 0 0 1 0 8
Призначення та період платежу:
Платник: Контролер: Бухгалтер: Касир:

Квитанція

Дата здійснення операції
Сума:
Платник:
Місце проживання:
Отримувач: ТОВ „Здоров'я України"
Київська філія АБ „Київська Русь"
Код ЄДРПОУ: 2 5 2 7 6 6 1 9
Розрахунковий рахунок: 2 6 0 0 9 0 6 7 0 2 0 1 0 1
МФО банку: 3 0 0 1 0 8
Призначення та період платежу:
Платник: Контролер: Касир: