Т.А. Соломенцева, к.м.н., ГУ «Институт терапии им. Л.Т. Малой АМН Украины», г. Харьков

Случай поздней диагностики болезни Крона

Т.А. Соломенцева

Болезнь Крона – воспалительное заболевание кишечника, впервые диагностированное в 1932 г. американским хирургом Баррилом Бернардом Кроном. Описанный им терминальный илеит в дальнейшем получил статус отдельной нозологической единицы и был назван в его честь – болезнь Крона. В настоящее время заболевание хорошо изучено, хотя этиология его по-прежнему неизвестна. В основе болезни Крона лежит гранулематозное воспаление, которое может развиться на любом участке пищеварительного тракта, хотя чаще поражается тонкая и толстая кишка. Наличие аутоиммунных механизмов в развитии данной патологии обусловливает возникновение так называемых внекишечных проявлений – поражений органов и тканей, связанных с иммунным воспалением.

Заболевание достаточно редкое. Распространенность его составляет 0,5-7,0 случаев на 100 тыс. населения в зависимости от региона. Дебют заболевания приходится на молодой возраст, мужчины болеют чаще.

Воспалительные заболевания кишечника, к которым относится болезнь Крона, сегодня представляют серьезную проблему в гастроэнтерологии. Несмотря на то что по распространенности болезнь Крона уступает другим заболеваниям желудочно-кишечного тракта, по тяжести течения, осложнениям и исходам она является одним из наиболее сложных заболеваний с точки зрения курации пациентов. Каждый практикующий гастроэнтеролог сталкивался с трудностями диагностики и лечения этого заболевания.

В последние годы произошли существенные изменения в диагностике и лечении болезни Крона, однако по-прежнему это заболевание является трудно диагностируемым. Между возникновением первых симптомов заболевания и постановкой точного диагноза проходит от 5 до 10 лет. Это связано с различными причинами. Клиническая картина болезни Крона отличается большим разнообразием симптомов, которые, как правило, малоспецифичны. Врачи первичного звена, редко сталкивающиеся с подобными заболеваниями, не придают значения важным клиническим симптомам и своевременно не проводят больным углубленное обследование, которое могло бы установить диагноз и раньше начать правильное лечение.

В качестве примера позвольте продемонстрировать клинический случай пациентки с болезнью Крона, которая находилась на лечении в нашей клинике.

Клинический пример

Больная М., 44 лет, медсестра, жительница Полтавской области, поступила в гастроэнтерологическое отделение ГУ «Институт терапии им. Л.Т. Малой АМН Украины» с жалобами на постоянную тупую, ноющую боль в околопупочной области, правом боку, правой подвздошной области, не связанную с приемом пищи и дефекацией; «припухлость» в правой подвздошной области; повышенное вздутие живота, неоформленный стул 4-6 раз в сутки, без примеси крови, ноющие, «сверлящие» боли в мелких суставах, суставах кистей с их покраснением и ограничением подвижности в утренние часы, периодические ноющие боли в крупных суставах рук, ног; повышение температуры до 37,2-37,5°С, общую слабость.

Анамнез заболевания. Считает себя больной с 1993 г., когда через 4-6 мес после родов появилась лихорадка, боли внизу живота; состояние было расценено как эндометрит, лечилась высокими дозами антибактериальных препаратов, после чего впервые появилась диарея до 5-6 раз в сутки, без примесей крови. Обследовалась по месту жительства, появление диареи связали с дисбактериозом кишечника, возникшим на фоне применения антибиотиков, был проведен курс лечения пробиотиками.

Однако состояние больной не улучшилось, рецидивировали абдоминальные боли с локализацией в правой подвздошной области, реже в нижних отделах живота, без четкой локализации, периодически наблюдалась диарея до 4-5 раз в сутки, субфебрильная температура тела. Наблюдалась и лечилась по месту жительства с диагнозом «хронический рецидивирующий аднексит», по поводу которого часто назначались антибактериальные препараты.

Увеличение частоты стула до 5-6 раз в сутки, вздутие живота связывали с побочным действием антибиотиков. Периодически принимала пробиотики, ферментные препараты, с кратковременным клиническим эффектом. Ухудшение самочувствия отмечает с 2001 г., когда на фоне периодической абдоминальной боли, субфебрильной температуры тела появилось опухолевидное образование в правой подвздошной области, начала отмечать периодические боли в суставах кистей. Причина этих симптомов не была установлена, несмотря на обращения больной к терапевту. Продолжала периодически лечиться у гинеколога с диагнозом «аднексит».

Однако состояние больной не улучшалось, развился астенический синдром, снижение работоспособности, ухудшение аппетита, снижение массы тела на 4-5 кг, периодически рецидивировали диарея до 4-5 раз в сутки, повышение температуры тела. В январе 2008 г. состояние резко ухудшилось, рецидивировала абдоминальная боль, повышение температуры тела до 38,0-38,7°С, диарея до 6-7 раз в сутки, пальпировалось опухолевидное образование в правой подвздошной области. При исследовании крови выявлен лейкоцитоз, с резким палочко-ядерным сдвигом (27-18%), ускорением СОЭ – 43 мм/ч, снижением гемоглобина до 100 г/л.

Больную госпитализировали в Полтавскую областную больницу, где ее обследовали. Проведено ультразвуковое исследование (УЗИ) брюшной полости, которое не выявило патологии; рентгенографическое исследование органов грудной клетки, пищевода, желудка также не выявило патологии; ирригография с заключением «хронический колит». Больная проконсультирована у хирурга, острая хирургическая патология исключена. С учетом клинических симптомов и нарастающей тяжести заболевания больная консультирована у ревматолога, онколога; диагноз оставался неясным. С диагностической целью была предложена лапаротомия, от которой больная отказалась.

Для уточнения диагноза и проведения лечения больная была направлена в Институт терапии с диагнозом «хронический колит, хронический панкреатит, лихорадка неуточненной этиологии».

При объективном осмотре – общее состояние средней тяжести. Телосложение нормостеническое. Температура тела – 37,6°С. Рост – 163 см, вес – 48 кг. Несколько пониженного питания (ИМТ – 17,5 кг/м^2). Подкожно-жировая клетчатка распределена равномерно по женскому типу. Кожные покровы и видимые слизистые обычной окраски, чистые. Регионарные лимфоузлы не увеличены. Дистальные межфаланговые суставы кистей утолщены, кожа над ними гиперемирована, движения в этих суставах болезненные. Конфигурация других суставов не изменена, объем движений в них не ограничен, болезненные движения в коленных суставах. Перкуторно над легкими – ясный легочный звук. Аускультативно – везикулярное дыхание. Границы относительной сердечной тупости не расширены. Тоны сердца ясные, ритмичные, ЧСС – 86 уд/мин. АД 120/80 мм рт. ст. Язык розовый, влажный, чистый. Живот не изменен в размере, участвует в акте дыхания. При пальпации живот мягкий болезненный в околопупочной области, правой подвздошной области. В подвздошной области справа пальпируется абдоминальный инфильтрат в виде тяжа плотно-эластической консистенции размером 12,0×4,0 см. Печень и селезенка не увеличены. Симптом Пастернацкого отрицательный с обеих сторон. Периферических отеков нет.

С учетом жалоб больной, анамнеза заболевания, данных объективного осмотра диагностический алгоритм был направлен на дифференциальный диагноз между системным заболеванием соединительной ткани, воспалительным заболеванием кишечника, злокачественным новообразованием кишечника, яичников.

Больной проведены обследования.

Анализы крови: лейкоциты – 11,86×10^9/л, лимфоциты – 18%; моноциты – 4%; гранулоциты – 78% (нейтрофилы палочкоядерные – 12%, нейтрофилы сегментоядерные – 63%, эозинофилы – 3%,); эритроциты – 3,15×10^{12}/л, средний объем эритроцита – 98,1 фл, гематокрит – 0,38, средний корпускулярный гемоглобин (цветной показатель) – 28,5 pg, распределение эритроцитов по объему – 8,7, гемоглобин – 111 г/л, тромбоциты – 360×10^9/л, средний объем тромбоцитов – 9,3 фл, тромбокрит – 0,33%, распределение тромбоцитов по объему – 8,6; СОЭ – 28 мм/ч; АсАт – 0,13 ммоль/ч×л, АлАт – 0,44 ммоль/ч×л, билирубин общий – 11,4 мкмоль/л, билирубин прямой – 3,2 мкмоль/л, билирубин непрямой – 8,2 мкмоль/л, тимоловая проба – 1,2 ед., щелочная фосфатаза – 2395 нмоль/с×л, γ-глютамилтрансфераза – 76 Е/л, общий белок – 65,0 г/л, альбумины – 47,3%, глобулины: α_1 – 3,3%, α_2 – 10,0%, β – 11,1%, γ – 28,3%, А/Г – 0,72, мочевина – 4,2 ммоль/л, креатинин – 77 мкмоль/л, γ-глютамилтранспептидаза – 120 ед/л, кальций – 2,34 ммоль/л, мочевина – 1,2 ммоль/л, креатинин – 62 мкмоль/л, общий холестерин – 4,5 ммоль/л, триглицериды – 1,05 мкмоль/л, ХС ЛПОНП – 0,47 мкмоль/л, глюкоза – 4,6 ммоль/л, С-реактивный белок – 12 мг/л, серомукоиды – 0,150, сиаловые кислоты – 170, ревматоидный фактор отрицательный, LE-клетки (3-кратно) не обнаружены.

Клинический анализ мочи без патологических изменений.

Рентгеноскопия органов грудной клетки. Тенденция к синусовой тахикардии. Легочное поле без очаговых и инфильтративных изменений. Корни структурны. Синусы свободны. Диафрагма подвижна. Сердце в размерах не увеличено. Сокращения средней амплитуды. Аорта не уплотнена, не расширена.

Обзорная рентгеноскопия органов брюшной полости патологических изменений не выявила.

УЗИ сердца. Аорта не уплотнена, не расширена. Диаметр аорты – 2,6 см, амплитуда раскрытия нормальная. Клапаны сердца не изменены. Полости сердца не расширены. Левое предсердие – 3,2 см. Полость левого желудочка не расширена (КДР – 4,7 см, КСР – 3,3 см). Фракция выброса – 58%. Зоны гипо- и акинезии не выявлены. Межжелудочковая перегородка не утолщена – 0,9 см, задняя стенка левого желудочка не утолщена – 1,0 см, правый желудочек в норме.

Проведена рентгенография коленных суставов – патология не выявлена. На рентгенограммах кистей в прямой проекции патологические изменения не выявлены.

В результате проведенного обследования убедительные данные о наличии у больной диффузных заболеваний соединительной ткани не получены.

С учетом наличия у больной диарейного синдрома исключались причины инфекционной диареи, антибиотикоассоциированная диарея (псевдомембранозный колит). С этой целью проведено бактериологическое исследование фекалий на патогенную кишечную флору, исследование Clostridium difficile. Посевы кала роста патогенной флоры не дали, Clostridium difficile не обнаружен. Серологические тесты не выявили повышенных титров антител к иерсиниям.

С целью дифференциальной диагностики у больной пальпируемого образования в правой подвздошной области проведено УЗИ брюшной полости, компьютерная томография органов желудочно-кишечного тракта. При УЗИ: печень не увеличена, правая доля – 12,1 см, левая – 5,2 см, ткань однородной структуры, изоэхогенная, сосудистый рисунок не изменен. Желчный пузырь – размеры не увеличены, стенки неравномерно утолщены до 3-4 мм, в просвете множественные конкременты размерами от 0,5 до 1,3 см. Поджелудочная железа дифференцируется нечетко из-за повышенного пневматоза кишечника, размеры не увеличены, вирсунгов проток не расширен. Селезенка в норме. В правой подвздошной области определяется гипоэхогенное образование с нечеткими контурами, размерами 10,0×4,5 см (рис. 1). Почки обычной формы, размеров и расположения. Контур ровный, четкий, паренхима не изменена, чашечно-лоханочная система без признаков деформации, конкрементов не выявлено.

Компьютерная томография органов брюшной полости подтвердила наличие абдоминального инфильтрата в правой подвздошной области (рис. 2).

Больная осмотрена гинекологом, произведено УЗИ органов малого таза, в том числе влагалищным датчиком; патология половых органов на момент осмотра не выявлена.

С учетом полученных данных обследований наиболее вероятным представлялся диагноз болезни Крона.

С целью подтверждения диагноза было проведено рентгенологическое исследование желудка и тонкой кишки с барием, колоноскопия.

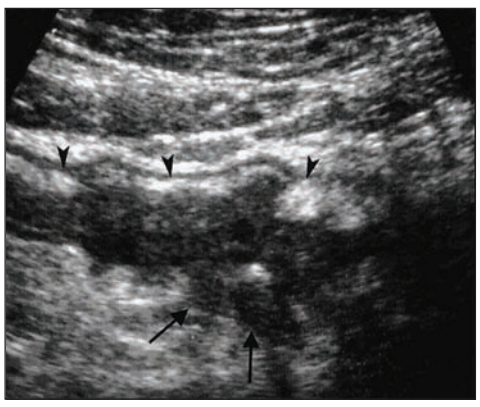

Рис. 1. Ультразвуковая картина абдоминального инфильтрата брыжейки (указан стрелками), четко видна связь с кишкой

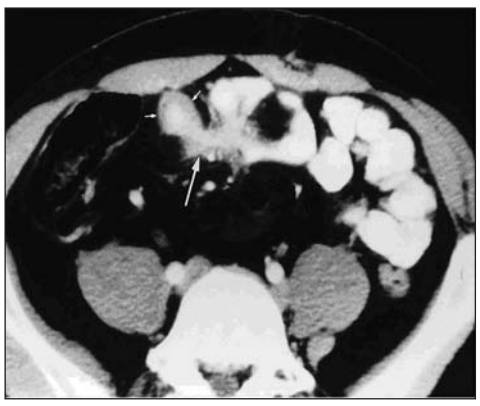

Рис. 2. Компьютерная томография брюшной полости, стрелками указан воспалительный инфильтрат брюшной полости

Рентгеноскопия пищевода, желудка, двенадцатиперстной, тонкой кишки с барием. Пищевод во всех отделах свободно проходим, слизистая не изменена. Желудок нормотоничен. Форма и положение желудка обычные, контуры четкие, стенки эластичны. Натощак содержит много жидкости и слизи. Складки слизистой утолщены, извиты, эластичны. Перистальтика средними волнами. Эвакуация содержимого свободная. Луковица двенадцатиперстной кишки обычной формы и размеров, стенки эластичные, задержки контраста в ней не выявлены. Начальные отделы тонкой кишки заполняются бариевой взвесью неравномерно, складки неравномерно утолщены, отечны. Через 4 ч после приема бария per os тонкая кишка на всем протяжении неравномерно заполнена контрастом. В подвздошной кишке определяются участки неравномерного утолщения кишечной стенки, неровность ее контуров. В дистальной части подвздошной кишки имеется участок сужения просвета кишки протяженностью около 10-12 см, престенотического расширения кишки не выявлено.

Видеоколоноскопия. Осмотр перианальной зоны per rectum – перианальная область не изменена. Тонус сфинктера сохранен. На задней стенке анального канала – линейная трещина, болезненная при пальпации. Ампула свободна. Видеоколоноскоп проведен в терминальный отдел подвздошной кишки. Терминальный отдел подвздошной кишки: слизистая оболочка с язвами неправильной формы размером от 5 мм и более на фоне «булыжной мостовой» (рис. 3). Баугиниевая заслонка губовидного

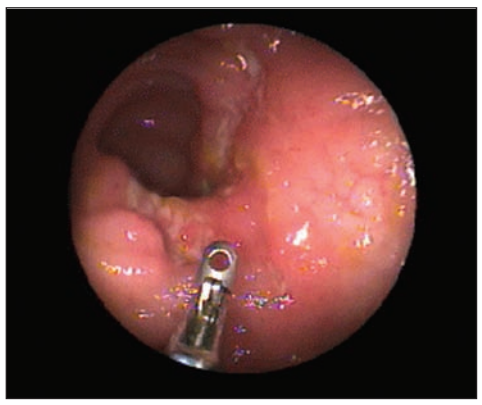

Рис. 3. Видеоколоноскопия. Эндоскоп в терминальном отделе подвздошной кишки, хорошо видны щелевидные язвы неправильной формы, покрытые фибрином. Момент взятия биопсии для исследования гистологического материала

типа, полусомкнута. Слизистая оболочка с изъязвлениями неправильной формы от 5 мм и более, диффузно отечна, эритематозна (рис. 4). Толстая кишка: содержимое жидкое, умеренное количество. Тонус нормальный. Складки утолщены, отечны. Слизистая оболочка диффузно отечна, бледно-розовая, с желтоватым оттенком. В восходящем отделе толстой кишки определяются единичные очаги поражения (рис. 5), расположенные прерывисто, разделенные неизмененными участками слизистой. Сосудистый рисунок вне зон поражения смазан. Очаги поражения представлены ульцерациями неправильной формы размером 2-6 мм, окруженные венцом яркой гиперемии, воспалительным валом.

Заключение. Болезнь Крона с локализацией в подвздошной кишке, баугиниевой заслонке, восходящем отделе толстой кишки, умеренная активность. Линейная трещина анального канала.

Взята биопсия: подвздошная кишка – 2 образца, восходящая ободочная кишка – 3.

Микроскопически в подвздошной кишке – участки слизистой оболочки тонкой кишки с очагами уплощения и истончения ворсин, воспалительный инфильтрат во всей толще кишки, состоящий из лимфоцитов, плазматических клеток, эозинофилов. Глубокая щелевидная язва, проникающая в подслизистую основу. В восходящем отделе толстой кишки – признаки хронического воспалительного процесса, более выраженные в проксимальных отделах, прерывистая лимфогистиоцитарная инфильтрация, наличие желез с явлениями гиперкринии. Степень выраженности остроты процесса выше в подвздошной кишке.

Клинический диагноз: Болезнь Крона с локализацией процесса в подвздошной и толстой

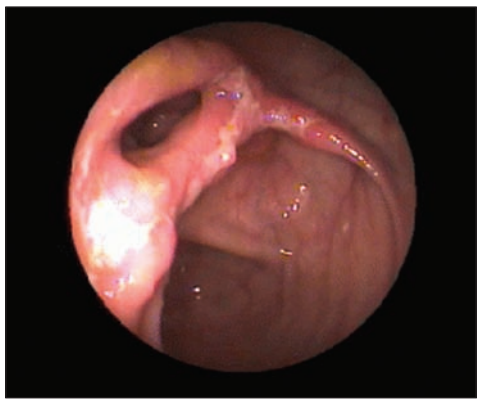

Рис. 4. Видеоколоноскопия. Илеоцекальная область. На 9 часах – баугиниевая заслонка, отверстие ее полусомкнуто. Слизистая с изъязвлениями, которые распространяются на складку ободочной кишки

Рис. 5. Видеоколоноскопия. Восходящий отдел ободочной кишки, на 6 часах – язва восходящей кишки

кишке, рецидивирующее течение, стенозирующая форма с формированием стриктуры подвздошной кишки, с системными проявлениями (полиартралгия), течение средней тяжести, активность средней степени. Индекс активности болезни Крона – 336. Анальная трещина. Синдром мальабсорбции I ст. Желчнокаменная болезнь – III ст.

С учетом преимущественного поражения подвздошной кишки, средней степени активности болезни Крона в качестве базисной терапии больной был назначен будесонид (Буденофальк) 9 мг в сутки, с последующим снижением дозы; рифаксимин внутрь 400 мг 2 раза в сутки на 10 дней; ципрофлоксацин по 500 мг 2 раза в сутки на 100 мл физиологического раствора внутривенно капельно в течение 14 дней. Дополнительно проводилась инфузионная терапия растворами электролитов, аминокислот, парентерально вводились витамины B_{12}, аскорбиновая кислота.

В течение 3 нед лечения состояние больной значительно улучшилось. Уменьшилась интенсивность и продолжительность абдоминальной боли, частота стула сократилась до 2-3 раз в сутки, полностью прекратилась боль и отек суставов, температура тела снизилась до нормальных цифр, уменьшилась общая слабость, повысилась работоспособность, улучшился аппетит, настроение. При объективном исследовании было отмечено уменьшение абдоминальной болезненности живота, размеров абдоминального инфильтрата. Улучшились лабораторные показатели, отражающие активность воспалительного процесса.

В динамике лечения получены следующие анализы крови: лейкоциты – $7{,}3\times10^9$/л, лимфоциты – 25%; моноциты – 3%; гранулоциты – 72% (нейтрофилы палочкоядерные – 5%, нейтрофилы сегментоядерные – 62%, эозинофилы – 5%,); эритроциты – $4{,}1\times10^{12}$/л, средний объем эритроцита – 96,1 фл, гематокрит – 0,40, средний корпускулярный гемоглобин (цветной показатель) – 29,1 пг, распределение эритроцитов по объему – 9,8, гемоглобин – 120 г/л, тромбоциты – 300×10^9/л, средний объем тромбоцитов – 9,2 фл, тромбокрит – 0,28%, распределение тромбоцитов по объему – 9,2, СОЭ – 21 мм/ч; С-реактивный белок – <6 мг/л, серомукоиды – 0,130, сиаловые кислоты – 175, общий белок – 68,0 г/л, альбумины – 52,9%, глобулины: α_1 – 6,5%, α_2 – 8,6%, β – 10,2%, γ – 21,8 %, А/Г – 1,36; щелочная фосфатаза – 2136 нмоль/с х л, γ –глютамилтрансфераза – 64 Е/л.

Индекс активности болезни Крона снизился до 220, что соответствовало клиническому улучшению состояния больной.

Через 3 нед доза будесонида была снижена до 6 мг, еще через 4 нед – до 3 мг в сутки, терапия стероидами продолжена в общей сложности до 3 мес. С целью поддерживающей терапии с 4-й недели лечения назначен месалазин (Салофальк) 3 г с последующим снижением дозы до 1,5 г в сутки. Для профилактики внутрипеченочного холестаза – урсодезоксихолевая кислота (Урсофальк) по 500 мг в сутки однократно на ночь.

В течение последующих 3 мес наблюдения состояние больной стабильное, достигнута полная клинико-лабораторная ремиссия. Индекс активности болезни Крона снизился до 138. Стул практически нормализовался, не беспокоила абдоминальная боль, артралгии, полностью произошло рассасывание абдоминального инфильтрата, нормализовались лабораторные показатели, больная прибавила в весе 3 кг.

При контрольной колоноскопии отмечено улучшение состояния слизистой оболочки кишечника, при обследовании не обнаружено язв, афтозных поражений.

В настоящее время состояние больной удовлетворительное, поддерживается клинико-лабораторная ремиссия. В качестве поддерживающей терапии продолжает прием месалазина 1,5 г/сут, урсодезоксихолевой кислоты 500 мг/сут.

* * *

Анализируя данный клинический случай, хотелось бы отметить, что диагностическая ошибка была допущена на начальной стадии заболевания, когда неправильно были расценены абдоминальная боль и лихорадка, возникшие у больной после родов. Логично предположить, что боль в животе и повышение температуры тела у пациентки после родов могли быть связаны с воспалением органов малого таза. Однако появление в клинической картине диарейного синдрома должно было обратить внимание врачей на связь клинических симптомов с патологией кишечника.

Хотя сегодня этиология болезни Крона неизвестна, большинство исследователей считают, что поражение слизистой оболочки кишки при болезни Крона является результатом аутоиммунной агрессии. Также большую роль в развитии заболевания играет нарушение микроциркуляции в кишечной стенке. Гормональная перестройка в организме беременной женщины, подавление иммунных реакций, которые наблюдаются во время беременности, могли способствовать манифестации воспалительного процесса в кишечнике у больной.

Данный клинический случай интересен также тем, что продемонстрировал внекишечные системные проявления болезни Крона – периферическую артропатию, симптомы которой обострялись при рецидивировании кишечных проявлений болезни Крона и отражали активность воспалительного аутоиммунного процесса. Поражение суставов и позвоночника наблюдаются более чем у 20% пациентов с болезнью Крона и на начальной стадии заболевания не требуют дополнительного лечения, уменьшение артралгий наблюдается на фоне базисной терапии болезни Крона.

Активное воспаление кишечника в илеоцекальной области способствует формированию абдоминального инфильтрата, который может быть обнаружен при объективном обследовании пациентов с болезнью Крона. Появление такого воспалительного инфильтрата в правой подвздошной области у нашей пациентки также не было корректно интерпретировано. Неправильная оценка причины появления данного образования у больной могло привести к неоправданному оперативному вмешательству, что могло повлиять на характер течения болезни и ухудшить прогноз пациентки.

Абдоминальный инфильтрат – одно из частых осложнений БК. Как правило, он образуется в правой подвздошной области, реже в левых отделах живота. Это осложнение возникает как результат выраженного трансмурального воспаления в кишечнике, что ведет к воспалительной реакции смежных с кишкой органов и тканей. В очаг воспаления могут вовлекаться большой сальник, петли тонкой кишки, слепая и восходящая кишка, брюшина. Стенки этих органов подвергаются воспалительной инфильтрации, образуется конгломерат спаянных между собой близлежащих органов и тканей. Инфильтрат быстро увеличивается в размерах, плотно связываясь с передней, задней и боковыми стенками живота. Иногда инфильтрат достигает больших размеров, занимая всю правую половину живота. Абдоминальный инфильтрат пальпируется как ограниченное, болезненное, плотное и неподвижное образование, часто принимаемое клиницистами за опухоль. Развитие такого осложнения является неблагоприятным как для врача, так и для пациента. Часто такое осложнение не диагностируется или неправильно оценивается и обычно приводит к нежелательному оперативному вмешательству, что еще больше осложняет течение БК.

Абдоминальный инфильтрат при БК необходимо дифференцировать с опухолью кишечника, для которой характерно постепенное увеличение опухолевого образования, как правило, не сопровождающееся повышением температуры тела, часто пожилой возраст больных, в крови – анемия и замедление СОЭ. В диагностике помогает рентгенологическое исследование кишки, колоноскопия. Абсцесс брюшной полости также может протекать под маской абдоминального инфильтрата. Абсцедирование в брюшной полости отличается более выраженными, нарастающими болями в животе (в результате вовлечения брюшины), как правило, сопровождается лихорадкой, симптомами интоксикации, при пальпации – положительные симптомы раздражения брюшины. При УЗИ абсцессы идентифицируются как образования с плотными стенками, которые могут содержать воздух или эхогенные включения. Аппендикулярный инфильтрат также образуется в правой подвздошной области. В дифференциальной диагностике данной патологии большое значение имеет анамнез болезни. Обычно аппендикулярный инфильтрат появляется у пациентов без каких-либо предшествующих симптомов через 3-5 дней после появления острых болей в правой подвздошной области. Интенсивность болевого синдрома снижается, может сохраняться субфебрильная температура тела. Живот при пальпации, как правило, мягкий, умеренно болезненный в правой подвздошной области. Инфильтрат пальпируется как малоболезненное, плотное, без четких границ малоподвижное образование. При рентгенологическом исследовании патологические образования в кишечнике не обнаруживаются, у части пациентов можно выявить увеличенный аппендикулярный отросток. При наличии пальпируемого образования в правой подвздошной области необходимо исключить перекрученную кисту яичника. Обычно у таких больных имеется указание в анамнезе на наличие кисты, а при бимануальной пальпации обнаруживается смещаемое образование с четкими контурами и гладкой поверхностью. Диагноз можно подтвердить при ультразвуковом исследовании органов малого таза. Лечение абдоминального инфильтрата проводится консервативными методами, путем назначения мощного противовоспалительного лечения, что и было продемонстрировано данным клиническим случаем.

В заключение хотелось бы отметить, что болезнь Крона – заболевание, с которым не так часто сталкиваются врачи общей практики. Клинические проявления весьма разнообразны и в большинстве случаев правильный диагноз устанавливают через несколько лет после начала болезни. Необходимо помнить симптомы, которые позволят предположить у пациента болезнь Крона и направить его на дополнительное обследование. Итак, рецидивирующая боль в правой подвздошной области, хроническая диарея, лихорадка, потеря массы тела, появление абдоминального инфильтрата в правой подвздошной области, суставной синдром, перианальные изменения делают диагноз болезни Крона весьма вероятным. Повышение качества диагностики и выявляемость данного заболевания во многом зависит от первичного звена, то есть семейного врача, терапевта. Ранняя диагностика болезни Крона и своевременно начатое лечение позволит улучшить качество жизни и прогноз пациентов с этим заболеванием.