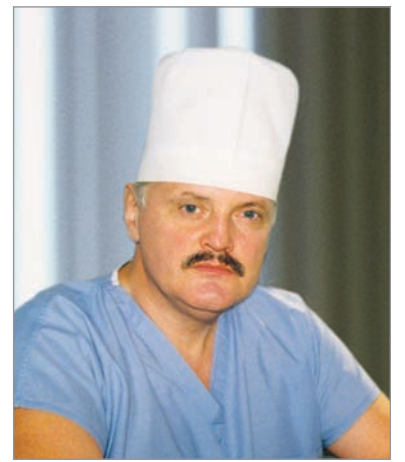


А.И. Пойда, д.м.н., профессор кафедры хирургии № 1 Национального медицинского университета им. А.А. Богомольца, хирург высшей категории, заслуженный врач Украины, вице-президент Ассоциации колопроктологов Украины

Реконструктивно-восстановительные операции в хирургии толстой кишки

Кому приходилось видеть до чего падают физические и нравственные силы больных с *anus praeternaturalis**, тот, конечно, вполне оправдывает стремления хирургов «активной школы» выработать какой-нибудь оперативный способ для восстановления непрерывности кишечной трубки.
А.С. Таубер, 1882



А.И. Пойда

Проблема реконструктивно-восстановительных операций (РВО) на толстой кишке в последнее время становится все более важной и актуальной. Это обусловлено, с одной стороны, повышением уровня заболеваемости колоректальным раком, диффузным полипозом, дивертикулярной болезнью, воспалительными заболеваниями толстой кишки, с другой – расширением возможности и увеличением опыта современной колопроктологии, анестезиологии и реаниматологии, с третьей – повышением требований медицины и больных к результатам проводимых хирургических вмешательств на толстой кишке, а именно их радикализму, а также функциональным результатам операций и качеству жизни после их выполнения. Последнее положение объяснимо и понятно, так как наших больных при современном уровне развития медицины в целом и колопроктологии в частности беспокоит не только ликвидация заболевания толстой кишки и спасение жизни, а возможность благодаря «спасительной» операции (!) физической, социально-трудовой реабилитации и обеспечения достойного качества жизни.**

Как известно, толстая кишка (представлена тремя отделами – слепая, ободочная и прямая) является важным органом пищеварительного тракта, выполняющим специфические функции: завершение пищеварения (особенно всасывание воды и электролитов), формирование каловых масс, временную задержку указанного содержимого и эвакуацию его за пределы организма. Следует заметить, что нарушение указанных функций толстой кишки в результате заболевания либо выполненных хирургических вмешательств приводит к заметному ухудшению качества жизни, что влияет на возможность реализации человеком своих социальных программ – получение образования, приобретение профессии, создание семьи, рождение и воспитание детей и пр. О каких функциональных нарушениях идет речь? Это учащение либо задержка опорожнения, что приводит к водно-электролитным нарушениям, хронической интоксикации. Это – и снижение либо потеря континентной (удерживающей, замыкательной) способности прямой кишки, что приводит к серьезным психоэмоциональным нарушениям. Поэтому можно считать, что нарушение функции толстой кишки в силу различных причин является медико-социальной проблемой, решение которой является ответственной и очень важной задачей современной колопроктологии и гастроэнтерологии.

Конечно, когда речь идет о заболевании толстой кишки, которое приводит к нарушению ее функции, то здесь важным является своевременная его диагностика и лечение. К примеру, нельзя лечить синдром запора, диареи, недержания. Это методологически (философски) неправильно, и эффекта от такого лечения не будет. Поэтому в первую очередь важно знать, что мы лечим, какое заболевание и, конечно, немаловажно какого больного. Если показано консервативное лечение, то чем раньше оно будет начато и чем правильнее оно будет проведено, тем больше шансов остановить возникшие нарушения функции, а порой и восстановить ее.

Если же выбрано хирургическое лечение заболевания толстой кишки, то это еще более ответственное решение и

направление, поскольку хирургическое вмешательство – это всегда серьезная агрессия, сопровождающаяся удалением участка либо всей толстой кишки, лишением большого части либо всех указанных специфических функций толстой кишки. Возникает правомочный вопрос, безвозвратна ли такая потеря, и если да, то что дальше ждет больного? Нередко ценой, которую больной должен «заплатить» за избавление от заболевания и (или) спасение жизни, является значительное ухудшение качества этой жизни, что порой делает ее невыносимой. Конечно, человек привыкает и приспосабливается ко всему ради жизни без болезни. Однако при этом следует помнить, что люди разные в широком смысле этого слова и способности адаптироваться к жизни в новых условиях тоже разные.

Да, удобно объяснить больному, что главное – это ликвидация болезни и спасение жизни. Удобно для врача, но не для больного. Ведь люди сегодня более образованы, чем ранее, и медицина не стоит на месте – совершенствуются методы хирургического лечения, в том числе и методы хирургических вмешательств, направленных на возврат или, по крайней мере, улучшение качества жизни оперированных больных – речь идет о РВО на толстой кишке. Это – и новые, более совершенные технологии соединения отрезков кишечной трубки и создание новых «анатомо-функциональных конструкций» из оставшихся отделов толстой и тонкой кишки, которые могут «воспроизводить» утраченную функцию толстой кишки и тем самым обеспечить достаточное качество жизни оперированного больного. Сегодня колопроктология располагает такими возможностями и опытом и, главное, продолжает совершенствоваться. Одним из показательных примеров совершенствования и уже сегодня достигнутого опыта является развитие лапароскопических технологий в хирургии толстой кишки, позволяющих не только выполнить радикальный этап вмешательства, но и РВО.

Таким образом, реконструктивно-восстановительная хирургия толстой кишки – это актуальная и очень важная проблема, являющаяся своеобразным качественным показателем уровня развития современной колопроктологии как науки. Поэтому главной ее задачей является не только избавление больного от заболевания и спасение его жизни, но и возврат человека в общество достаточно реабилитированным как в физическом, так и социально-трудовом аспектах.

Решать эту проблему следует комплексно – необходимы реконструкция и восстановление. Такой методологический

(философский) подход особенно актуален, когда хирурги вынуждены исходя из требования о радикализме хирургического вмешательства удалять большую часть (обширные резекции) либо всю толстую кишку. Конечно, формально можно завершить такую операцию формированием коло- или илеостомы. Ведь болезнь ликвидирована и жизнь спасена, чего же более? Но если только представить (точнее – это следует твердо знать), сколько неудобств, а порой и страданий приносит прооперированному больному искусственный наружный свищ толстой или тонкой кишки (коло- или илеостома), то логичными и обоснованными должны быть действия хирурга, направленные на реконструкцию и восстановление кишечного канала, если это анатомо-физиологически возможно («дозволено») в конкретной ситуации. Конечно, это усложняет хирургическое лечение, но ожидаемый функциональный результат и качество жизни оперированного больного оправдывают эти стремления.

Необходимость указанного комплексного подхода при проведении РВО обусловлена анатомо-физиологическими особенностями толстой кишки, принятыми правилами (стандартами) выполнения радикальных хирургических вмешательств. Важно помнить, что простое восстановление непрерывности кишечной трубки и, в частности, толстой кишки может не дать позитивного функционального результата операции. Это возникает прежде всего, когда РВО выполняется после удаления таких «функционально активных» отделов толстой кишки, как илеоцекальный отдел, ободочная кишка, ампула прямой кишки. Утрата указанных отделов приводит к серьезным функциональным нарушениям (последствиям) и возникновению патологических синдромов: учащение стула, рефлюкс-илеит (воспаление конечного отдела подвздошной кишки вследствие обратного перемещения через анастомоз содержимого толстой кишки в тонкую), постколэктомический синдром (водно-электролитные и белковые нарушения, вследствие нарушения всасывания и больших потерь содержимого тонкой кишки), синдром низкой передней резекции прямой кишки (учащение стула и недержание содержимого). Поэтому реконструктивная часть операции должна быть обязательно дополнена созданием новых анатомо-функциональных конструкций из оставшихся отделов толстой и тонкой кишки, целью которых будет создание условий для улучшения или даже восстановления функции утраченных «функционально активных» отделов толстой кишки.

Так, после удаления илеоцекального отдела – обоснованно и целесообразно его «моделирование» путем создания новой анатомо-функциональной конструкции, а именно специального соединения подвздошной и ободочной кишки – термино-латерального илеоколоанастомоза с формированием («моделированием») «функциональной» культы ободочной кишки, предампулярного сужения, баугиниевой заслонки, восходящего «фиксированного» расположения терминального отдела подвздошной кишки по отношению к ободочной. Это обеспечивает порционность поступления и предупреждение рефлюкса содержимого из тонкой кишки в толстую.

После колэктомии (удаление ободочной кишки), колэктомии и резекции прямой кишки (удаление ободочной кишки и части прямой) обязательным является создание тонкокишечных резервуарных конструкций, илеоректального или илеоанального анастомоза – специальное соединение петель терминального отдела подвздошной кишки путем рассечения ее стенки и формирования латеро-латеральных соустьев либо без рассечения стенки и фиксации их (петель) серозно-мышечными швами в определенном порядке, иногда с дополнительными клапанами; далее либо стенка резервуара, либо конец подвздошной кишки (дистальнее сформированного резервуара) соединяются с культей прямой кишки (оставшимся участком ампулярного отдела), либо с анальным каналом; при этом анастомоз формируется либо сшивающим аппаратом, либо трансанально ручным швом. Это обеспечивает условия для необходимой временной задержки продвижения содержимого по тонкой кишке для удлинения времени пищеварения и улучшения всасывания в тонкой кишке с последующей порционной эвакуацией содержимого в оставшихся отделах прямой кишки через сформированное соустье.

Также после удаления или обширной резекции ампулы прямой кишки обоснованно и целесообразно создание новой анатомо-функциональной конструкции из оставшихся отделов ободочной и прямой кишки – «моделирование ампулы» и формирование колоректального или колоанального анастомоза. «Моделирование ампулы» прямой кишки проводится из оставшихся терминальных отделов ободочной кишки путем создания резервуарных конструкций с рассечением либо без рассечения стенки кишки и последующим формированием латеро-терминального или термино-терминального колоректального либо колоанального анастомоза. Это обеспечивает условия для необходимой временной задержки продвижения содержимого по ободочной кишке проксимальнее соустья, уменьшает нагрузку за счет внутриволокнистого давления на сфинктерный аппарат, что способствует нормализации его функции.

Что касается непосредственно методов восстановления непрерывности толстой кишки, т.е. межкишечных анастомозов,

* *Anus praeternaturalis* – противоестественный задний проход.

** Реконструктивно-восстановительная операция – хирургическое вмешательство, предусматривающее определение границ резекции органа, мобилизацию, перемещение, соединение оставшихся отделов толстой и тонкой кишки, при необходимости создание тонко- или толстокишечных резервуарных анатомо-функциональных конструкций, обеспечение «защиты» созданных соединений и конструкций, прогнозирование и профилактику послеоперационных осложнений.

то сегодня важным является, с одной стороны, обоснованно широкое использование современных сшивающих аппаратов, с другой — совершенствование ручного кишечного шва. Выбор метода межкишечного соустья должен быть дифференцированным (индивидуализированным) и соответствовать анатомо-физиологическим условиям, возникающим после выполнения операции на толстой кишке. Хирург, выполняющий РВО, должен владеть всеми методами соединения кишечной трубки. Конечно, приоритетными являются термино-терминальные и термино-латеральные (без «слепых мешков», характерных для латеро-латеральных соустьев) анастомозы, если ручной кишечный шов, то однорядный. Преимущество сшивающих аппаратов сегодня уже не дискутируется: стандартизация, ускорение операции, расширение возможности ее выполнения. Однако следует помнить, что само использование сшивающего аппарата не гарантирует успех операции — необходимо умелое его использование. То же касается и ручного кишечного шва — шов хорош и надежен в умелых руках.

Как видим, выполнение РВО на толстой кишке требует умения, опыта и является одним из существенных качественных показателей квалификации хирурга. Этому нужно учиться, постоянно совершенствуя свои теоретические знания об анатомо-физиологических особенностях толстой кишки, в том числе и в условиях наличия ее заболевания, а также технику выполнения операции. При этом главная оценка эффективности РВО на толстой кишке заключается в функциональном результате, который должен обеспечить социально-трудовую реабилитацию и качество жизни оперированного больного. Функциональные результаты РВО приемлемы при соответствии таким критериям:

- восстановление частоты и особенностей дефекации;
- достаточная континенция;
- свободное опорожнение прямой кишки или ее культ;
- отсутствие клинических и рентгенологических признаков рефлюкса содержимого толстой кишки в тонкую;
- отсутствие клинических и рентгенологических признаков колостазы в отделах толстой кишки, которые остались после резекции;
- отсутствие поздних осложнений со стороны созданной новой анатомо-функциональной конструкции, в том числе и анастомоза (свищ, рубцовая стриктура).

Особое место занимают сроки выполнения РВО, которые могут выполняться одновременно с радикальным вмешательством и являться завершающей частью операции — это так называемые первичные РВО. В тех случаях, когда первичное восстановление невозможно (противопоказано), то на первом этапе лечения выполняется радикальная операция, которая ликвидирует заболевание и (или) спасает жизнь больного, завершается такая операция формированием коло- или илеостомы. На втором этапе, через 4-12 месяцев, возможно выполнение вторичной РВО — повторного полостного вмешательства, единственной целью которого является улучшение качества жизни пациента. Нередко это достаточно сложное вмешательство, требующее большого опыта хирурга.

Если возникают послеоперационные осложнения или даже неблагоприятный исход после выполнения радикального вмешательства по поводу тяжелого заболевания толстой кишки, то это еще можно обосновать тяжестью патологии и операции. Вторичные РВО выполняются планово, когда болезнь была ранее уже ликвидирована и жизнь больного

спасена. В этих условиях послеоперационные осложнения должны быть предупреждены или максимально минимизированы, а неблагоприятный исход все недопустим. Эта философия вторичных РВО должна быть обязательно учтена при принятии решения о возможности и целесообразности их выполнения.

Безусловно, приоритетны первичные РВО, и несомненным достижением современной колопроктологии является то, что эти операции сегодня выполняются у 72,5-87,9% планово оперированных больных. Преимущества таких операций сегодня доказаны, поэтому они по праву являются операциями выбора.

Далее перечислены преимущества первичных РВО.

- Более благоприятные технические возможности восстановления непрерывности толстой кишки в связи с отсутствием спаечного процесса, функциональной и анатомической адаптации к ранее выполненной операции с формированием стомы.

- При проведении первичной РВО путем дислокации и низведения участков толстой кишки выполняется своеобразная «биологическая тампонада» полостей и пространств, образовавшихся во время радикального этапа операции.

- Облегчается уход за больным в послеоперационном периоде.

- Формируется более благоприятное психоэмоциональное состояние больного, что в определенной степени мобилизует организм к выздоровлению.

- Более полно обеспечивается медицинская (физическая) и социально-трудовая реабилитация оперированных больных.

С учетом современных достижений и приобретенного опыта в колопроктологии первичные РВО сегодня обязательно планируют при выполнении плановых хирургических операций на толстой кишке. Невыполнение указанного запланированного этапа операции возможно лишь при наличии аргументированных противопоказаний к их выполнению. Каковы же противопоказания к выполнению первичных РВО? Условно их следует разделить на абсолютные и относительные.

Абсолютные противопоказания:

I. Выполнение радикального вмешательства в условиях острых и хронических осложнений заболеваний толстой кишки:

1. перфорация или проникающее ранение толстой кишки, осложненное распространенным перитонитом;
2. профузное кровотечение из толстой кишки с признаками кровопотери в виде неустойчивой гемодинамики;
3. токсическая дилатация толстой кишки;
4. хроническая декомпенсированная обтурационная непроходимость толстой кишки, как правило, опухолевого генеза.

II. Острая странгуляционная непроходимость с некрозом толстой кишки и распространенным перитонитом (например, заворот сигмовидной кишки).

III. Тяжелое и крайне тяжелое состояние больного, обусловленное тяжестью и распространенностью заболевания.

Относительные противопоказания:

1. Наличие хронической субкомпенсированной обтурационной непроходимости толстой кишки.

2. Среднетяжелое состояние больного, обусловленное основным заболеванием.

3. Большая травматичность и длительность радикального этапа операции (свыше 3 ч), в том числе и значительная интраоперационная кровопотеря.

4. Наличие тяжелых хронических сопутствующих заболеваний в стадии суб- и декомпенсации (например, сердечная и легочная недостаточность, сахарный диабет и др.).

Совершенно очевидно и обоснованно, что при наличии абсолютных

противопоказаний первичные РВО выполнять нельзя, потому что риск развития тяжелых послеоперационных осложнений такой операции крайне высокий, поэтому выполнение этого этапа операции не оправдано. Главное в этой ситуации — ликвидация заболевания и спасение жизни больного.

При наличии относительных противопоказаний выполнение первичной РВО возможно (такое решение может принять только опытный хирург!), однако созданная новая анатомо-функциональная конструкция нуждается в «защите». Речь идет о создании временной протектирующей (отключающей) коло- или илеостомы, либо, если этого достаточно, трансанальной интубации тонкой кишки и (или) трансанальной (проксимальнее анастомоза) интубации толстой кишки. В последующем, через 2-4 месяца, стома может быть закрыта и созданная ранее конструкция «включена» в транзит содержимого.

Несомненно, очень важной является комплексная предоперационная подготовка, в том числе и проведение механического очищения толстой кишки. Спорным вопросом остается необходимость и целесообразность интраоперационного механического очищения толстой кишки. Это сложная, небезопасная процедура, занимающая неопределенное (такое драгоценное) время и, главное, не дающая гарантий. Следует хорошо подумать: стоит ли проводить такую процедуру в конкретном случае ради проведения первичной РВО. Необходимо помнить, что если уж и принято решение о проведении первичной РВО при относительных противопоказаниях, то такая операция должна быть безопасной для больного. Здесь уместно вспомнить знаменитое изречение — «Не навреди!» — один из главных постулатов медицины.

Таким образом, несмотря на то что первичные РВО являются операциями выбора, указанные противопоказания должны четко регламентировать их выполнение.

Противопоказания к проведению вторичных РВО также следует условно разделить на абсолютные и относительные.

К абсолютным противопоказаниям относятся:

1. Тяжелые, в стадии декомпенсации сопутствующие заболевания.

2. Категорический отказ пациента от этой операции.

Относительными противопоказаниями к проведению вторичной РВО являются:

1. Наличие сопутствующих заболеваний в стадии субкомпенсации.

2. Пожилой и старческий возраст больного.

3. Наличие избыточной массы тела (ожирение II-III степени).

4. Тяжелое (осложненное) течение послеоперационного периода после ранее выполненной радикальной хирургической операции, после которой проводились программные санации брюшной полости, что привело к выраженному спаечному процессу (париетофиброзу).

Как видим, противопоказания к вторичным РВО имеют свои особенности, суть которых заключается в стремлении хирурга к максимальной безопасности проводимого исключительно в плановом порядке хирургического вмешательства. Следует помнить, что вторичные РВО являются обязательными к выполнению — эта операция уже не избавляет от болезни пациента и не спасает его жизнь. Целью этой операции, как уже говорилось, является лишь улучшение качества жизни. Поэтому, если пациент по каким-либо причинам отказывается от проведения этой операции, то ее не следует проводить. Настаивать и переубеждать его в необходимости проведения этой операции необоснованно, так как каждая

операция, особенно повторная и полостная, — это риск для жизни, который оценить не всегда удастся. Риск, как говорится, должен быть оправдан. Необходимо учесть, что пациент, перенесший ранее тяжелую операцию и послеоперационный период после хирургического лечения тяжелого заболевания толстой кишки и его осложнений, выстрадав свое спасение, не всегда готов к новым испытаниям (нередко и страданиям), которые должны принести улучшение качества его жизни. Поэтому пациент волен избирать дальнейший путь сам. Конечно, необходимы и крайне важны разъяснения и разумное участие врача в этом выборе.

Нередко мы сталкиваемся с противоположной ситуацией, а она намного сложнее (трагичнее), когда пациент, находясь в хорошем физическом и психоэмоциональном состоянии (полностью компенсирован) благодаря избавлению от заболевания, настаивает на проведении вторичной РВО. Для него не сама жизнь, а ее качество является первостепенным, и эта незыблемая приоритетность качества жизни является главным условием его жизни вообще.

Хорошо, если проведение вторичной РВО возможно и обоснованно (дозволено!), тогда, даже несмотря на риск вмешательства (конечно, если он оправдан всесторонне), мы выполняем желаемую пациентом операцию, и он стойко переносит все сложности вмешательства, послеоперационного периода и периода реабилитации. Такое терпение пациента осознанно, потому что желание улучшить качество своей жизни, как говорится, добавляет ему силы, «открывает второе дыхание»... В этом случае шансов на победу очень много.

А если выполнение вторичной РВО невозможно (противопоказано), либо ее риск не оправдан? Как объяснить в хорошем смысле «одержимому надеждой на лучшую жизнь» пациенту, что улучшить качество его жизни путем повторной операции нельзя? У таких пациентов возникает парадокс — жизнь без болезни есть и в то же время ее нет, нет такой, которая нужна человеку. В этой ситуации необходимы аргументированные (иногда неоднократные) разъяснения, порой психологический анализ и психотерапия с целью предпринять попытку помочь пациенту переоценить жизненные приоритеты и ценности, найти все же себя в этой его новой сложной жизни. Как видим, это тоже проблемы РВО и их необходимо решать профессионально.

Существенное влияние на результат операции, в том числе и функциональный, оказывает прогнозирование и профилактика послеоперационных осложнений. Совершенно очевидно, что если оперирующий хирург подумает о возможности возникновения тех или иных послеоперационных осложнений, то он обязательно предпримет активные действия как до, во время, так и после операции, для того чтобы их предупредить или, по крайней мере, минимизировать либо ликвидировать опасность для больного в случае их возникновения. Это сложный и интересный раздел реконструктивно-восстановительной хирургии толстой кишки, требующий отдельного освещения.

Таким образом, РВО на толстой кишке являются очень ответственным (в определенном смысле элитным) разделом колопроктологии, требующим специальной и серьезной подготовки специалистов, совершенствования технологий реконструкции и восстановления, основанного на глубоком знании анатомии и физиологии оперируемого органа. Эти операции по праву занимают особое место в хирургии толстой кишки и призваны обеспечить каждому оперированному больному достойное человека качество жизни.