ZU_2012_ ardio_5_finish.qxd 21.11.2012 17:07 Page 42

В.И. Коломиец, д.м.н., профессор, **О.И. Нишкумай**, д.м.н., **М.В. Мищенко**, к.м.н., ГУ «Луганский государственный медицинский университет»,
Г.В. Верник, **С.В. Долгих**, **Ж.В. Голованева**, **И.В. Мирошниченко**, Луганская городская многопрофильная больница № 7

Своевременная диагностика и лечение расслаивающей аневризмы аорты

Расслаивающая аневризма (РА) аорты – патологическое состояние, характеризующееся расслоением стенки аорты на различном протяжении. Примерно у 70% больных разрыв, являющийся началом РА, обнаруживается в восходящей части аорты. В 10% случаев его находят в дуге, в 20% – в нисходящей части грудной аорты. В редких случаях наблюдается надрыв интимы брюшной РА аорты, который развивается вследствие дефекта ее внутренней оболочки и расслоения стенки кровью, поступающей под давлением через дефект; при этом образуются интрамуральная гематома и внутрисосудистый канал, который может сообщаться с истинным просветом аорты в нескольких точках.

Расслаивание стенки аорты возможно в любом ее отделе, но чаще всего происходит на расстоянии 5 см от клапана аорты и на участке, расположенном сразу после отхождения левой подключичной артерии. Распространенность РА аорты составляет 1 случай на 10 тыс. госпитализированных больных; при аутопсии – 1 случай на 350 умерших; на протяжении одного года регистрируется не менее 2 тыс. новых случаев [3].

РА аорты является жизнеугрожающим состоянием, диагностика и лечение которого, включая оперативное, должны быть проведены в максимально короткие сроки.

Классификация РА аорты

Существует качественная, но сложная классификация РА аорты по де Бейки, который описал три типа расслоения. Для I типа характерно начало расслоения от корня аорты и распространение за пределы восходящей аорты; для II типа – ограничение расслоения восходящей аортой; для III типа – начало расслоения дистально по отношению к месту отхождения левой подключичной артерии: тип IIIA – расслоение ограничено грудной аортой; тип IIIB – расслоение распространяется ниже диафрагмы [15]. В практической медицине чаще используется Стэндфордская классификация, включающая тип A – поражение восходящей части аорты и тип B, при котором расслоение распространяется дистальнее места ответвления левой подключичной артерии [1].

Этиология РА аорты

Одним из важных этиологических факторов возникновения РА является гипертензия, которая составляет до 70% случаев. РА может быть осложнением врожденных заболеваний, таких как синдромы Марфана, Элерса-Данло, врожденный двухстворчатый аортальный клапан, гигантоклеточный аортит, коарктация аорты. Описаны случаи возникновения данной патологии ятрогенного характера после введения устройства для контрапульсации или канюлирования аорты. РА может возникать у женщин моложе 40 лет в период беременности, чаще всего в III триместре [2].

Клиническое течение РА аорты

Клиническая картина РА характеризуется внезапным появлением интенсивной боли, локализующейся в области грудной клетки (90%). Характер болей – «разрывающий», «пронизывающий», как правило, боль иррадиирует в межлопаточную область [10]. В большинстве случаев боль носит интенсивный характер изначально и продолжается непрерывно, мигрируя по ходу расслоения, в отличие от боли при инфаркте миокарда.

При ятрогенной РА аорты клиническая картина может не соответствовать вышеописанной. Резкая боль менее вероятна и, скорее всего, она не будет носить мигрирующий характер. При этом РА сопровождается ишемией и гипотензией.

При физикальном исследовании у пациентов с РА аорты определяется повышение артериального давления (АД). Однако в ряде случаев возможно развитие гипотензии, обусловленной тампонадой перикарда (разрыв в полости перикарда), разрывом в плевральную или брюшную полости или окклюзией плечевых артерий. Острая сердечная недостаточность и кардиогенный шок могут быть следствием острой аортальной недостаточности в результате расширения корня и кольца аорты. Еще один специфический признак РА аорты – разница периферического пульса на симметричных артериях. Этот симптом наблюдается примерно в 50% случаев при проксимальном расслоении аорты и указывает на вовлечение в патологический процесс плечеголовных сосудов. При дистальном расслоении только у 1/6 больных определяется ослабление периферического пульса. Кроме того, часто наблюдаются цереброваскулярные проявления, ишемия конечностей, которые

связаны с вовлечением в область расслоения устий ветвей аорты. Параплегия может быть вызвана нарушением кровотока по межреберным артериям [11]. Ишемия или инфаркт кишечника возникают менее чем у 1% пациентов с РА аорты. При дистальном расслоении можно наблюдать также тяжелую гипертензию, связанную с ишемией почек. Менее типичными проявлениями РА аорты являются: паралич голосовых связок вследствие сдавления возвратного гортанного нерва, сдавление легочных артерий расширяющейся аортой и полная поперечная блокада сердца при распространении гематомы в область атриовентрикулярного узла [13].

Изменения лабораторных показателей при РА аорты неспецифичны: выявляют умеренный лейкоцитоз, возможна анемия, обусловленная кровотечением или скоплением крови в ложном просвете аорты. Возможно повышение уровня D-димера при расслоении аорты, достигающего значений, типичных для тромбоэмболии легочной артерии. На ЭКГ выявляются характерные признаки гипертрофии миокарда левого желудочка (ЛЖ) как следствие длительного течения артериальной гипертензии. Изменения сегмента ST, зубца T могут встречаться у 55% пациентов [14].

Значительную информацию можно получить при проведении рентгенологического исследования грудной клетки: в 90% случаев аномалия аорты видна на обзорной рентгенограмме. Классическим рентгенологическим признаком РА аорты является расширение аорты и тени средостения. Кроме того, могут быть выявлены изменения конфигурации аорты, утолщение ее стенки за счет неспецифической кальцификации интимы [4].

Более информативным исследованием является ЭхоКГ (трансторакальная и чреспищеводная). Чувствительность трансторакальной ЭхоКГ составляет 60%, специфичность – 83%. Этот метод позволяет осуществить диагностику недостаточности аортального клапана, тампонады сердца [6]. Специфичность чреспищеводной ЭхоКГ выше и составляет 77-97%, чувствительность – 94-100% [12].

В условиях многопрофильных и специализированных клиник доступна компьютерная томография (КТ), чувствительность которой достигает 83-100%, а специфичность – 90-100% [7]. Наиболее точным методом в диагностике РА аорты является магнитно-резонансная томография сердца – ее чувствительность составляет 83-100%, а специфичность – 100% [5].

Ангиография является золотым стандартом диагностики РА аорты и обычно выполняется всем больным, направляемым на операцию. Она позволяет выявить локализацию расслоения, его протяженность и целостность основных артериальных стволов, отходящих от аорты. При проведении ангиографии в большинстве случаев удается обнаружить как ложный, так и истинный просвет аорты. Признаками расслоения на ангиограмме являются линейное просветление, соответствующее интиме и аорте, разделяющим два канала, растяжение колонки контрастного вещества и обратный ток крови или стаз в аорте. Также при выполнении ангиографии можно документировать недостаточность аортального клапана [12].

Лечение больных с подозрением на РА аорты необходимо проводить в условиях отделения интенсивной терапии. Первоначальной задачей является устранение болевого синдрома и снижение АД с достижением целевого уровня систолического 110 мм рт. ст. Это достигается путем использования морфина, внутривенным введением β-блокаторов (метопролол, эсмолол, лабеталол),

нитропруссида натрия. При наличии противопоказаний к применению β-блокаторов могут быть использованы внутривенно верапамил или дилтиазем [8].

В настоящее время существует мнение, что больные с проксимальным расслоением стенки аорты (тип А) должны лечиться оперативно, тогда как больные с дистальным расслоением (тип В) могут получать медикаментозную терапию. Оперативное лечение РА аорты включает резекцию фрагмента аорты, содержащего проксимальный конец лоскута интимы, облитерацию ложного просвета аорты и восстановление целостности аорты путем ее протезирования или сближения краев [15].

РА аорты типа В обычно лечат медикаментозно. Еще в 1965 г. Wheat и соавт. описали группу больных с дистальным расслоением стенки аорты, которые успешно лечились консервативно. Такие больные должны постоянно получать терапию β-блокаторами, другими гипотензивными препаратами и подлежать диспансерному наблюдению [9].

Операция пациентам с РА аорты типа В показана при неэффективности медикаментозного лечения. Примером своевременной диагностики и лечения РА аорты может служить следующий клинический случай.

Больной Д., 1961 г.р. поступил 06.04.2012 г. в специализированное отделение интенсивной терапии Луганской городской многопрофильной больницы № 7 с жалобами на интенсивную боль в грудной клетке с иррадиацией в межлопаточную область, возникшую через час после значительной физической нагрузки, без эффекта от приема нитратов, наркотических анальгетиков, сопровождающуюся повышением АД до 200/100. Из анамнеза: гипертонической болезнью страдает в течение 10 лет. Медикаментозное лечение не получал. Не обследовался. При поступлении в стационар общее состояние тяжелое. Заторможен. Температура тела 36,7°С. Кожные покровы цианотичны, влажные. Подкожно-жировая клетчатка развита удовлетворительно. Лимфатические узлы не увеличены. Голени пастозные. Нормостеник. Опорно-двигательный аппарат без видимой патологии. Частота дыхания 18 в минуту. Над легкими ясный легочной перкуторный звук. Дыхание везикулярное. Область сердца без патологических изменений. Относительная сердечная тупость: расширена влево на 1 см, АД 200/110 мм рт. ст. Пульс 80 ударов в минуту, полный, напряженный. Сердечная деятельность ритмична, I тон умеренно приглушен, значительный акцент II тона над аортой. Живот принимает участие в акте дыхания, безболезненный. Печень у края реберной дуги. Селезенка не пальпируется. Симптом Пастернацкого отрицательный. Мочеиспускание свободное. Область щитовидной железы не изменена. Нервно-психический статус без патологических изменений.

Учитывая наличие у пациента интенсивной боли в грудной клетке с иррадиацией в межлопаточную область, возникшую через час после значительной физической нагрузки, без эффекта от приема нитратов, был установлен следующий предварительный диагноз: ИБС. Острый коронарный синдром. ГБ II стадии (гипертрофия ЛЖ), 2 степень, риск 4. СН IIA, ФК III.

Для уточнения диагноза проведено ЭКГ-исследование и определены маркеры повреждения кардиомиоцитов (КФК МВ-фракция, тропонин-I).

Результаты ЭКГ: ритм синусовый, правильный, отклонение электрической оси влево, гипертрофия миокарда ЛЖ, ЧСС 80 ударов в минуту, AV-блокада I степени. Результат лабораторного определения маркеров повреждения кардиомиоцитов отрицательный. Таким образом, электрокардиографических и биохимических данных в пользу инфаркта миокарда не обнаружено, в связи с чем проведено ЭхоКГ-исследование.

Результаты ЭхоКГ: гипертрофия миокарда ЛЖ, РА грудного отдела дуги аорты с переходом на нисходящий отдел с тромботической выстилкой.

После купирования гипертензивного криза внутривенным введением урапидила, метопролола, бензогексония и стабилизации АД на уровне 140/80 мм рт. ст. проведена КТ-аортография.

Результаты КТ: выявлены признаки РА грудной аорты А-типа: не исключена диссекция луковицы аорты (рис.).

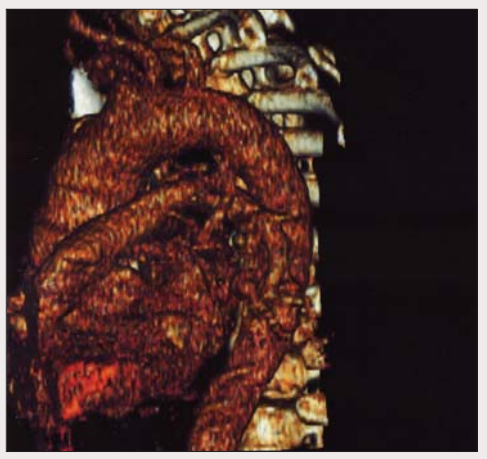

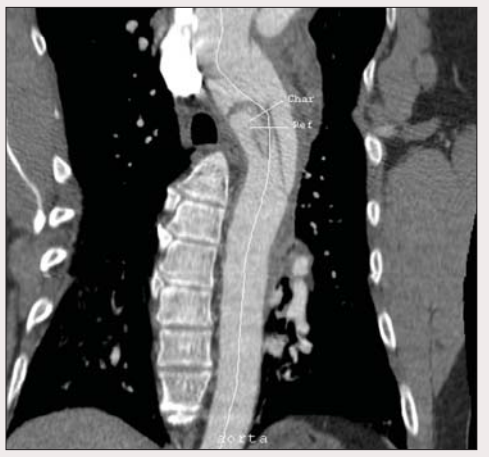

Рис. Компьютерная томография больного Д. – признаки РА грудной аорты типа А, не исключена диссекция луковицы аорты

Результаты лабораторных и инструментальных методов исследования.

Общий анализ крови: гемоглобин – 154 г/л, ЦП – 1,0; эритроциты – $4{,}6\times10^{12}$/л, лейкоциты – 7,3×10 г/л; тромбоциты – 236 г/л (палочкоядерные 4%, сегментоядерные 66%, эозинофилы 1%, лимфоциты 14%, моноциты 9%), СОЭ 3 мм/ч. Общий анализ мочи и анализ мочи по Нечипоренко в норме. Биохимический анализ крови: общий белок 77 г/л, альбумины 40 г/л. Глюкоза крови 3,7 ммоль/л, общий билирубин 20 мкмоль/л, АЛТ 0,58, тимоловая проба 3,5 ед., мочевина 5,7 мкм/л.

Заключение окулиста: ангиопатия сосудов сетчатки.

На основании данных предварительного диагноза и результатов дополнительных методов исследования был установлен клинический диагноз: Гипертоническая болезнь III (РА грудного отдела аорты с тромботической выстилкой (дуги с переходом на нисходящий отдел), 2 степень, риск 4. СН IIA, ФК III с сохраненной систолической функцией (фракция выброса – 58%), AV-блокада I степени.

Больной консультирован кардиохирургом Луганской областной клинической больницы 07.04.12 г. В ходе консультации клинический диагноз подтвержден, рекомендовано хирургическое лечение в условиях Национального института сердечно-сосудистой хирургии им. Н.Н. Амосова.

Для дальнейшего лечения пациент был переведен в НИССХ им. Н.Н. Амосова, где проведено дополнительное обследование. **Аортография 09.04.12 г.**: РА восходящей аорты с переходом расслоения на дугу. Почечные и висцеральные артерии отходят от истинного просвета аорты. Аортальная недостаточность 2 степени. Данных, указывающих на гемоперикард, не выявлено. 09.04.12 г. **Коронарография**: РА аорты.

10.04.12 г. пациенту была проведена операция супракоронарного протезирования восходящей аорты с полудугой.

Последующее наблюдение пациента в течение месяца позволило выявить положительную клиническую динамику. На ЭКГ новые патологические изменения не появились.

Заключение при проведении ЭхоКГ после оперативного вмешательства: состояние после протезирования восходящей аорты с полудугой. Аортальный клапан функционирует нормально. Модель и сократимость ЛЖ адекватна основному заболеванию и объему оперативного вмешательства.

Таким образом, благодаря своевременной диагностике и лечению пациенту с РА аорты была сохранена жизнь и максимально восстановлены функции сердечно-сосудистой системы.

Данные литературы и описанный клинический случай позволяют сделать следующие выводы:

1. Предварительный этап диагностики РА аорты базируется на учете клинической картины заболевания, которая характеризуется внезапным появлением интенсивной боли в грудной клетке (90%) с иррадиацией в межлопаточную область. Дифференциальную диагностику необходимо проводить с инфарктом миокарда (ЭКГ, биохимические исследования).

2. Результаты лабораторных методов исследования при РА аорты неспецифичны, могут отражать наличие заболеваний, приведших к РА, осложнений патологии аорты, а также позволяют исключить другие заболевания. В данном клиническом случае отрицательные результаты маркеров повреждения (КФК-МВ, тропонин I) при отсутствии ЭКГ-признаков ишемии и повреждения позволили исключить инфаркт миокарда.

3. В приведенном клиническом случае своевременная диагностика РА аорты основывалась на результатах ЭхоКГ и КТ. Ангиография была проведена непосредственно перед оперативным вмешательством.

4. Положительный результат, полученный в описываемом случае, обусловлен использованием высокоинформативных диагностических методов в соответствии с современными требованиями к ведению пациентов с неотложными состояниями в кардиологии и свидетельствует о важности своевременной диагностики и лечения РА аорты.

Литература

1. Передерий В.Г., Ткач С.М. Основы внутренней медицины: в 2 т. /В.Г. Передерий, С.М. Ткач. – К.: 2009 – Т. 2: Основы внутренней медицины. Учебник для студентов высших учебных заведений. – 2009. – С. 66.
2. Справочник по кардиологии / Под ред. Целуйко В.И. – Киев. – 2009. – С. 46.
3. Avala I.A., Chen Y.F. Acute aortic dissection: An update / I.A. Avala. Chen Y.F. // J Med Sci. – 2012. – Vol. 28. – P. 299-305.
4. Clouse W.D., Hatlett J.W. Acute aortic dissection: population-based incidence compared with degenerative aortic aneurysm rupture /W.D. Clouse, J.W. Hatlett // Mayo Clin. Proc. – 2004. –Vol. 79. – P. 176-178.
5. Eagle K.A., Quertermous T. Spectrum of conditions initially suggesting acute aortic dissection but with negative aortograms / K.A. Eagle, T. Quertermous // Am. J. Cardiol. – 1986. – Vol. 57. – P. 322-326.
6. Erbel R., Engberding R. Echocardiography in diagnosis of aortic dissection / R. Erbel // Lancet. – 1989. – P. 457-461.
7. Hagan P.G., Nienaber C.A. The international registry of acute aortic dissection (IRAD): new insights into an old disease / P.G. Hagan, C.A. Nienaber // JAMA . – 200. – Vol. 283. – P. 897-903.
8. Isselbacher E.M., Cigarroa J.E. Cardiac tamponade complicating proximal aortic dissection: is pericardiocentesis harmful? / E.M. Isselbacher, J.E.Cigarroa // Circulation. – 1994. – Vol. 90.– P. 2375-2379.
9. Lai D.T., Robbins R.C. Does profound hypothermic circulatory arrest improve survival in patients with acute type A aortic dissection? / D.T. Lai, R.C. Robbins // Circulation. – 2002. – Vol. 106. – P. 218-228.
10. Menhta R.H., O`Gara P.T. Acute type A aortic dissection in the elderly: clinical characteristics, management and outcomes in the current era / R.H. Menhta, P.T. O`Gara // J.Am.Coll. Cardiol. – 2002. – Vol. 40. – P. 685-692.
11. Miller D.C. The continuing dilemma concerming medical versus surgical management of patients with acute type B dissection / D.C. Miller // Semin. Thorac. Cardiovasc. Surg. – 1993. – Vol.5. – P. 33-46.
12. Nienaber C.A., Kodolitsch Y. The diagnosis of thoracic aortic dissection by noninvasive imaging procedures / C.A. Nienaber, Y. Kodolitsch // N. Engl. J. Med. – 1993. – Vol. 328. – P. 1-9.
13. Schmid F.X., Bielenberg K. Ascending aortic aneurysm associated with bicuspid and tricuspid aortic valve: involvement and clinical relevance of smooth muscle cell apoptosis and expression of cell death-initiating proteins / F.X. Schmid, K. Bielenberg // Eur. J. Cardiothorac. Surg. – 2003. – Vol. 23. – P. 537-543.
14. Suzuki T., Mehta R.H. Clinical profiles and outcomes of acute type B aortic dessection in the current era: lessions learned from the International Registry of Aortic Dissection (IRAD) / T. Suzuki, R.H. Mehta // Circulation. – 2003. – Vol. 108 (Suppl.1). – P. 11312-11317.
15. Tsagakis K., Konorza T. Hybrid operating room concept for combined diagnostics, intervention and surgery in acute type A dissection / K. Tsagakis, T. Konorza // Tex Heart Inst J. – 2012. – Vol. 39 (2). – P. 273-276.