ZU_2012_respirat_4.qxd 10.12.2012 15:07 Page 49

В.І. Нестерчук, к.м.н., науковий співробітник відділу клінічної алергології ДУ «Інститут отоларингології ім. О.С. Коломійченка НАМН України», м. Київ

Досвід використання препарату Хепілор у лікуванні паратонзилярних абсцесів

Паратонзилярний абсцес найчастіше є ускладненням гострого запалення піднебінних мигдаликів (ангіни) і характеризується утворенням гнійника в ділянці паратонзилярної клітковини внаслідок її гнійного розплавлення. Паратонзилярному абсцесу, як правило, передує паратонзиліт – запальний процес у навколомигдаликовій клітковині. За даними різних авторів, частота ускладнень гострих тонзилітів у вигляді паратонзилітів та паратонзилярних абсцесів коливається в межах 5-15%.

У більшості випадків пацієнтів із зазначеною патологією доставляє у стаціонар бригада швидкої допомоги. Основними скаргами, які турбують хворих, є висока температура тіла, загальна слабкість, інтенсивний біль у горлі, утруднення під час відкривання рота.

Крім хірургічного втручання у вигляді розтину паратонзилярного абсцесу, згідно з протоколами та стандартами лікування цієї категорії пацієнтів призначають антибактеріальну терапію (препарати групи цефалоспоринів, пеніциліни, захищені пеніциліни, макроліди), знеболювальні, жарознижувальні та антигістамінні препарати. Місцева терапія паратонзилярних абсцесів досить різноманітна і передбачає застосування антисептичних засобів у вигляді розчину для полоскань, аерозолів, а також у формі таблеток для розсмоктування. Цим топічним препаратам властива антибактеріальна активність до збудників запального процесу та здатність чинити протизапальну, а також знеболювальну дію. Незважаючи на велику кількість місцевих медикаментозних засобів для лікування паратонзилярних абсцесів, останнім часом перевагу надають препаратам, які поєднують антибактеріальний, протизапальний та знеболювальний ефект.

Серед цих лікарських засобів особливе місце належить препарату Хепілор виробництва ПАТ «Фармак». До складу Хепілор входять три основні речовини, які забезпечують антисептичну, протизапальну та аналгезуючу дію. Один із компонентів препарату – гекситидин – має антисептичний бактерицидний вплив на грампозитивну і грамнегативну мікрофлору. В основі антибактеріальної активності препарату лежить механізм конкурентної дії з тіаміном: структура гекситидину подібна до структури тіаміну, який є фактором росту бактерій. Ще однією перевагою цього компонента препарату є відсутність місцевого та загального токсичного впливу. Знеболювальний ефект препарату Хепілор забезпечує хлорбутанолу гемігідрат, а протизапальну дію – холіну саліцилат.

Метою нашого дослідження було вивчити ефективність та безпечність використання розчину для полоскання ротової порожнини Хепілор у комплексному лікуванні паратонзилярних абсцесів.

Матеріали та методи

Під нашим спостереженням перебували 80 пацієнтів із паратонзилярним абсцесом, які отримували лікування у відділенні запальних захворювань ЛОР-органів. Пацієнти віком від 16 до 57 років звернулися до приймального відділення ДУ «Інститут отоларингології ім. О.С. Коломійченка НАМН України».

Діагноз паратонзилярного абсцесу було встановлено на підставі збору анамнезу та клінічного обстеження хворих (орофарингоскопія). Згідно зі стандартами та протоколами лікування хворим із зазначеною патологією, крім обов'язкового розтину абсцесу, у день надходження до стаціонару було призначено антибіотикотерапію (цефалоспорини, синтетичні пеніциліни, макроліди), знеболювальні препарати, жарознижувальні та антигістамінні засоби. Половина пацієнтів (n=40) вищезгадане лікування поєднували з полосканням розчином Хепілор до 4 разів на добу протягом 5 днів і становили основну групу. Така сама кількість хворих увійшла до контрольної групи, ці пацієнти отримували місцеву терапію у вигляді полоскання розчинами інших оральних антисептиків 4-5 разів на добу впродовж 5 днів.

Розподіл пацієнтів за віком і статтю в основній та контрольній групах наведено в таблицях 1, 2.

Згідно з даними, представленими в таблиці 1, найчастіше зазначену патологію мали люди віком до 25 років. Стосовно розподілу за статтю особливостей не виявлено.

Ефективність лікування в обох групах оцінювали, спираючись на динаміку змін основних скарг та клінічної картини хвороби протягом 5 днів.

Результати та їх обговорення

Пацієнти із паратонзилярним абсцесом найчастіше скаржилися на біль у горлі з боку ураження, який посилювався під час ковтання чи відкривання рота, утруднення під час відкривання рота, підвищення температури тіла, загальну слабкість, головний біль. Скарги супроводжувалися відповідною клінічною картиною хвороби при орофарингоскопії: асиметрія зіва, тризм, збільшення та почервоніння піднебінного мигдалика, гіперемія та набряклість слизової оболонки в ділянці піднебінної дужки, інколи м'якого піднебіння. Зазвичай розтин паратонзилярного абсцесу покращував стан пацієнта практично в перші години після маніпуляції, однак контроль за ефективністю лікування проводили в першу (після розтину паратонзилярного абсцесу), третю і п'яту добу від початку терапії. Основні скарги пацієнтів оцінювалися лікарем та хворим у балах за нижченаведеною шкалою:

0 – відсутність ознаки;
1 – слабкий ступінь вираження;
2 – помірний ступінь вираження;
3 – значний ступінь вираження.

У таблиці 3 представлено інформацію щодо змін скарг протягом курсу лікування в обох досліджуваних групах. Практично з першого дня значно менша кількість пацієнтів основної групи скаржилася на сильний та середньої інтенсивності біль, що могло бути пов'язано зі знеболювальним ефектом препарату Хепілор. Хоча полегшення під час відкривання рота відзначалося у хворих обох груп у першу і третю добу лікування, таких пацієнтів було більше в основній групі, що можна пояснити місцевою протизапальною дією препарату (рис. 1).

Відповідно змінювалася і клінічна картина захворювання на тлі призначеної терапії (табл. 4). Заслуговує на увагу той факт, що пацієнтів із симптомами тризму, почервонінням слизової оболонки та інфільтрацією паратонзилярної клітковини на 3-й день лікування було менше в основній групі (рис. 2). На 3-й день терапії кількість пацієнтів основної групи, у яких спостерігалися залишкові явища запального процесу у вигляді гіперемії слизової оболонки в ділянці піднебінних дужок та мигдаликів, була удвічі меншою порівняно з контрольною групою.

Таким чином, використання препарату Хепілор у комплексному лікуванні хворих із паратонзилярним абсцесом не тільки зменшувало ступінь вираження скарг пацієнтів, а й сприяло більш швидкому клінічному одужанню.

Таблиця 1. Розподіл пацієнтів із паратонзилярним абсцесом за віком

Вік, років	16-25		25-40		41-60	
	Основна група (n=40)	Контрольна група (n=40)	Основна група (n=40)	Контрольна група (n=40)	Основна група (n=40)	Контрольна група (n=40)
	20 (50%)	21 (52,5%)	12 (30%)	12 (30%)	8 (20%)	7 (17,5%)

Таблиця 2. Розподіл пацієнтів із паратонзилярним абсцесом за статтю

Основна група (n=40)		Контрольна група(n=40)	
Чоловіки	Жінки	Чоловіки	Жінки
18 (45%)	22 (55%)	21 (52,5%)	19 (47,5%)

Таблиця 3. Динаміка змін основних скарг хворих з паратонзилярним абсцесом

Скарги	Бали	До лікування (n=80)	Основна група (n=40)			Контрольна група (n=40)		
			1-й день	3-й день	5-й день	1-й день	3-й день	5-й день
Біль у горлі	0	–	1 (2,5%)	15 (37,5%)	39 (97,5%)	0	8 (20%)	37 (92,5%)
	1	1 (1,25%)	15 (37,5%)	22 (55%)	1 (2,5%)	8 (20%)	27 (67,5%)	3 (7,5%)
	2	6 (7,5%)	18 (45%)	3 (7,5%)	0	22 (55%)	5 (12,5%)	0
	3	73 (91,25%)	6 (15%)	0	0	10 (25%)	0	0
Утруднення під час відкривання рота	0	–	1 (2,5%)	18 (45%)	40 (100%)	1 (2,5%)	13 (32,5%)	40 (100%)
	1	3 (3,75%)	28 (70%)	20 (50%)	0	25 (62,5%)	24 (60%)	0
	2	10 (12,5%)	9 (22,5%)	2 (5%)	0	11 (27,5%)	3 (7,5%)	0
	3	67 (83,75%)	2 (5%)	0	0	3 (7,5%)	0	0

Таблиця 4. Динаміка клінічної картини захворювання у пацієнтів із паратонзилярним абсцесом

Клінічна ознака	До лікування (n=80)	Основна група (n=40)			Контрольна група (n=40)		
		1-й день	3-й день	5-й день	1-й день	3-й день	5-й день
Тризм	80 (100 %)	36 (90%)	9 (22,5%)	0	38 (95%)	24 (60%)	0
Гіперемія слизової оболонки піднебінних дужок та мигдаликів	80 (100%)	40 (100%)	18 (45%)	5 (12,5%)	40 (100%)	22 (55%)	11 (27,5%)
Інфільтрація в ділянці паратонзилярної клітковини	80 (100%)	21 (52,5%)	6 (15%)	0	25 (62,5%)	9 (22,5%)	0

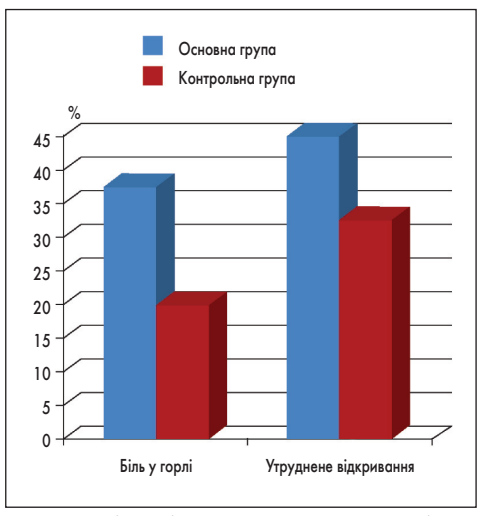

Рис. 1. Відсутність скарг у хворих в основній та контрольній групах на 3-й день лікування

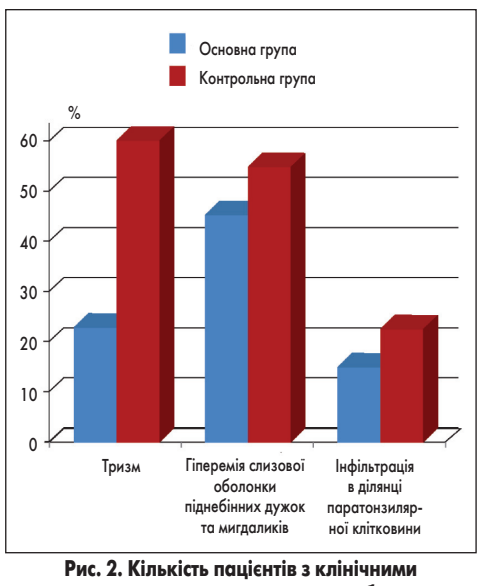

Рис. 2. Кількість пацієнтів з клінічними симптомами паратонзилярного абсцесу в основній та контрольній групах на 3-й день лікування

Висновки

1. Препарат Хепілор розчин для полоскання ротової порожнини виробництва ПАТ «Фармак» (Україна) є ефективним засобом терапії запальних захворювань глотки, зокрема паратонзилярного абсцесу.
2. Застосування препарату Хепілор у комплексному лікуванні зазначеної патології забезпечує позитивну динаміку змін основних суб'єктивних та об'єктивних симптомів.
3. Під час використання препарату Хепілор у рекомендованих дозах протягом 5 днів для місцевої терапії паратонзилярного абсцесу побічні ефекти не спостерігалися.