ZU_2013_06.qxd 05.04.2013 16:42 Page 27

Е.А. Емельянова, А.Ю. Ботвинников, А.И. Хирса, Д.В. Бойко, С.А. Трегубенко, А.А. Полтавец, КУ «Криворожская городская клиническая больница № 2» ДОС

Случай успешного лечения геморрагического инсульта у родильницы

Инфаркты головного мозга, кровоизлияния, гипертензивная энцефалопатия в структуре материнской смертности занимают около 12%. Сосудистые нарушения головного мозга, известные под общим названием «инсульт», возникают в любом возрасте.

Набольшее количество инсультов у молодых женщин приходится на период гестации, достигая частоты 1 случай на 3300 родов. Инсульты у беременных и родильниц встречаются в 13 раз чаще, чем среди небеременных сопоставимого возраста. При ретроспективном анализе клинических данных и результатов аутопсий выявлено, что эклампсия была ошибочно диагностирована в 47% случаев ишемического инсульта и 44% случаев внутримозговых кровоизлияний. Нетравматическое внутримозговое кровоизлияние развивается в результате одной из двух сосудистых аномалий (аневризмы или артериовенозной мальформации – АВМ) либо осложняет течение артериальной гипертензии. Во время беременности и родов риск возникновения кровоизлияний значительно увеличивается.

Приводим клинический случай успешного лечения острого нарушения мозгового кровообращения (ОНМК) по геморрагическому типу у пациентки в раннем послеродовом периоде.

Беременная Т., 19 лет, доставлена 20.12.2012 г. в 13:40 в приемное отделение родильного дома № 1 личным транспортом.

При поступлении предъявляла жалобы на головную боль, повышение артериального давления (АД) до 180/130 мм рт. ст. утром накануне обращения в стационар, снижение диуреза в течение 2 дней, выраженные отеки около 2 нед. Диагностические и лечебные мероприятия проводились одновременно.

Анамнез заболевания и жизни. Состоит на диспансерном учете с 7 нед беременности. На сроке 30 нед лечилась в центральной районной больнице в связи с угрозой прерывания беременности, в 37 нед – амбулаторно по поводу ОРВИ. С 32-й недели отмечает периферические отеки. Соматический анамнез отягощен хроническим пиелонефритом. Наследственность отягощена: у матери гипертоническая болезнь и тяжелая преэклампсия во время первых родов.

Данные объективного осмотра. Беременная осмотрена консилиумом врачей. Общее состояние тяжелое, сознание ясное. Пациентка доступна к продуктивному контакту. Зрение не нарушено. Кожные покровы и видимые слизистые оболочки розовые, чистые. Носовое дыхание не нарушено. Над легкими чистое везикулярное дыхание, хрипов нет. Тоны сердца громкие, ритм правильный. АД 170/120 мм рт. ст., ЧДД 18/мин, ЧСС 100/мин, SpO_2 99%. Живот увеличен в объеме за счет увеличенной соответственно сроку беременности матки. Выраженные периферические отеки.

Акушерский статус. Матка с четкими контурами, безболезненная, в нормотонусе. F=35, ОЖ=90, положение плода продольное, предлежит головка плода над входом в малый таз. Шевеление плода ощущает хорошо. Сердцебиение ясное, ритмичное 148/мин. Патологических выделений из половых путей нет. Влагалище узкое, нерожавшей, шейка матки до 2 см, цервикальный канал проходим для одного исследуемого пальца за умеренный валик внутреннего зева. Предлежит головка, прижата к входу в малый таз. Срок беременности – 39 нед.

Установлен диагноз: 1-я беременность, 39 нед, головное предлежание плода. Сочетанный гестоз. Преэклампсия тяжелой степени. Хронический пиелонефрит. Миопия слабой степени. Диффузный нетоксический зоб II ст.

Лечебная тактика. Катетеризирована периферическая вена, болюсом введено 4 г магния сульфата с переходом на внутривенное капельное введение со скоростью 1 г/ч. На фоне интенсивной терапии больная транспортирована в отделение анестезиологии и интенсивной терапии (ОАИТ). Произведена катетеризация центральной вены и мочевого пузыря. На фоне проводимого лечения отмечена стабилизация состояния: купировалась головная боль, АД 140/100 мм рт. ст., диурез – 1,4 мл/кг/ч, протеинурия снизилась с 14,9 до 2,43 г/л. В 17:40 произведена операция кесарева сечения под внутривенным наркозом с искусственной вентиляцией легких (ИВЛ) и миорелаксантами. Течение операции и наркоза – без особенностей. Извлечен живой доношенный мальчик весом 2800 г, рост – 51 см, оценка по шкале Апгар – 8 баллов. В 23:55 у пациентки на фоне стабильного гемодинамического состояния, восстановления сознания и продленной ИВЛ внезапно появилась очаговая и общемозговая неврологическая симптоматика: правосторонний гемипарез, анизокория справа, нарушение сознания до уровня комы II ст., по шкале комы Глазго (ШКГ) – 5 баллов. По линии оказания экстренной медицинской помощи вызваны городские акушер-гинеколог, анестезиолог, нейрохирург, невролог, повторно – окулист. О сложившейся ситуации информированы областные специалисты. При осмотре городских специалистов состояние родильницы крайне тяжелое, уровень сознания – кома II ст., показатель по шкале ШКГ– 5 баллов. Проводится продленная ИВЛ в режиме CMV. Глазные яблоки умеренно напряжены. Анизокория S>D, фотореакция и корнеальные рефлексы резко угнетены. Мышечный тонус в конечностях снижен. Сомнительный симптом Кернига справа.

Учитывая острое начало заболевания на фоне преэклампсии тяжелой степени, установлен диагноз: ОНМК по геморрагическому типу.

Реанимационной бригадой больная транспортирована на спиральную компьютерную томографию (СКТ) головного мозга. На СКТ головного мозга от 21.12.2012 г. – внутримозговая гематома левой теменной, затылочной долей с прорывом в субдуральное пространство (рис. 1). Смещение срединных структур вправо на 11 мм. Охватывающая цистерна не визуализируется.

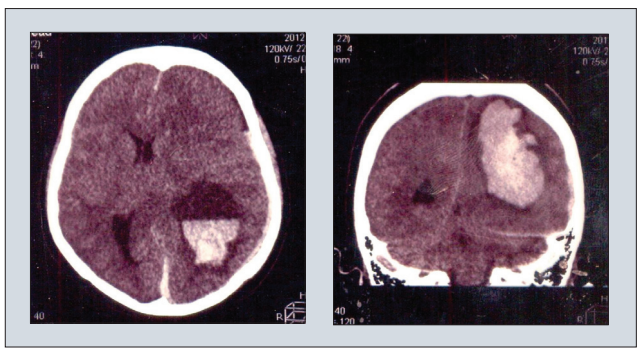

Рис. 1

21.12.2012 г. в 14:00 родильница переведена в КУ «Криворожская городская клиническая больница № 2» ДОС, где проведена церебральная ангиография сосудов головного мозга. При проведении указанного исследования сосудистой патологии головного мозга, в том числе АВМ и аневризм, не выявлено.

Клинический диагноз: ОНМК по геморрагическому типу, паренхиматозно-субдуральное кровоизлияние. Внутримозговая гематома левой теменной, затылочной долей. Дислокационный синдром в стадии резкой клинической декомпенсации. Послеродовый период, 1-е сутки (состояние после оперативного родоразрешения путем операции кесарева сечения 20.12.2012 г.). Преэклампсия тяжелой степени. Хронический пиелонефрит. Диффузный нетоксический зоб II ст. Анемия I ст.

Неврологический статус: уровень сознания – кома II ст. Зрачки S>D, фотореакция вялая. Корнеальные рефлексы слева живые, справа резко снижены. Симптом Кернига сомнительный справа. Правосторонний гемипарез. Симптом Бабинского сомнительный справа. Проводится продленная ИВЛ аппаратом Drager Carina в режиме VC/SIMV, ДО 400 мл, F 18/мин, FiO_2 50%, PEEP +5 см, SpO_2 100%, АД 150/100 мм рт. ст., ЧСС 60/мин, ЦВД +200 мм водн. ст.

Больной произведено оперативное лечение: декомпрессивная трепанация черепа слева, удаление внутримозговой гематомы объемом до 200 $см^3$, биоконсервация костного лоскута в подкожную клетчатку передней брюшной стенки.

Родильница переведена в ОАИТ для проведения продленной ИВЛ и дальнейшего интенсивного лечения. В 1-е сутки после операции уровень сознания оценивался как кома II ст. (показатель по ШКГ – 5-6 баллов), ИВЛ апаратом Drager Carina в режиме VC/SIMV с коррекцией параметров вентиляции под контролем кислотно-щелочного состояния.

21.12.2012 г. произведена нижнесрединная трахеостомия с использованием трахеостомической трубки с раздувной манжетой и надманжеточным аспиратором.

На контрольной СКТ головного мозга от 28.12.2012 г. в теменной доле слева гиподенсивная зона со следами крови, смещения срединных структур нет, охватывающая цистерна в норме (рис. 2).

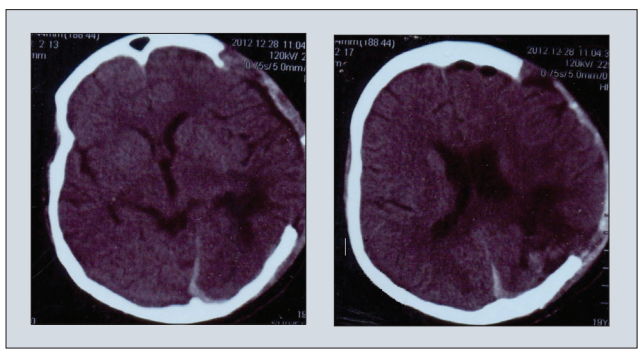

Рис. 2

С 21.12.2012 по 31.12.2012 года угнетение уровня сознания у пациентки регрессировало от комы II ст. (показатель по ШКГ – 5 баллов) до уровня глубокого оглушения (ШКГ – 11 баллов). До 29.12.2012 г. у родильницы имела место тенденция к гипертензии.

31.12.2012 г. состояние больной прогрессивно ухудшается: на фоне гипертермии до 38,3 °С гемодинамика обнаруживает выраженную тенденцию к гипотензии (АД 70/40 мм рт. ст.), что потребовало назначения адренергической поддержки норадреналином, уровень сознания – кома I ст., показатель по ШКГ – 7-8 баллов.

На контрольной СКТ головного мозга от 3.01.2013 г. динамика положительная, в операционном поле кровоизлияний не выявлено, боковые желудочки симметричны, 3-й – по средней линии, охватывающая цистерна в норме (рис. 3).

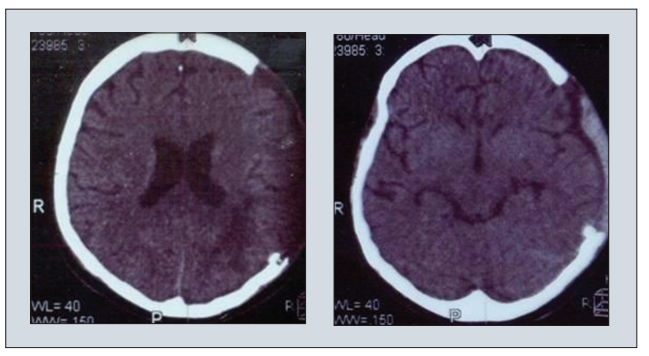

Рис. 3

4.01.2013 г. состояние родильницы стабилизировалось: адренергическая поддержка прекращена, уровень сознания – кома I ст. С 6.01.2013 г. началось восстановление сознания – сопор, с 8.01.2013 г. – глубокое оглушение, с 12.01.2013 г. – умеренное оглушение, с 17.01.2013 г. – ясное сознание. С 12.01.2013 г. респираторная поддержка прекращена (длительность ИВЛ – 21 сут). С 12.01.2013 г. состояние больной тяжелое, с положительной динамикой, уровень сознания – умеренное оглушение (показатель по ШКГ – 13 баллов), птоз верхнего века слева, правосторонний спастический гемипарез, патологических стопных знаков нет, атаксия.

В ОАИТ больной проводилась следующая терапия: зондовое энтеральное питание в объеме 1-1,5 л/сут, антибактериальная терапия с использованием меропенема тригидрата в дозе 3 г/сут, магнезиальная терапия 0,5-1 г/ч, цитиколин (Цераксон) 4 г/сут, гемодериват из телячьей крови 10% 250 мл/сут, L-лизина эсцинат 20 мл/сут, кортексин 10 мг/сут, ипидакрин 1,5% 1 мл/сут, надропарин 0,3 мл п/к, инфузионная терапия сбалансированными растворами, альбумин 10% 200-400 мл/сут с темпом трансфузии не более 20 мл/ч. Инфузионно-трансфузионная терапия и энтеральное питание проводились из расчета 30 мл/кг/сут.

Кроме стандартного ежедневного лабораторного контроля, проведено дополнительное обследование пациентки: уровень прокальцитонина составил 0,29 нг/мл, IgG к кардиолипину – 0,12 R, IgM к кардиолипину– 0,15 R. Неоднократно проводились посевы мокроты, мочи, крови на флору и чувствительность к антибиотикам. Коррекция антибактериальной терапии проводилась по данным микробиологического обследования: из мокроты высеяны P. aeruginosa, Acinetobacter baumannii, чувствительные к цефоперазону/сульбактаму и гентамицину, которые пациентка получала соответственно в дозах 4 г/сут и 240 мг/сут.

На 28.01.2013 г. состояние пациентки расценивается как средней тяжести, сознание ясное, умеренная атаксия, птоз левого века и правосторонний гемипарез регрессируют, невыраженные когнитивные нарушения. 1.02.2013 г. больная переведена в неврологическое отделение по месту жительства. Длительность пребывания в стационаре – 42 дня.

Выводы

1. Одновременное выполнение диагностической и лечебной программы, перевод в специализированное лечебное учреждение способствовали сохранению жизни родильницы.

2. Своевременно выполненная декомпрессивная трепанация черепа и удаление внутричерепной гематомы, адекватная респираторная поддержка современными дыхательными аппаратами, раннее начало нейропротекторной терапии с использованием цитиколина (Цераксона), полноценное энтеральное питание и уход позволили избежать выраженных вторичных повреждений головного мозга и сохранить когнитивные функции родильницы.

Список литературы находится в редакции.