С.М. Стаднік, к.м.н., завідувач відділення реанімації та інтенсивної терапії кардіологічної клініки Військово-медичного клінічного центру Західного регіону, м. Львів

Інфаркт міокарда правого шлуночка: проблеми діагностики

С.М. Стаднік

Упродовж останнього десятиріччя, незважаючи на стрімкий розвиток кардіології, кардіохірургії та інтервенційної кардіології, відзначається неухильне зростання кількості хворих із патологією серцево-судинної системи.
Найбільш небезпечним і загрозливим для життя проявом ішемічної хвороби серця (ІХС) є інфаркт міокарда (ІМ), загальна летальність за якого сягає 35%. Особливо складним періодом у перебігу ІМ є перші три-чотири доби. Саме у цей період найбільш висока вірогідність виникнення небезпечних ускладнень – порушень серцевого ритму та провідності, розвитку гострої серцево-судинної недостатності, розривів міокарда.

Інфаркти міокарда передньої і бокової стінок лівого шлуночка традиційно вважаються найбільш небезпечними, оскільки за такої локалізації некрозу в серцевому м'язі з процесу скорочення одночасно виключається значна маса міокарда лівого шлуночка, збільшуючи тим самим вірогідність розвитку гострої серцевої недостатності.

Ізольований ІМ задньої стінки лівого шлуночка має більш сприятливий перебіг і прогноз, проте при залученні до інфарктної зони міокарда правого шлуночка перебіг захворювання нерідко погіршується. Значне пошкодження правого шлуночка може призводити до важких гемодинамічних порушень, істотно збільшуючи ризик виникнення аритмій і погіршуючи прогноз захворювання. Залучення до інфарктної зони міокарда правого шлуночка збільшує частоту ускладнень до 64% і підвищує летальність до 31%.

З моменту перших публікацій про ІМ правого шлуночка, що відносяться до тридцятих років минулого століття, це питання почало все більше привертати увагу дослідників. Ізольований ІМ правого шлуночка – досить рідкісна знахідка. За даними патологоанатомічного дослідження, його виявляють у 3-5% хворих з гострим ІМ. Набагато частіше ІМ правого шлуночка виявляють у поєднанні з трансмуральним ІМ лівого шлуночка нижньої локалізації. Прогноз у хворих з ІМ правого шлуночка несприятливий, внутрішньолікарняна летальність становить 30-40%, тоді як при ізольованому ІМ лівого шлуночка задньонижньої локалізації – усього 6%.

Приблизно половина пацієнтів з клінікою гострого заднього ІМ мають проксимальну оклюзію домінантної правої коронарної артерії і демонструють ЕКГ-ознаки ішемії або інфаркту правого шлуночка. У таблиці 1 у низхідному порядку згруповані гілки чотирьох великих сегментів правої коронарної артерії з відповідними ділянками перфузії і ЕКГ-знахідками в разі гіпоперфузії цих басейнів. Проксимальна оклюзія достатня для ушкодження вільної стінки правого шлуночка, також часто компрометує кровопостачання синоатріального вузла, атріального й атріовентрикулярного вузлів, зумовлюючи такі ефекти, як синусова брадикардія, інфаркт передсердя, фібриляція передсердь і АВ-блокади.

Ключові ЕКГ-знахідки пов'язані з ішемічним ушкодженням стінок правого і лівого шлуночків. Для ушкодження стінки лівого шлуночка цими знахідками є елевація сегмента ST і, можливо, патологічні зубці Q у відведеннях II, III і aVF. Поява патологічних зубців Q (що вперше виникли, ширші ніж ті, що спостерігалися раніше, або ширші ніж 0,04 с) може бути відстрочена на декілька годин; практично, якщо на ранніх етапах використано тромболізис або ангіопластику, розвиток зубців Q може бути повністю попереджений.

Настороженість наявністю відносної депресії сегмента ST у відведеннях V_2 або V_3 порівняно з відведенням V_1 примушує підозрювати залучення вільної стінки правого шлуночка. Якщо депресія сегмента ST у відведенні V_2 перевищує половину амплітуди елевації сегмента ST у відведенні aVF, то найбільш вірогідний діагноз «задньодіафрагмальний інфаркт лівого шлуночка з реципрокністю у відведенні V_2 без залучення правого шлуночка». Проте підтвердження ішемії правого шлуночка можуть бути швидко отримані при елевації сегмента ST більш ніж на 1 мм або 0,1 мВ у правих грудних відведеннях V_{4R}-V_{6R} (місця установки електродів для правих грудних відведень є віддзеркаленням звичайних передніх грудних відведень – справа по п'ятому міжреберному проміжку – відведення V_{4R} по середньо-ключичній лінії, відведення V_{5R} – по передній пахвовій лінії і відведення V_{6R} – по середній пахвовій лінії).

ЕКГ-ідентифікація ішемічної дисфункції достатня для невідкладної діагностики і початку лікування. Більшість гострих інфарктів правого шлуночка, діагностованих за елевацією сегмента ST в правих грудних відведеннях, не прогресують до некрозу міокарда і наступного формування рубця. Відсоток інфарктів правого шлуночка за результатами аутопсій значно менший, ніж клінічно підозрюваних. Остання група включає велику кількість пацієнтів з оглушеною або гібернованою вільною стінкою правого шлуночка, яка має більший потенціал до відновлення, ніж пошкоджена стінка лівого шлуночка. Ця більша готовність до відновлення забезпечується і внаслідок багатої колатеральної перфузії вільної стінки правого шлуночка і перетинки з лівої коронарної артерії, а також відносно більшої пенетрації з порожнини серця за допомогою тебізієвих вен. Робота проти низького тиску в правому колі кровообігу також відносно нижча за таку для лівого кола кровообігу.

Хоча «інфаркт правого шлуночка» іноді ігнорується поточними класифікаціями, цей термін ідентифікує синдром гострої ішемічної дисфункції правого шлуночка (табл. 2).

Одночасно з інфарктом правого шлуночка ЕКГ може демонструвати як гострий передній Q-позитивний патерн (відведення V_1-V_3), так і правосторонній Q-патерн (відведення V_{3R}-V_{6R}). Клініцисти повинні уявляти, що в картині інфаркту правого шлуночка поява зубців Q у відведеннях V_1-V_3 не обов'язково вимагає зміни клінічного діагнозу на передньоперетинковий інфаркт лівого шлуночка. Пацієнт може мати, наприклад, предомінантну оклюзію правої коронарної артерії і інфаркт правого шлуночка. Отже, клінічна настороженість відносно гемодинамічних ефектів інфаркту правого шлуночка має залишатися в силі.

Таблиця 2. Критерії гострої ішемічної дисфункції правого шлуночка
Елевація сегмента ST в правих грудних відведеннях (V_{3R}-V_{6R}) більш ніж на 1 мм
Асинергія правого шлуночка підтверджена ехокардіографією або ядерною візуалізацією
Середній правий артеріальний тиск 10 мм рт. ст. і вищий, або різниця із середнім легеневим капілярним тиском заклинювання (еквівалентно тиску в лівому передсерді) менше 5 мм рт. ст.
Непіддатливий патерн хвилі тиску правого передсердя
(надмірно глибокий X і низхідний Y)

Залучення правого шлуночка радикально змінює внутрішньогоспітальний прогноз. Відбувається це внаслідок непридатності в цих умовах лінійних взаємовідносин між виживаністю і фракцією викиду лівого шлуночка. Ослаблені праві відділи серця нездатні забезпечувати достатнє переднавантаження лівому шлуночку; крім того, при проксимальній оклюзії правої коронарної артерії компрометується нормальний регулярний ритм усього серця. Таким чином, кардіогенний шок залишається головною безпосередньою причиною летального наслідку, особливо у літніх людей. До цього приєднується ризик ішемічного розриву міжшлуночкової перетинки у разі інфаркту правого шлуночка.

Пацієнти, що вижили в період госпіталізації, мають такий же відносно сприятливий довгостроковий прогноз, як і пацієнти, які перенесли задній інфаркт. У деяких пацієнтів надалі може розвиватися постінфарктна стенокардія.

Наводимо власні спостереження клінічних випадків гострого заднього з поширенням на правий шлуночок ІМ, що мали місце у кардіологічній клініці Військово-медичного клінічного центру Західного регіону.

Клінічний випадок 1. Хворий К., 73 роки, доставлений у клініку 29 жовтня 2012 р. о 12 год 45 хв, через 3,5 год після появи інтенсивного пекучого болю за грудиною. Біль такого характеру з'явився вперше, без видимої причини, супроводжувався загальною слабкістю, пітливістю, що змусило хворого звернутися по медичну допомогу. В анамнезі – ІХС та гіпертонічна хвороба (ГХ) близько 20 років, стаж куріння більше 30 років.

На ЕКГ, зареєстрованій бригадою швидкої допомоги, через годину від початку больового синдрому, визначено ознаки гострого заднього ІМ (рис. 1).

На догоспітальному етапі були введені папаверин, анальгетики (анальгін, промедол), гепарин і дофамін, після чого хворого доставили у ВРІТ ВМКЦ ЗР м. Львова з діагнозом: ІХС, гострий ІМ задньої стінки лівого шлуночка, кардіосклероз, ГХ III ст.

Під час надходження до ВРІТ – стан хворого важкий. Відзначалися акроціаноз, похолодання кінцівок. Над легенями дихання везикулярне, поодинокі сухі хрипи. Частота дихання 18/хв. Тони серця ослаблені, АТ 90/60 мм рт. ст., брадикардія (ЧСС 55/хв). Печінка не збільшена. Периферичних набряків немає. За лабораторними даними – лейкоцитоз $12{,}7\times10^9$/л, гіперглікемія (глюкоза крові 11,3 ммоль/л), підвищення рівня креатиніну (208 мкмоль/л) і сечовини (11,5 ммоль/л).

З метою стабілізації гемодинаміки внутрішньовенно введено атропін 1 мг, потім дексаметазон 12 мг, продовжено інфузію дофаміну та інгаляцію зволоженого кисню. Призначено аспірин у дозі 325 мг. О 12 год 50 хв, через 3 год 35 хв від моменту появи ангінозного болю, проведено тромболізис стрептокіназою – 1,5 млн ОД у вигляді внутрішньовенної інфузії упродовж 60 хв, після чого хворий переведений на добову інфузію гепарину.

Таблиця 1. Головні відділи правої коронарної артерії з відповідними басейнами кровопостачання і ЕКГ-зміни при їх гіпоперфузії

Артеріальний сегмент	Гілка артерії	Перфузований басейн	ЕКГ-ефект ішемії
Проксимальний сегмент	СА-вузлова гілка	СА-вузол	Синусова брадикардія
	Права передсердна гілка	Вільна стінка передсердя	Патерн інфаркту передсердя, фібриляція передсердь
Середній сегмент	Латеральні гілки правого шлуночка	Латеральна вільна стінка правого шлуночка	Елевація сегмента ST, надалі патологічні зубці Q у відведеннях V_{3R}-V_{6R}
	Крайова гілка правого шлуночка	Нижня (задня) вільна стінка правого шлуночка	
Дистальний сегмент	АВ-вузлова гілка	АВ-вузол	АВ-блокада
Задній низхідний сегмент	Задні латеральні гілки лівого шлуночка	Задня частина лівого шлуночка	Елевація сегмента ST, надалі патологічні зубці Q у відведеннях II, III і aVF
	Задня низхідна артерія	Нижня перегородка, нижня вільна стінка лівого шлуночка	

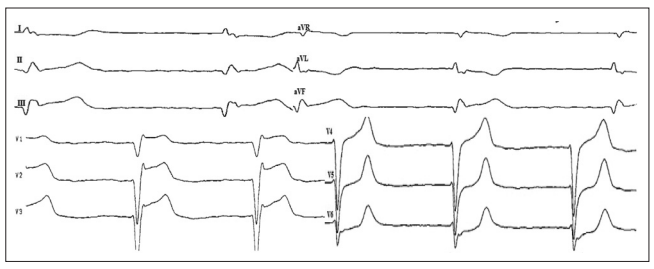

Рис. 1. Ознаки гострого заднього ІМ

Завдяки терапії вдалося усунути больовий синдром. Динаміка ЕКГ підтвердила ефективність проведеного тромболізису. На ЕКГ, виконаній о 15 год 53 хв, видно значне зменшення зміщення сегмента ST в усіх відведеннях, початок формування негативного T у відведеннях III і aVF. Зберігається брадикардія (рис. 2).

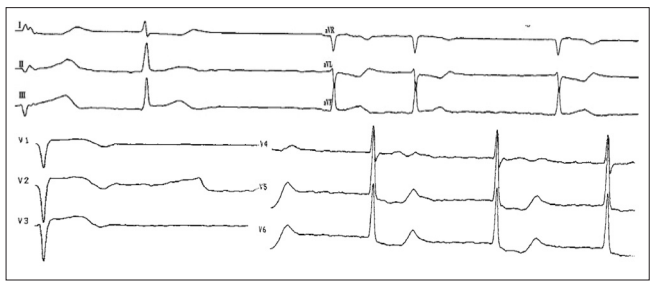

Рис. 2. ЕКГ о 15 год 53 хв

Проте, незважаючи на наявність ознак реперфузії, тривалу інфузію дофаміну, загальний стан хворого залишався важким, зберігалася клініка кардіогенного шоку (артеріальна гіпотензія з рівнем АТ 90/60 мм рт. ст., ознаки периферичної гіпоперфузії, анурія), на ЕКГ – синдром Фредеріка. На підставі клінічних даних припустили гемодинамічно значущий ІМ правого шлуночка, для перевірки чого зареєстрували ЕКГ з додатковими правими грудними відведеннями.

Реєстрація додаткових відведень з правого боку грудної клітки виявила патологічну форму шлуночкового комплексу у вигляді QS з V_{1R} до V_{6R} і елевацію сегмента ST в усіх правих грудних відведеннях з негативним зубцем T (рис. 3).

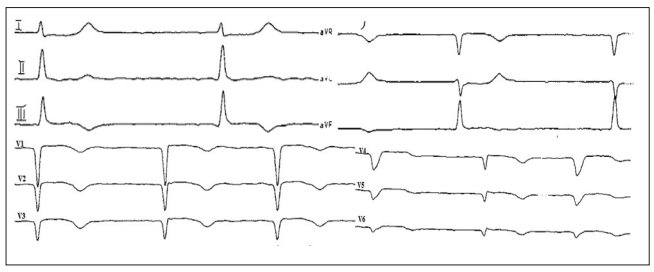

Рис. 3. Патологічна форма шлуночкового комплексу у вигляді QS з V_{1R} до V_{6R} і елевація сегмента ST в усіх правих грудних відведеннях з негативним зубцем T

Розпочали електрокардіостимуляцію (ЕКС) з метою усунення патологічної брадикардії. У результаті через 2 год АТ підвищився до 115/70 мм рт. ст., до ранку – до 140/100 мм рт. ст. На ЕКГ – ритм ЕКС, асинхронна стимуляція шлуночків з частотою 72/хв, відсутність ознак електричної активності передсердь. На п'яту добу у зв'язку зі збільшенням ЧСС хворого до 50-60/хв і стабілізацією гемодинаміки електричну стимуляцію серця припинено.

Упродовж наступних 3-4 днів тяжкість стану хворого була зумовлена психоорганічним синдромом, що ускладнив перебіг захворювання. Пацієнт став агресивним, збудженим, неадекватним. Функція зовнішнього дихання компенсована, без ознак легеневого застою. АТ – до 140/80 мм рт. ст., ЧСС 76/хв. Периферичних набряків не було. Олігоанурія (з 30.10 по 5.11 об'єм виділеної за добу сечі становив відповідно 0-150-400-1000-1200 мл).

У цей період за лабораторними даними спостерігалася гіперферментемія (з 30.10.12 КФК – 2510, КФК-МВ – 498, ЛДГ – 1302 з поступовим зниженням до 3.11.12); підвищення рівня печінкових ферментів (з 29.10 АЛТ – 1,17 до 5,23 ммоль/год×л$^{-1}$, АСТ – з 0,89 до 2,56 ммоль/год×л$^{-1}$ зі зниженням до 9.11); гіперазотемія (рівень креатиніну плазми з 29.10 до 1.11 підвищився від 212 до 523 мкмоль/л); лейкоцитоз 27,9×10^9/л, нейтрофільоз із зрушенням формули вліво 30.10, з позитивною динамікою до 1.11 по кількості лейкоцитів у формулі.

Терапія була доповнена внутрішньовенним болюсним, а потім краплинним уведенням фуросеміду до 80 мг/добу. Проводилася дезінтоксикаційна терапія (розчин глюкози з інсуліном, содові клізми).

Наступний етап перебігу захворювання (з 22.07 по 26.07.2005) пов'язаний з розрішенням гострої ниркової недостатності. У ці дні на тлі поліурії (2500-2700 мл сечі за добу) відзначалося зниження центрального венозного тиску до нормального і зниженого рівня (70-100 мм вод. ст.), зберігалася помірна артеріальна гіпертензія. Спостерігалася позитивна динаміка лабораторних показників, а саме зниження азотемії (3.11.12 – креатинін 247 мкмоль/л, сечовина 26 ммоль/л), нормалізація печінкових ферментів.

На ЕКГ, зареєстрованій 12.11.12 перед переведенням хворого з ВРІТ: фібриляція передсердь з ЧСС на рівні шлуночків 78-84/хв, підгостра стадія Q-позитивного заднього ІМ (рис. 4).

Інфаркт правого шлуночка верифіковано ехокардіографією 30.10.12: виявлено зони гіпокінезії вільної стінки правого шлуночка з тенденцією до збільшення його порожнини до 3,88 см, гіпокінезія базальних задньосептальних

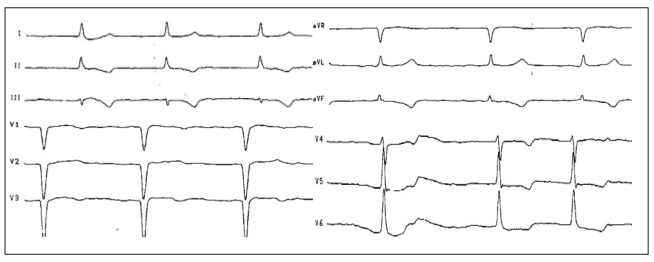

Рис. 4. ЕКГ, зареєстрована 12.11.12 р.

сегментів лівого шлуночка за збільшених розмірів лівих камер серця (ліве передсердя – 4,87 см, кінцеводіастолічний розмір лівого шлуночка – 4,8 см, кінцевосистолічний розмір лівого шлуночка – 3,8 см, товщина міокарда задньої стінки і міжшлуночкової перегородки – 1,54 см) і зниженої систолічної функції лівого шлуночка (фракція викиду – 42%).

У кардіологічному відділенні хворий отримував інгібітори АПФ, бета-адреноблокатори, антитромбоцитарні препарати, статини. Скарг не було, стан розцінювався як задовільний, розширення рухового режиму переносив добре.

Під час виконання планової ЕКГ 19.11.2012 зареєстровано фібриляцію передсердь з ЧСС на рівні шлуночків 56-62/хв, підгостра стадія заднього ІМ із залученням правого шлуночка. На 24-й день хворого виписали у задовільному стані.

Клінічний випадок 2. Хвора М., 41 рік, доставлена в клініку в порядку невідкладної допомоги 31 січня 2013 р. о 12 год 30 хв у зв'язку з появою упродовж тижня частих нападів стенокардії, задишки, зменшення толерантності до фізичних навантажень. Напередодні був епізод зниження АТ до 80/40 мм рт. ст. В анамнезі – підвищення АТ до 160/100 мм рт. ст. упродовж 5 років.

На догоспітальному етапі лікування не проводилося. З попереднім діагнозом «ІХС, нестабільна стенокардія, ГХ II ст.» хвора доставлена у ВРІТ ВМКЦ ЗР м. Львова.

На ЕКГ видно негативні зубці T_{III}, aVF, V_{1-4}; неповна блокада правої ніжки пучка Гіса (рис. 5).

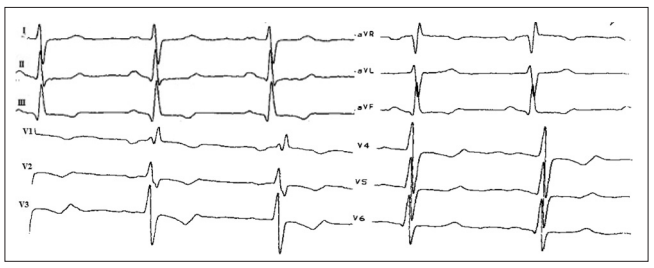

Рис. 5. Негативні зубці T_{III}, aVF, V_{1-4}; неповна блокада правої ніжки пучка Гіса

Під час надходження до ВРІТ – стан хворої середньої тяжкості. Скарги на стискуючий біль у ділянці серця. Над легенями дихання везикулярне. Частота дихання 16/хв. Тони серця звучні, АТ 140/90 мм рт. ст., ЧСС 84/хв. Печінка не збільшена. Периферичних набряків немає. За лабораторними даними – лейкоцитоз 10,8×10^9/л, рівень кардіомаркерів у межах норми.

Призначено аспірин у дозі 325 мг, еноксапарин 80 мг підшкірно 2 рази в добу, бета-адреноблокатори, статини, антитромбоцитарні препарати.

Запідозрено задньоперетинковий з поширенням на правий шлуночок ІМ із патологічним зубцем Q. Для перевірки цього припущення зареєстровано ЕКГ з додатковими відведеннями за Небом і правими грудними.

Реєстрація додаткових відведень за Небом: у D патологічний зубець Q, в A і I негативний зубець T; відведення з правого боку грудної клітки – негативні зубці T V_{1-6} (рис. 6).

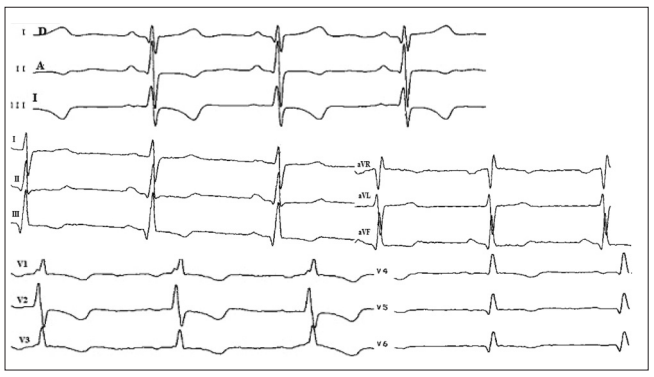

Рис. 6. Реєстрація додаткових відведень за Небом

За даними ехокардіографії 1.02.2013 виявлено дилатацію правого шлуночка – 3,32 см, парадоксальний рух міжшлуночкової та міжпередсердної перегородок за нормальних розмірів лівих камер серця (ліве передсердя – 3,26 см, кінцеводіастолічний розмір лівого шлуночка – 4,19 см, кінцевосистолічний розмір лівого шлуночка – 2,85 см, товщина міокарда задньої стінки і міжшлуночкової перегородки – 0,9 см) і збереженої систолічної функції лівого шлуночка (фракція викиду – 60%).

На 9-й день хвороби, 11.02.2013, хвора у задовільному стані переведена в кардіологічне відділення. Скарг не було, стан розцінювався як задовільний, розширення рухового режиму переносила добре.

Клінічний випадок 3. Хворий Л., 85 років, доставлений у клініку в порядку невідкладної допомоги 27 листопада 2012 р. об 11 год 5 хв, через 9 год після появи інтенсивного пекучого болю за грудиною, задишки, кашлю, клекочучого дихання. В анамнезі – упродовж тривалого часу діагностується ІХС. У 2001 і 2003 роках переніс ІМ.

На ЕКГ, зареєстрованій бригадою швидкої допомоги через 8 год від початку больового синдрому, видно ознаки гострого заднього ІМ (рис. 7).

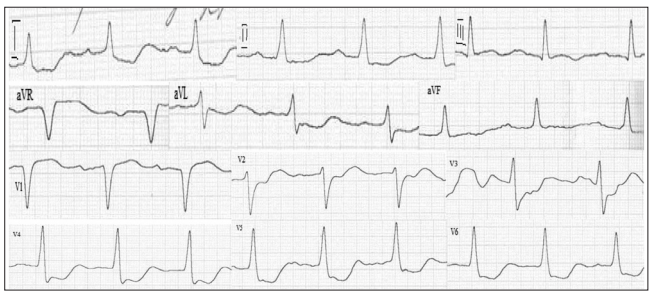

Рис. 7. ЕКГ з ознаками гострого заднього ІМ

На догоспітальному етапі були введені дексаметазон, анальгетики (анальгін, морфін), нітрогліцерин, після чого хворого доставлено у ВРІТ ВМКЦ ЗР м. Львова з діагнозом: ІХС, гострий повторний ІМ задньої стінки лівого шлуночка, гостра лівошлуночкова недостатність – набряк легень.

Під час надходження до ВРІТ – стан хворого важкий. Відзначалися загальмованість, акроціаноз. Над легенями дихання везикулярне з жорстким відтінком, розсіяні сухі хрипи, велика кількість вологих незвучних хрипів у бокових відділах. Частота дихання 22/хв. Тони серця ослаблені, АТ 90/60 мм рт. ст., ЧСС 96/хв. Печінка збільшена до 2 см. Периферичних набряків немає. За лабораторними даними – лейкоцитоз 11,9×10^9/л, підвищення рівня кардіомаркерів (КФК – 473, КФК-МВ – 114).

Реєстрація додаткових відведень з правого боку грудної клітки виявила патологічну форму шлуночкового комплексу у вигляді QS з V_{1R} до V_{5R} і елевацію сегмента ST в усіх правих грудних відведеннях (рис. 8).

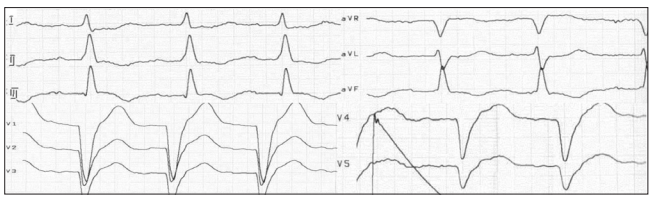

Рис. 8. Реєстрація додаткових відведень з правого боку грудної клітки

Встановлено діагноз: гострий повторний задній ІМ з розповсюдженням на правий шлуночок. У крові утримувався високий рівень ферментемії: КФК – 473-777-677, КФК-МВ – 114-188-175, ЛДГ – 1023-1360. Проводилася інтенсивна терапія: інсуфляція зволоженого кисню, антикоагулянти, антиагреганти, антиаритмічні, кардіометаболічні, наркотичні і ненаркотичні анальгетики, інгібітори АПФ, вазопресори, гормони, антибіотики. Захворювання визначалося важким перебігом та рецидивуючою гострою лівошлуночковою недостатністю. З 28.11.12 р. у зв'язку з нестабільністю гемодинаміки хворого переведено на постійну інфузію вазопресорів. 1.12.12 р. о 6 год 5 хв – раптова зупинка дихання, асистолія на кардіомоніторі. Реанімаційні заходи виявились неефективними, констатовано біологічну смерть.

Отже, діагностування ІМ правого шлуночка вносить істотну корекцію в тактику ведення хворого. Своєчасне розпізнавання інфаркту правого шлуночка і корекція терапії надають додаткові шанси хворим пережити критичний період кардіогенного шоку. Прогноз таких пацієнтів такий же відносно сприятливий, як при задньому інфаркті без залучення правого шлуночка. Це пов'язано з тим, що гостре ішемічне ушкодження правого шлуночка насправді не завжди завершується некрозом і його функція з часом зазвичай повністю відновлюється.

Наведені приклади клінічних випадків показують, що при вирішенні лікарем питання ЕКГ-діагностики ІМ правого шлуночка необхідно дотримуватись таких рекомендацій.

- У звичайній клінічній практиці при ЕКГ-ознаках ІМ задньої локалізації потрібно обов'язково знімати ЕКГ у додаткових правих грудних відведеннях V_{3R}-V_{6R}, що дозволяє діагностувати ІМ правого шлуночка у разі виявлення в цих відведеннях патологічного зубця Q, підйому сегмента ST і негативного зубця T.
- Усім хворим із задніми інфарктами та елевацією сегмента ST у правих грудних відведеннях (V_{3R}-V_{6R}) на 1,5 мм, а також хворим з клінічними ознаками правошлуночкової недостатності необхідно проводити ехокардіографічне дослідження.