

Клинический случай

И.А. Долгова, И.Н. Кузьмич, В.А. Шевченко, А.В. Хохлов, А.Н. Грицай, Е.М. Боярчук, И.В. Чухлеб, А.В. Пинчук, О.А. Епанчинцева,
Киевская городская клиническая больница «Киевский городской центр сердца»

Неотложная реваскуляризация и послеоперационное ведение пациента с острым инфарктом миокарда и рецидивирующей желудочковой тахикардией/фибрилляцией желудочков

Представлен случай успешного лечения рецидивирующей желудочковой тахикардии/фибрилляции желудочков (ФЖ) у пациента с инфарктом миокарда (ИМ), с выполнением в ранние сроки операции аортокоронарного шунтирования. Обосновано безусловное преимущество реваскуляризации миокарда для лечения нарушений ритма и выживания таких пациентов. Обсуждаются особенности антиаритмической терапии в условиях низкого сердечного выброса.

Ишемия миокарда является одной из ведущих причин возникновения желудочковых нарушений ритма. ФЖ и желудочковая тахикардия, появляющиеся более чем через 2 суток от возникновения ИМ с подъемом сегмента ST, при отсутствии рецидива ИМ или потенциально обратимой ишемии указывают на электрическую нестабильность миокарда и неблагоприятный прогноз [1, 2]. У ряда больных, несмотря на применение максимальной антиишемической терапии и рекомендованных доз антиаритмических препаратов, сохраняются опасные для жизни нарушения ритма. Лечебная тактика в таких случаях четко не определена. Мы сообщаем об успешном комплексном ведении пациента с такими нарушениями.

Клинический случай

Пациент А., 59 лет, масса тела 95 кг, рост 175 см, переведен в клинику на 10-е сутки после возникновения острого ИМ. В первые 24 ч ИМ в направлении учреждения проведено стентирование огибающей ветви левой коронарной артерии. Накануне перевода диагностирован рецидив ИМ, за предшествующие переводу сутки у пациента возникли 4 эпизода ФЖ, потребовавшие дефибрилляции. Длительно страдал артериальной гипертензией, сахарным диабетом 2 типа.

При поступлении пациент был в ясном сознании, жаловался на постоянную стенокардитическую боль, одышку, ортопноэ. Артериальное давление (АД) составляло 95/50 мм рт. ст., частота сокращений сердца – 70 в 1 мин, ритм синусовый, редкая желудочковая экстрасистолия, центральное венозное давление – 150 мм вод. ст. Насыщение крови кислородом составляло 82% при дыхании воздухом, до 92% – с ингаляцией O₂. По данным эхокардиографии отмечены значительное снижение сократительной способности миокарда левого желудочка (фракция выброса

левого желудочка (ФВ ЛЖ) – 34%), недостаточность митрального клапана I–II степени, умеренная легочная гипертензия (среднее давление в легочной артерии – 47 мм рт. ст.). Результаты рентгенографии указывали на двустороннюю полисегментарную пневмонию, двусторонний гидроторакс.

Пациенту начата внутривенная инфузия добутамина в начальной дозе 3 мкг/кг × мин⁻¹ и нитроглицерина 0,6 мкг/кг × мин⁻¹, введены салуретики, продолжено внутривенное введение амиодарона, начата инфузия раствора калия и магния, выполнена плевральная пункция (эвакуировано 1200 мл прозрачного экссудата с двух сторон), после чего состояние временно стабилизировалось. Однако уже через 2 ч повторно возникли групповые желудочковые экстрасистолы и ФЖ, успешно проведена дефибрилляция. Рецидивирующие грубые желудочковые нарушения ритма на фоне ИМ, учитывая данные первичной коронароангиографии, свидетельствовали о значительном дефиците коронарного кровотока. Дополнительное стентирование коронарных артерий было невозможно из-за анатомических особенностей поражений. Исходя из этого было принято решение о неотложной хирургической реваскуляризации. Операция аортокоронарного и маммарокоронарного шунтирования выполнена в условиях искусственного кровообращения, гипотермии до 30°C на фибриллирующем сердце. В ранний послеоперационный период отмечены умеренные явления сердечной слабости, пациент получал средние дозы симпатомиметиков (добутамина и норадrenalина), левосимендан, амиодарон, бисопролол, антибактериальную терапию. Сохранялась дыхательная недостаточность, корригируемая искусственной вентиляцией легких, острая почечная недостаточность (ОПН) с сохраненным диурезом, без грубых электролитных нарушений.

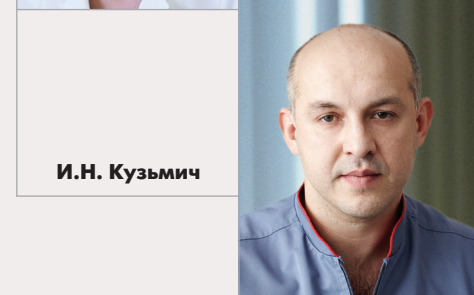
Удалось частично снизить дозы симпатомиметической поддержки. Пациент получал полную антиишемическую терапию и антиаритмическую профилактику согласно рекомендациям.

На 4-е сутки после операции возникла полиморфная желудочковая экстрасистолия, эпизоды ФЖ, что сопровождалось нестабильностью гемодинамики, синдромом малого сердечного выброса. ЭКГ в динамике показала отсутствие признаков расширения зоны ИМ. С целью стабилизации гемодинамики пациенту начата внутриаортальная баллонная контрпульсация, приняты максимальные меры для повышения коронарного перфузионного давления (внутривенное введение нитратов, комбинированное применение кардиотоников и вазопрессоров). Однако указанные мероприятия, наряду с коррекцией водноэлектролитного баланса, проведением гемодиализа в связи с усугублением ОПН до олигоанурии, а также применением стандартных доз амиодарона (1200 мг в сутки), не были успешны (рис. 1).

У пациента сохранялась частая политопная и групповая желудочковая экстрасистолия. Установлен эндокардиальный электрод для электрокардиостимуляции, с целью попытаться подавить эктопическую активность стимуляцией с превышающей частотой и предупредить гемодинамически значимую брадикардию. Из-за малой продолжительности интервала сцепления экстрасистол стимуляция с превышающей частотой оказалась неэффективной. Нарушения ритма не позволяли добиться эффективной внутриаортальной баллонной контрпульсации. В течение 2 суток наблюдали множественные пробежки полиморфной желудочковой тахикардии и ФЖ, потребовалось около 30 электрических дефибрилляций. Болюсное введение амиодарона (до общей суточной дозы 1800 мг в сутки) не оказало эффекта. Несмотря



И.А. Долгова



И.Н. Кузьмич

на низкую ФВ ЛЖ и нестабильную гемодинамику, антиаритмическая терапия была дополнена болюсным введением лидокаина в дозе 1,5 мг/кг и метопролола в дозе 5 мг. Однократно применен прокаинамид в дозе 1000 мг, с кратковременным эффектом. Из-за наличия тяжелой ОПН и риска кумуляции дальнейшее введение прокаинамида и лидокаина прекратили. Пациент находился в состоянии глубокой седации, но вне седации сознание оставалось ясным. На 7-е сутки после операции на фоне грубой экстрасистолии, сохраняющейся потребности в симпатомиметической поддержке, к терапии добавлен эсмолол в виде постоянной инфузии со скоростью 8 мкг/кг × мин⁻¹. Это существенно не снизило сердечный выброс (по данным инвазивного мониторинга АД и эхокардиографии), однако привело к удлинению интервала сцепления экстрасистол и сделало возможным электрокардиостимуляцию с превышающей частотой (первоначально 100–110 в 1 мин, а затем частота стимуляции постепенно была снижена до 80 в 1 мин на протяжении 2 суток). Продолжающаяся на этом фоне терапия амиодароном и β-адреноблокаторами (бисопролол в дозе 5 мг/сут, амиодарон 1200 мг/сут) позволили подавить экстрасистолию и прекратить электрокардиостимуляцию на 16-е сутки

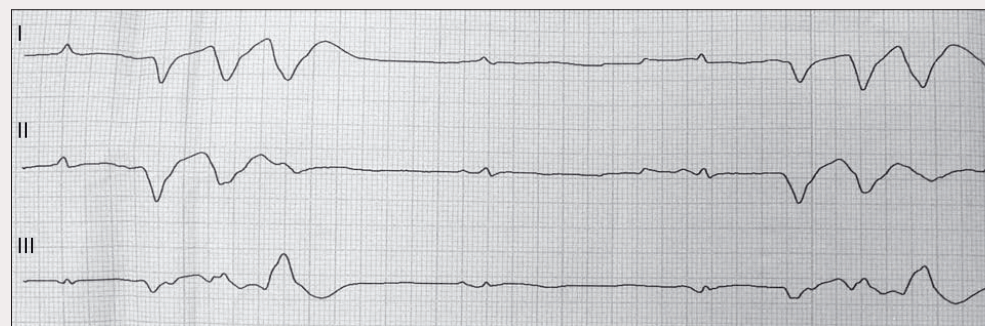


Рис. 1. Фрагмент ЭКГ пациента на 7-е сутки после операции

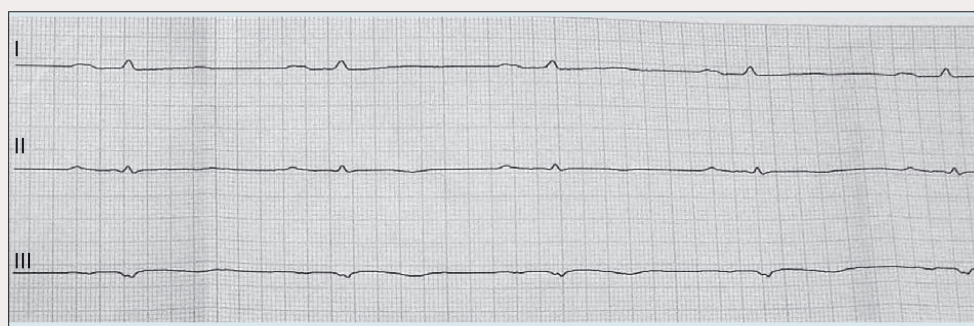


Рис. 2. Фрагмент ЭКГ пациента на 22-е сутки после операции



после операции. По данным ЭКГ, восстановился правильный синусовый ритм с типичными для ИМ изменениями (рис. 2). За 20 суток после операции кумулятивная доза амиодарона составила 15 300 мг. На фоне стабилизации гемодинамики, проводимой антибиотикотерапии, после 3 проведенных сеансов гемодиализа наступило разрешение пневмонии и ОПН. На 20-е сутки после операции закрыта трахеостома. Показатели азотемии и водно-электролитного обмена нормализовались. Пациент выписан из клиники на 40-е сутки после операции.

Обсуждение

У пациентов, имеющих показания к коронарному шунтированию, то есть при мультисосудистом поражении, в условиях острого ИМ [3] рекомендуют выполнять чрескожное коронарное вмешательство на обусловившей инфаркт артерии, а шунтирование проводить позднее, после стабилизации состояния. Хирургическая реваскуляризация в ранний период после ИМ сопровождается повышенным риском смерти и осложнений, по сравнению с плановой операцией шунтирования. В руководствах [2] отмечено, что риск смерти после шунтирования значительно повышен, если оно выполняется в период до 7 суток после ИМ с подъемом сегмента ST. В исследовании PAMI (Primary Angioplasty in Myocardial Infarction)-2 из 1100 пациентов с ИМ с подъемом сегмента ST, не имевших кардиогенного шока, 5% получили шунтирование в качестве первичной стратегии реперфузии; смертность составила 6,4% в группе, в которой операцию выполняли по срочным или неотложным показаниям, по сравнению с 2,0% после планового шунтирования. Наличие сахарного диабета, полисегментарной пневмонии и почечной недостаточности многократно повышало риск периоперационной смерти у данного пациента. Однако расширение зоны ИМ и стойкие желудочковые нарушения ритма сделали шунтирование единственно возможной стратегией восстановления коронарного кровотока.

Выбор способа фармакологической поддержки нестабильной гемодинамики у пациента, недавно перенесшего или продолжающего испытывать тяжелую ишемию миокарда, неоднозначен, несмотря на то что различные аспекты проблемы упоминаются во всех профильных руководствах. Кардиотоническим средством первого ряда при синдроме низкого сердечного выброса в большинстве случаев считается добутамин [2]. Не добавлять к терапии внутривенные нитраты рекомендуют, если систолическое АД ниже 100 мм рт. ст. [2], ниже 90 мм рт. ст. [11, 15] или ниже исходного уровня на 30 мм рт. ст. и более. Однако в рассматриваемом случае реваскуляризации, оптимизации вольемии и рекомендованных кардиотонических препаратов оказалось недостаточно для создания минимально эффективной гемодинамики. В подобных ситуациях возникает необходимость создать достаточное коронарное и системное перфузионное давление в минимальной степени ценой увеличения работы ишемизированного сердца (стимуляцией инотропами, нагрузкой жидкостью или повышением постнагрузки), но, по возможности, за счет расширения коронарных сосудов и снижения потребности миокарда в

кислороде (а значит, и в перфузии). Мы комбинируем добутамин в средних дозах с низкими дозами норадреналина (под строгим контролем центральной гемодинамики и показателей периферической перфузии), что представляется более предпочтительным, чем наращивание дозы добутамина до максимальной, поскольку проаритмогенный эффект добутамина в высоких дозах значительно выражен. На этом фоне добавление нитроглицерина в рекомендованной [15] стартовой дозе 0,25 мкг/кг × мин⁻¹, с титрованием по эффекту до примерно 1,0-1,2 мкг/кг × мин⁻¹, как правило, не снижает АД, но является патогенетически обоснованным. Если комбинация низких/средних доз добутамина и норадреналина позволяет достичь среднего АД около 60 мм рт. ст., это дает возможность также провести насыщающую инфузию левосимендана, которая на фоне гипотензии была бы невозможна. Безусловно, учитывая, что симпатомиметики повышают потребность миокарда в кислороде, необходимо снижать их дозы по мере стабилизации гемодинамики и отменять их, как только это позволят гемодинамические параметры.

Антиаритмическая терапия в обсуждаемом случае представляет проблему баланса между необходимостью подавить опасные для жизни нарушения ритма и минимизировать кардиодепрессивное действие, присутствующее в разной степени всем антиаритмическим препаратам. Реваскуляризация и применение β-адреноблокаторов с последующим внутривенным введением антиаритмических препаратов (таких как прокаинамид или амиодарон) показаны пациентам с рецидивирующими или резистентными грубыми желудочковыми нарушениями ритма вследствие ишемии миокарда (класс рекомендаций I) [13], в том числе – для профилактики рецидивов ФЖ после первичного эпизода. Также рекомендуют подавляющую электрокардиостимуляцию или общую анестезию (класс рекомендаций IIb).

С другой стороны, в руководствах [8] говорится, что назначение β-адреноблокаторов не показано в ситуациях низкого сердечного выброса, обусловленного снижением насосной функции сердца. Данная рекомендация формулируется как общее правило начинать терапию β-адреноблокаторами только по прошествии 24-48 ч после устранения относительных противопоказаний, таких как легкая и умеренная сердечная недостаточность. Тяжелая сердечная недостаточность, с нестабильной гемодинамикой и потребностью в симпатомиметиках обуславливала крайне высокий риск усугубления сердечной слабости при назначении препаратов этой группы данному пациенту.

При сниженной ФВ ЛЖ рекомендуют амиодарон как антиаритмический препарат первого ряда, и он был применен в максимальной дозе – без должного эффекта. Предлагаемая производителем дозировка амиодарона составляет около 1000 мг в первые сутки внутривенно и 0,5 мг/мин (720 мг/сут) в последующие, с добавлением болюсов при необходимости, но не более 2,2 г/сут (класс рекомендаций IIb [2]).

Для сохранения сократительной способности миокарда, на фоне высоких доз антиаритмических препаратов мы вынуждены были применять симпатомиметики (допамин, добутамин, норадреналин). Данные литературы о

возможности и целесообразности совместного назначения симпатомиметиков и β-адреноблокаторов немногочисленны. В целом, β-адреноблокаторы угнетают хронотропный, инотропный и вазоконстрикторный ответы на введение катехоламинов, эпинефрина и норэпинефрина. Тем не менее в исследованиях хронической сердечной недостаточности доказательство четко свидетельствуют в пользу возобновления (или начала) применения β-адреноблокаторов, как только у пациента будет достигнут эуволемический статус, до выписки из стационара, при отсутствии явных противопоказаний [5, 6, 14]. Также приводятся немногочисленные доказательства того, что применение β-адреноблокаторов может быть продолжено у пациентов с усугублением сердечной недостаточности, без ухудшения безопасности, и необходимо прилагать все усилия для избегания снижения доз или прекращения приема β-адреноблокаторов у пациентов с адекватной перфузией [4, 7, 8]. В исследовании [12] предоперационное применение β-адреноблокаторов в максимальных дозировках снижало инотропный и хронотропный эффекты инфузии добутамина интраоперационно. В пользу применения на фоне β-адреноблокаторов вместо добутамина, дозы которого в этом случае могут быть высокими, ингибиторов фосфодиэстеразы, как препаратов, действующих дистальнее β-адренорецепторов, высказывают и другие исследователи [9]. К сожалению, препараты этой группы недоступны в нашей стране.

На основании имеющихся данных и опыта клиники мы с осторожностью добавили к уже проводимой антиаритмической терапии метопролол внутривенно в суточной дозе, составляющей 1/2 максимальной дозы для внутривенной монотерапии. Лидокаин, новокаиномид оказали очень кратковременное действие и, учитывая риски кумуляции при почечной недостаточности и потенциал ухудшения гемодинамики, дальнейшую инфузию этих препаратов не проводили. Эсмолол – β-адреноблокатор ультракороткого действия, и эта особенность его фармакодинамики позволила нам начать инфузию с минимальных доз с последующим титрованием, что и привело к успешному устранению аритмии.

Выводы

Рецидивирующая, резистентная к традиционной терапии желудочковая экстрасистолия и ФЖ в ранний постинфарктный период являются ишемическими по своей природе и требуют максимальной консервативной антиангинальной терапии и агрессивной реваскуляризации, если она возможна. Польза раннего шунтирования коронарных артерий в этом случае превосходит риск периоперационных осложнений, в большинстве своем обусловленных сердечной недостаточностью.

Применение внутриортальной баллонной контрпульсации показано для улучшения коронарного и системного кровотока пациентам с сохраняющимися признаками ишемии миокарда и сниженной ФВ ЛЖ.

Основу антиаритмической терапии гемодинамически значимых желудочковых нарушений ритма у пациентов с ИМ и сниженной сократительной способностью миокарда должны составлять амиодарон и β-адреноблокаторы на фоне строгого контроля гемодинамических

показателей и тщательной коррекции нарушений функций других систем органов.

Риск провоцирования желудочковых аритмий при постановке эндокардиального электрода для временной электрокардиостимуляции должен сопоставляться в каждом случае с возможностью эффективного подавления экстрасистолии стимуляцией с превышающей частотой, а также с риском блокирования проводимости высокими дозами антиаритмических препаратов.

Комплексная терапия полиорганной недостаточности, сопровождающей тяжелую и продолжительную ишемию миокарда, наряду с лечением основного заболевания имеет принципиальное значение для благоприятного исхода.

Литература

- Al-Khatib S.M., Stebbins A.L., Califf R.M. et al. Sustained ventricular arrhythmias and mortality among patients with acute myocardial infarction: results from the GUSTO-III trial // *Amer. Heart J.* – 2003. – Vol. 145. – P. 515-521.
- Antman E.M., Anbe D.T., Armstrong P.W. et al. ACC/AHA guidelines for the management of patients with ST-elevation myocardial infarction: a report of the American College of Cardiology/American Heart Association Task Force on Practice Guidelines (Committee to Revise the 1999 Guidelines for the Management of patients with acute myocardial infarction) // *J. Amer. Coll. Cardiol.* – 2004. – Vol. 44. – P. e1-211.
- Campbell R.W.F. Arrhythmias // *Management of acute myocardial infarction* / Eds. D.G. Julian, E. Braunwald. – London: WB Saunders Co. Ltd, 1994. – P. 223-240.
- Fares W.H., Aneja A. Should beta-blockers be discontinued when a patient is admitted to the hospital with acutely decompensated heart failure? // *Cleve Clin. J. Med.* – 2006. – Vol. 73 (6). – P. 557-559.
- Fonarow G.C., Abraham W.T., Albert N.M. et al. Organized program to initiate lifesaving treatment in hospitalized patients with heart failure (OPTIMIZE-HF): rationale and design // *Amer. Heart J.* – 2004. – Vol. 148. – P. 43-51.
- Gattis W.A., O'Connor C.M., Gallup D.S. et al. IMPACT-HF Investigators and Coordinators. PredischARGE initiation of carvedilol in patients hospitalized for decompensated heart failure: results of the Initiation Management PredischARGE: Process for Assessment of Carvedilol Therapy in Heart Failure (IMPACT-HF) trial // *J. Amer. Coll. Cardiol.* – 2004. – Vol. 43. – P. 1534-1541.
- Gattis W.A., O'Connor C.M., Leimberger J.D. et al. Clinical outcomes in patients on beta-blocker therapy admitted with worsening chronic heart failure // *Amer. J. Cardiol.* – 2003. – Vol. 91. – P. 169-174.
- Hunt S.A. American College of Cardiology; American Heart Association Task Force on Practice Guidelines (Writing Committee to Update the 2001 Guidelines for the Evaluation and Management of Heart Failure). ACC/AHA 2005 guideline update for the diagnosis and management of chronic heart failure in the adult: a report of the American College of Cardiology / American Heart Association Task Force on Practice Guidelines (Writing Committee to Update the 2001 Guidelines for the Evaluation and Management of Heart Failure) // *J. Amer. Coll. Cardiol.* – 2005. – Vol. 46. – P. 1-82.
- Lowes B.D., Simon M.A., Tsvetkova T.O., Bristow M.R. Inotropes in the beta-blocker era // *Clin. Cardiol.* – 2000. – Vol. 23 (Suppl. 3). – P. 11-16.
- Newby K.H., Thompson T., Stebbins A. et al. Sustained ventricular arrhythmias in patients receiving thrombolytic therapy: incidence and outcomes // *Circulation.* – 1998. – Vol. 98. – P. 2567-2573.
- Nieminen M.S., Bohm M., Cowie M.R. et al. Executive summary of the guidelines on the diagnosis and treatment of acute heart failure: the Task Force on Acute Heart Failure of the European Society of Cardiology // *Eur. Heart J.* – 2005. – Vol. 26 (4). – P. 384-416.
- Oh Y.J., Lee J.H., Kim J.Y. et al. The haemodynamic effects of propranolol and atenolol medication on dobutamine infusion in patients with coronary artery obstructive disease // *J. Int. Med. Res.* – 2005. – Vol. 33 (3). – P. 329-336.
- Priori G.S., Blanc J.-J., Budaj A. et al. ACC/AHA/ESC 2006 Guidelines for Management of Patients With Ventricular Arrhythmias and the Prevention of Sudden Cardiac Death A Report of the American College of Cardiology/American Heart Association Task Force and the European Society of Cardiology Committee for Practice Guidelines (Writing Committee to Develop Guidelines for Management of Patients With Ventricular Arrhythmias and the Prevention of Sudden Cardiac Death) // *J. Amer. Coll. Cardiol.* – 2006. – Vol. 48, № 5. – P. 247-346.
- Tarantini L., Cioffi G., Opasich C. et al. Pre-discharge initiation of beta-blocker therapy in elderly patients hospitalized for acute decompensation of chronic heart failure: an effective strategy for the implementation of beta-blockade in heart failure // *Ital. Heart J.* – 2004. – Vol. 5. – P. 441-449.
- Van de Werf F., Bax J., Betriu A. et al. Management of acute myocardial infarction in patients presenting with persistent ST-segment elevation: the Task Force on the Management of ST-Segment Elevation Acute Myocardial Infarction of the European Society of Cardiology // *Eur. Heart J.* – 2008. – Vol. 29 (23). – P. 2909-2945.

