

сохранялась в течение всего периода наблюдения длительностью 12 мес.

В клинической картине БК доминирующим синдромом является диарея, которая также требует коррекции. Наиболее частая (классическая) локализация БК – терминальные отделы подвздошной кишки и проксимальные отделы толстой кишки. Нарушение всасывания желчных кислот в подвздошной кишке приводит к тому, что избыток желчных кислот поступает в толстую кишку, где их физиологическое действие становится патологическим. Желчные кислоты вызывают и поддерживают диарею за счет стимуляции секреции натрия, воды и слизи, усиления моторики толстой кишки, стимуляции акта дефекации. Воздействовать на эту причину диарейного синдрома позволяет гипополипидемический препарат холестирамин, который связывает желчные кислоты в просвете кишки, образуя с ними нетоксичные соединения. Больных БК с длительным, не поддающимся традиционной терапии диарейным синдромом целесообразно обследовать на наличие нарушения обратного всасывания желчных кислот. Назначение холестирамина приводит к прекращению рефрактерной диареи у 86% пациентов (Nyhlin H. et al., 1994).

Поскольку воспалительный процесс при БК нарушает условия обитания микрофлоры кишечника человека, у всех пациентов наблюдается в той или иной степени выраженный дисбиоз. Совместно с российскими коллегами (Ардатская М.Д.) было проведено исследование, в котором по соотношению продуктов метаболизма микрофлоры кишечника – короткоцепочечных жирных кислот – было показано, что степень дисбиоза прямо пропорциональна активности БК. Монопробиотики на основе штамма кишечной палочки *E. coli* Nissle 1917 уже вошли в международные рекомендации по лечению ЯК, но их назначение обосновано и при БК. Непатогенные штаммы *E. coli* составляют основную массу нормальной кишечной микрофлоры и выполняют ряд важных функций: синтезируют витамины группы В и К, участвуют в обмене холестерина, билирубина, холина, желчных и жирных кислот, регулируют всасывание железа и кальция. Высокая колонизационная мобильность *E. coli* Nissle 1917 обеспечивает преимущество при заселении кишечника. Доказан антагонизм *E. coli* Nissle 1917 по отношению ко многим патогенным микроорганизмам, в том числе энтероинвазивным штаммам кишечной палочки. Пробиотики при ВЗК не только обеспечивают коррекцию вторичного дисбиоза, но и оказывают собственное локальное иммуномодулирующее и противовоспалительное действие на слизистую оболочку кишки, которое по выраженности сопоставимо с низкими дозами месалазина.

Перспективы болезньюмодифицирующей терапии БК связаны с развитием технологии медицинского использования стволовых клеток и с разработкой новых иммуномодуляторов: ингибиторов воспалительных интерлейкинов, синтетических противовоспалительных интерлейкинов, блокаторов Janus-3 киназы, ингибиторов молекул клеточной адгезии и др. Некоторые препараты находятся в III фазе клинических исследований, но большинство – в I и II фазах. Как уже отмечалось, в повседневную клиническую практику пока вошли только четыре препарата для биологической терапии.

Индивидуализированный подбор медикаментозной терапии пациентам с БК позволяет не только быстро добиться ремиссии, но и длительно ее удерживать, предотвращая осложнения.

Подготовил **Дмитрий Молчанов**

Эпонимические термины в гастроэнтерологии

Эпонимические симптомы заболеваний поджелудочной железы

В современной медицине постоянно совершенствуются инструментальные и лабораторные методы диагностики и все меньше внимания уделяется осмотру и физикальному обследованию пациента. Однако опыт работы поколений врачей у постели больного неразумно игнорировать. Результаты наблюдательности выдающихся клиницистов прошлого и сегодня могут помочь в некоторых случаях, если не установить диагноз, то вовремя заподозрить те или иные заболевания системы пищеварения. Речь идет о группе симптомов поражения органов брюшной полости, названных по фамилиям первооткрывателей. В их основе лежат анатомо-топографические и нейрорефлекторные взаимоотношения внутренних органов и отделов нервной системы.

Болевые зоны и точки.

Сегментарные рефлекторные симптомы

Зона Шоффара-Риве (Chauffard et Rivet zone, A.E. Chauffard, французский врач, 1855-1932; синонимы – треугольник Шоффара, холедохопанкреатический треугольник, холедохопанкреатическая зона) – треугольная область живота, ограниченная тремя условными линиями: срединной линией тела, линией, проведенной от пупка вправо вверх под углом 45° (биссектриса прямого угла между срединной линией тела и горизонтальной линией, проведенной на уровне пупка) и горизонтальной линией, проведенной на 6 см выше пупка (рис. 1). Зона соответствует локализации

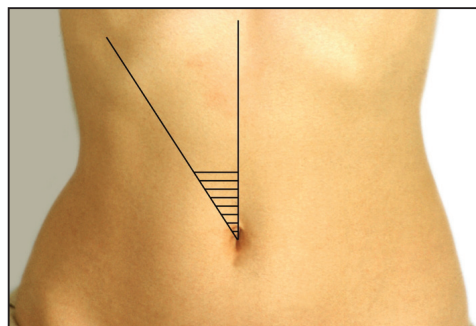


Рис. 1. Зона Шоффара

головки поджелудочной железы и места вхождения холедоха с главным протоком поджелудочной железы в двенадцатиперстную кишку. Болезненность при пальпации в этой области характерна для панкреатита, однако в связи с тесной анатомической взаимосвязью поджелудочной железы с билиарной системой и двенадцатиперстной кишкой также может свидетельствовать о вовлечении в патологический процесс этих органов.

Точка Дежардена (A. Desjardins, французский хирург, умер в 1955 г.) находится на расстоянии 6 см от пупка (в англоязычных источниках указано расстояние 5-7 см) на условной линии, проведенной от пупка к правой подмышечной впадине, в зоне проекции желчного пузыря и головки поджелудочной железы (рис. 2). Болезненность в точке Дежардена наблюдается при панкреатите, холестилопанкреатите, псевдоопухоловой форме хронического панкреатита.

Симптом Мейо-Робсона (Arthur W. Mayo-Robson, британский хирург, 1853-1933) – болезненность при пальпации в левом реберно-позвоночном углу (угол между XII ребром и наружным краем левой мышцы, выпрямляющей позвоночник); признак патологического процесса с вовлечением хвоста поджелудочной железы.

Симптом Кача-Мейо-Робсона (Kash-Mayo-Robson's sign) – болезненность в левом реберно-позвоночном углу, сочетающаяся с иррадиацией боли в левую лопатку.

Точка Мейо-Робсона: расположена на границе верхней и средней третьей линии, соединяющей пупок со срединной левой реберной дуги (рис. 3). Болезненность в этой точке характерна для острого панкреатита с вовлечением хвоста поджелудочной железы.

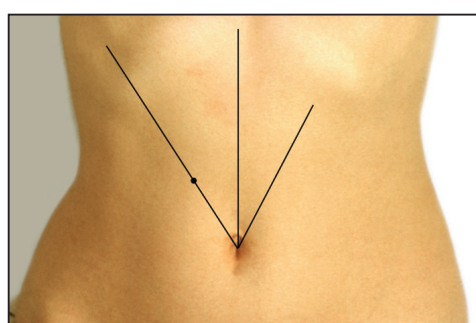


Рис. 2. Точка Дежардена

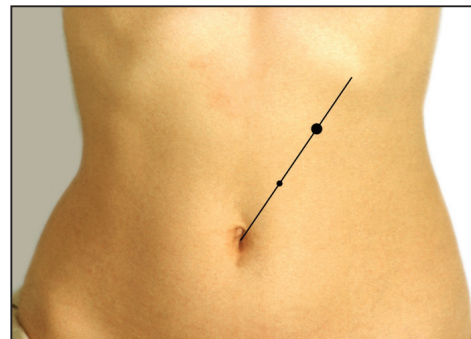


Рис. 3. Точка Мейо-Робсона

Точка Кача (Kash, немецкий терапевт, 1887-1961): находится у внешнего края левой прямой мышцы живота на 4-7 см выше пупка.

Симптом Кача – кожная гиперестезия в зоне иннервации грудных сегментов ThVIII-ThX слева.

Зона Губергрица-Скульского (Макс Моисеевич Губергриц, советский ученый-клиницист, специалист в области внутренних болезней, академик Академии наук Украинской ССР, 1886-1951): в эпигастрии слева от срединной линии живота симметрично зоне Шоффара. Соответствует локализации тела поджелудочной железы.

Точка А. Губергрица (Александр Яковлевич Губергриц, советский ученый-клиницист, 1912-1990): на границе внутренней и средней третьей условной линии, соединяющей пупок с серединой левой реберной дуги.

Симптом Чухриенко (Дмитрий Павлович Чухриенко, советский хирург, 1918-1999; в период с 1953 по 1959 год – ректор Днепропетровского медицинского института) – боль при толчкообразных движениях брюшной стенки снизу вверх кистью, поставленной поперек живота ниже пупка; наблюдается при панкреонекрозе и при панкреатите с выраженным отеком поджелудочной железы.

Визуальные признаки тяжелого панкреатита

Многие эпонимические симптомы обозначают изменения кожи и подкожной жировой клетчатки при панкреатите. При тяжелых формах панкреатита, особенно при панкреонекрозе, активируется калликреин-кининовая система. Вазоактивные пептиды изменяют реологические свойства крови, повышают проницаемость сосудистой стенки, вызывают тромбообразование в мелких сосудах. Возникающие при этом экхимозы (кровоизлияния в кожу размерами 2 см и больше) могут располагаться на разных частях тела в виде пятен с нечеткими размытыми краями. Вначале они имеют пурпурную или голубовато-черную окраску, в дальнейшем, по мере распада гемоглобина, цвет изменяется до коричневого, желто-коричневого.

Симптом Мондора (Mondor's sign) – экхимозы на лице при остром панкреатите.

Симптом Грея-Тернера (George Grey Turner, британский хирург) – экхимозы на боковых поверхностях живота при остром панкреатите с

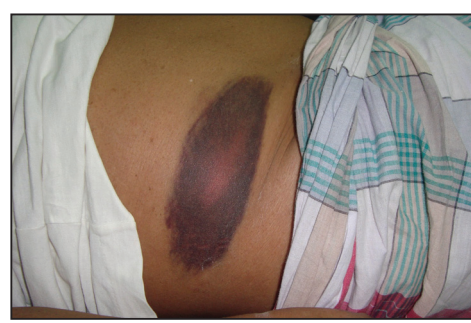

Рис. 4. Симптом Грея-Тернера

панкреонекрозом (рис. 4); также может наблюдаться при ретроперитонеальном или внутрибрюшном кровоизлиянии другой этиологии, например при тупой травме живота, разрыве аневризмы аорты, плодного яйца при эктопической беременности.

Симптом Куллена (Cullen's sign) – отек и экхимозы вокруг пупка при панкреонекрозе, ретроперитонеальном или внутрибрюшном кровоизлиянии (рис. 5). Thomas S. Cullen (1869-1953) – врач-гинеколог, который впервые описал этот

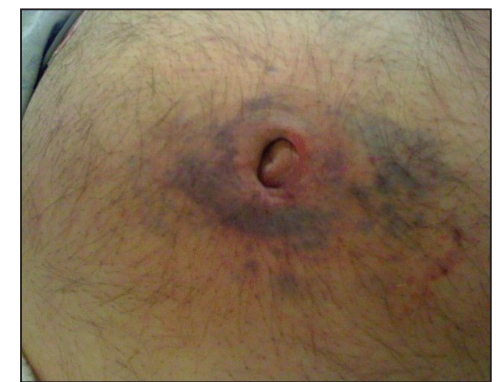

Рис. 5. Симптом Куллена

феномен как признак разрыва плодного яйца при эктопической беременности в 1916 г. Симптомы Куллена и Грея Тернера вследствие идентичности механизмов возникновения часто сочетаются при указанных патологиях.

Симптом Тужилина (симптом «красных капелек») – багровые геморрагические пятнышки правильной округлой формы размерами от 1-2 до 4 мм, которые появляются на коже живота, груди и спины и не исчезают при надавливании. Они представляют собой сосудистые аневризмы, возникающие вследствие протеолиза при обострении хронического панкреатита. Их не следует отождествлять с сосудистыми звездочками при циррозе печени. При обострении панкреатита количество «капелек» увеличивается, при стихании процесса они могут исчезать. Этот симптом не следует считать специфичным для хронического панкреатита, так как он может наблюдаться при сосудистых заболеваниях.

Симптом Гротта – атрофия подкожной основы в области проекции поджелудочной железы на переднюю брюшную стенку.

Другие симптомы острого панкреатита

Симптом Воскресенского (Владимир Михайлович Воскресенский, советский хирург, 1902-1951) – отсутствие пульсации брюшной аорты, которая прикрыта увеличенной отечной поджелудочной железой; наблюдается при отечной и деструктивной формах острого панкреатита.

Почти все формы острого и хронического панкреатита с болевым синдромом сопровождаются положительным симптомом Мюсси (N.F.O. Gueneau de Mussy, французский врач, 1813-1885; синоним – френикус-симптом) – болезненностью при надавливании между ножками грудино-ключично-сосцевидной мышцы. Причина френикус-симптома – раздражение интерорецепторов диафрагмальной порции брюшины. При вовлечении в патологический процесс желчевыводящих путей (холестилопанкреатит), что встречается довольно часто ввиду тесной анатомо-топографической их связи с главным протоком поджелудочной железы, симптом Мюсси может вызываться и справа.

Подготовил **Дмитрий Молчанов**