ZU_2013_Hirurg_3_fuLL.qxd 13.11.2013 14:19 Page 28

С.П. Галич, д.м.н., професор, **О.В. Резніков, Я.П. Огородник, О.Ю. Дабіжа, О.А. Гиндич, С.І. Лисенко,**
ДУ «Національний інститут хірургії та трансплантології ім. О.О. Шалімова» НАМН України, Національна медична академія післядипломної освіти ім. П.Л. Шупика, м. Київ

Преламінація в реконструктивній хірургії обличчя

С.П. Галич

Серед дефектів тканин тіла з найбільшими труднощами для хірургічного лікування та реконструкції асоціюються складні й обширні дефекти тканин. Складними є дефекти з одночасним пошкодженням двох і більше видів тканин, наприклад покривної тканини й розміщених глибше кісткової, хрящової або слизової [1]. У свою чергу обширними дефектами обличчя вважають такі, що розташовані в межах більше ніж однієї естетичної одиниці обличчя, або ті, що не можуть бути закриті первинно чи з використанням простих «рандомізованих»" локальних клаптів [2, 3]. Як складні, так і обширні дефекти для закриття потребують застосування складних реконструктивних методик, особливо у разі їх локалізації на обличчі.

Особливість покривних тканин обличчя, тривимірність форми (наприклад, носа, вушної раковини), унікальність комбінацій кількох видів тканин у межах одного органа зумовлюють те, що навіть невеликі за площею пошкодження можуть викликати складні дефекти. Основними причинами виникнення таких дефектів є наслідки видалення пухлин, травматичні пошкодження і їх наслідки, вроджені вади розвитку, інші патологічні процеси ділянки обличчя. Неадекватне лікування складних та обширних дефектів обличчя призводить до порушення прийому їжі, мови, дихання й виражених естетичних змін.

У багатьох клінічних випадках для закриття важливих анатомічних структур лише використання мікрохірургічних методів і складних комплексів тканин із віддалених донорських ділянок дозволяє закрити дефект і забезпечити естетичність проведеного лікування. Але у разі складних дефектів застосування таких клаптів обмежене через відсутність необхідних за складом тканин донорських ділянок.

На сьогодні найефективнішою, а інколи і єдиною методикою, яка може сприяти адекватному закриттю таких дефектів, є преламінація. Преламінація – це етапний метод, що дозволяє створювати необхідні не тільки за складом, а, що найважливіше, й за конфігурацією васкуляризовані комплекси тканин. Преламінація передбачає попередню імплантацію в тканини клаптя будь-яких інших тканин. В естетичній реконструктивній хірургії обличчя преламінацію використовують для створення складнокомпонентних клаптів, що можуть бути переміщені як єдине ціле для максимально точного заміщення відсутніх тканин. Цю методику можна застосовувати для формування преламінованих клаптів на основі місцевих тканин, але найчастіше її використовують на клаптях, що формуються у віддалених анатомічних ділянках і потребують вільної мікросудинної пересадки.

Умовну схему преламінації клаптя представлено на рисунку 1.

На першому етапі в донорській ділянці у тканинах майбутнього складного клаптя розміщують необхідний аутотрансплантат (шкірний трансплантат, фрагмент кісткової, хрящової тканини та ін.). Після його неоваскуляризації, в середньому через 5-7 тижнів, проводять другий етап, на якому преламінований клапоть пересаджують чи переміщують в зону дефекту (рис. 1).

За період з 2008 по 2013 р. у відділі проліковано 17 хворих віком від 19 до 53 років зі складними дефектами обличчя, для лікування яких були використані преламіновані клапті. Локалізувалися складні дефекти в зоні верхньої повіки, зовнішнього носа, щічної ділянки, ділянки губ, вушної раковини та нижньої щелепи. Термін преламінації клаптів становив від 4 до 12 тижнів. Для преламінації застосовували шкірні, хрящові й кісткові аутотрансплантати. Джерелом хрящових аутотрансплантатів були реберні хрящі і хрящі вушної раковини. Кісткові аутотрансплантати забирали зі здухвинної та малогомілкової кісток. Використовували повношарові шкірні аутотрансплантати передньої черевної стінки та ретроаурикулярної ділянки.

Доопераційно, окрім стандартних клінічних обстежень, хворим проводили ультразвукове дуплексне сканування, ангіографію, мультиспіральну комп'ютерну та магнітно-резонансну томографію.

Для реконструкції складних дефектів обличчя виконано 11 транспозицій і 6 трансплантацій преламінованих клаптів. При транспозиції використовували: преламіновані вертикальні трапецієподібні, парамедіанні лобні й надключичні клапті. Преламінація з наступною пересадкою складних комплексів тканин є найбільш складним варіантом реконструкції. Цей метод застосували у 6 хворих. У всіх випадках преламінували променевий клапоть передпліччя, а пересадку проводили в ділянку дефекту тканин зовнішнього носа й вушної раковини. У 8 хворих виконували преламінацію лише одного трансплантата, у інших 9 – кількох трансплантатів одночасно. У 9 випадках преламінацію поєднували з тканинною дермотензією, ще у 3 – з установкою під тканини клаптя силіконової пластини. Як експандер, так і пластина відмежовували тканини клаптя від тканин, що розміщені глибше, і приводили до утворення неокапсули.

Під час оцінки найближчих результатів проведеного хірургічного лікування враховували ускладнення, які виникали при пересадці й переміщенні складних комплексів тканин. До таких належали гематоми та нагноєння післяопераційних ран, часткові й тотальні некрози клаптів, функціональні розлади донорської ділянки.

Віддалені результати хірургічного лікування складних дефектів обличчя оцінювали як хороші, задовільні й незадовільні. При цьому враховували стан рубців донорської та реципієнтної ділянок, а також необхідність у проведенні повторних коригуючих операцій.

Клінічні приклади

Хвора П., 1965 року народження, звернулася з наслідками резекції нижньої щелепи та рубцевою деформацією м'яких тканин обличчя з приводу пухлини (рис. 2).

Доопераційно за допомогою комп'ютерної томографії визначено параметри дефекту нижньої щелепи та кісткового трансплантата, який був необхідний для реконструкції (рис. 3).

У клінічній практиці найчастіше в таких випадках виконують пересадку малогомілкового трансплантата, але незначний об'єм його шкірних покривів, проведені раніше операції та променева терапія робили недоцільним застосування такого варіанта хірургічного втручання. Було вирішено використати

Рис. 2. Субтотальний дефект нижньої щелепи

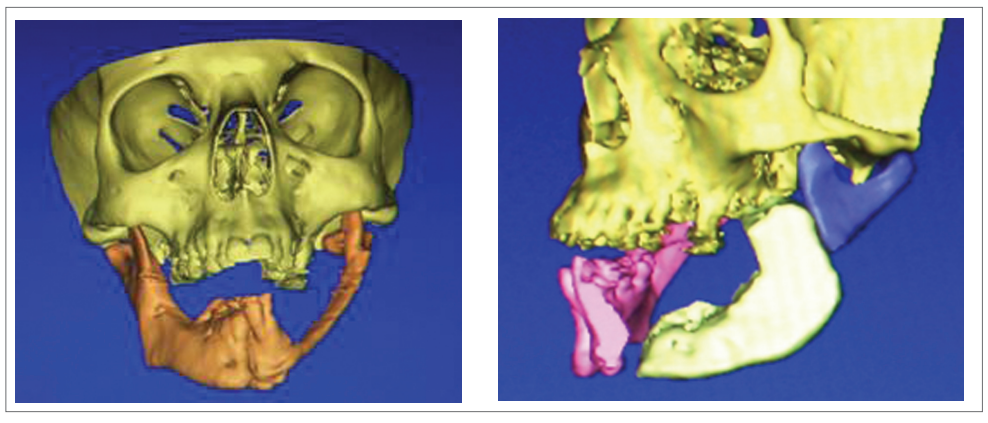

Рис. 3. Тривимірне моделювання дефекту щелепи та визначення параметрів трансплантата

Рис. 4. Доопераційна розмітка клаптя і вільний кістковий аутотрансплантат

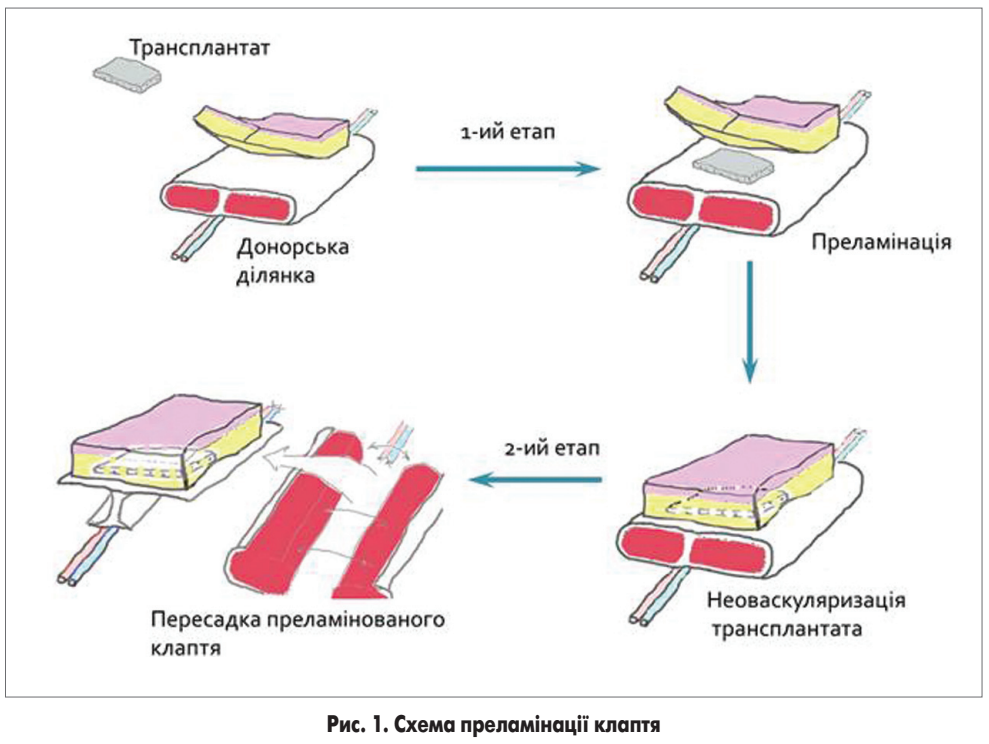

Рис. 1. Схема преламінації клаптя

преламінований вертикальний трапецієподібний клапоть. Попереднє 3D моделювання допомогло чітко визначити форму й об'єм необхідного кісткового трансплантата. На першому етапі, після мобілізації клаптя, виділили кістковий трансплантат здухвинної кістки й імплантували його в тканини клаптя (етап преламінації) (рис. 4).

У післяопераційному періоді в динаміці досліджували стан трансплантата у складі преламінованого клаптя за допомогою комп'ютерної спіральної томографії (рис. 5, 6).

Через 10 тижнів на другому етапі здійснили переміщення сформованого преламінованого трапецієподібного клаптя в зону дефекту (рис. 7, 8).

У хворої вдалося оптимізувати прийом їжі, виконати відновлення зубного ряду і покращити естетичний вигляд обличчя (рис. 9).

Рис. 5. Вигляд преламінованого трапецієподібного клаптя

Рис. 7. Виділений преламінований клапоть

Рис. 8. Ранній результат проведеної реконструкції

Пацієнт **Ш.**, 1989 року народження, госпіталізований у клініку з діагнозом «посттравматична анотія зліва» (рис. 10).

З урахуванням обширної рубцевої трансформації навколишніх покривних тканин було прийнято рішення про проведення мікрохірургічної пересадки променевого клаптя, преламінованого каркасом із реберного хрящового синхондрозу. Для зменшення товщини майбутнього клаптя на першому етапі виконали балонну дермотензію шкірних покривів у ділянці майбутнього променевого клаптя (рис. 11).

Через 3 міс, на другому етапі, провели забір фрагмента хрящового синхондрозу VII, VIII і IX ребер справа й відповідно до параметрів контрлатеральної вушної раковини змоделювали з нього необхідний хрящовий каркас (рис. 12, 13).

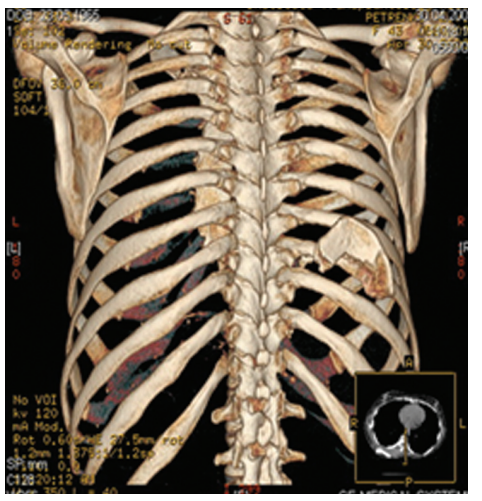

Рис. 6. Спіральна комп'ютерна томографія напередодні переміщення преламінованого клаптя

Ще через 3 міс здійснили пересадку преламінованого клаптя в ділянку зовнішнього вуха (рис. 14).

Променеві реципієнтні судини анастомозували з донорськими лицевими за типом «кінець у кінець». Післяопераційний період перебігав без ускладнень, а віддалений результат лікування був оцінений хворим як задовільний (рис. 15).

У ранньому післяопераційному періоді ускладнення спостерігали у 5 пацієнтів: порушення гемодинаміки клаптів, які призвели до тотального некрозу клаптя (один хворий), некроз дистальної частини клаптя (один хворий), гематоми й сероми донорської ділянки (3 хворих). У 5 пацієнтів у подальшому проводили коригуючі операції.

Таким чином, дотримання одного з основних принципів реконструктивної пластичної хірургії, а саме заміщення втрачених тканин максимально подібними за своїми властивостями, і метод преламінації як втілення цього принципу дозволили в більшості клінічних випадків отримати хороші функціональні й естетичні результати в заміщенні складних дефектів обличчя.

Список літератури знаходиться в редакції.

Рис. 10. Лівобічна посттравматична анотія

Рис. 11. Тканинна дермотензія тканин напередодні преламінації

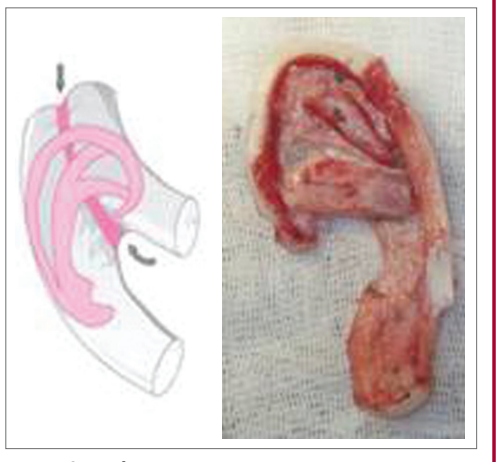

Рис. 12. Реберний хрящовий аутотрансплантат

Рис. 13. Преламінація променевого клаптя

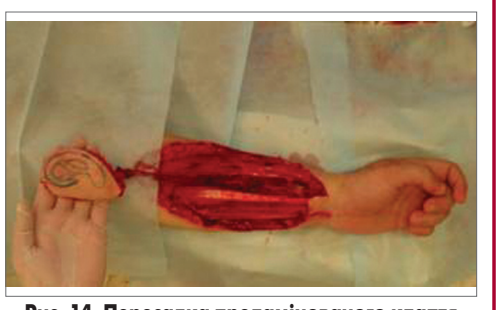

Рис. 14. Пересадка преламінованого клаптя

Рис. 15. Вушна раковина після реконструкції

Рис. 9. Хвора до та після проведеного лікування

• Новини

FDA одобрило Octaplas для лечения пациентов с нарушением свертывания крови

FDA одобрило препарат Octaplas, применяемый при заболеваниях, сопровождающихся недостаточным уровнем факторов свертывания крови, что может вызывать опасные кровотечения.

Octaplas является стерильным свежезамороженным раствором, который содержит человеческую плазму нескольких доноров. В процессе производства выравниваются различия в количественном содержании белков плазмы между донорами и сохраняется их функциональное состояние. Octaplas обладает такими же клиническими свойствами, как свежезамороженная плазма от индивидуальных доноров, но при этом является более стандартизированным.

Риск передачи возбудителей инфекции путем введения Octaplas снижен с помощью тестирования каждого пула плазмы: пригодными признаются только имеющие отрицательные результаты всех серологических тестов, также анализов на наличие ВИЧ, вируса гепатита А, В, С и содержащие максимум 10 МЕ/нл парвовируса В19. Проводимые мероприятия считаются эффективными в отношении оболочечных вирусов, таких как вирус иммунодефицита человека, вирус гепатита В и С. В отношении вирусов, не имеющих оболочки (например, вируса гепатита А и Е, парвовируса В19), указанные мероприятия могут иметь ограниченную эффективность. Тем не менее Octaplas, полученный из плазменного пула, содержащий минимальный уровень специфических антител, проявляет нейтрализующее действие против вируса гепатита А и парвовируса В19.

Введение Octaplas, как и свежезамороженной плазмы, должно основываться на совместимости группы крови по АВО-системе. В экстренных случаях может применяться Octaplas с группой крови АВ как универсальная плазма.

Octaplas на протяжении длительного времени широко используется в Европе. В общей сложности более 2 млн пациентов получили лечение препаратом Octaplas за пределами США. Лицензирование Octaplas в основном основано на результатах клинических исследований, проведенных у больных с заболеваниями печени и тромбоцитопенической пурпурой, а также у пациентов после трансплантации печени и операций на сердце. Наиболее распространенные побочные реакции, которые наблюдались в клинических испытаниях, включали одышку, головокружение, неприятные ощущения в грудной клетке, кожные высыпания, зуд, головную боль и парестезии.

Производством препарата занимается компания Octapharma (Австрия).

Официальный сайт FDA: http://www.fda.gov/

Роль колоноскопии у пациентов с колоректальным раком (КРР): данные популяционного исследования «случай-контроль»

H. Brenner и соавт. выявили предикторы КРР у пациентов с аденоматозным полипом, обнаруженным с помощью колоноскопии. Риск рака повышался у пациентов с неполным удалением полипа (ОР 3,73), а также отсутствием колоноскопии в течение предыдущих 5 лет (ОР 2,96). Неожиданным открытием оказалось то, что неполное выполнение колоноскопии, а также качество подготовки к манипуляции не оказывали влияние на риск КРР. Авторы также изучили влияние особенностей полипа на риск малигнизации (наличие 3 и более полипов, размер ≥1 см, признаки дисплазии высокой степени, наличие ≥1 проксимального полипа), однако лишь наличие множественных полипов (≥3) ассоциировалось с повышением риска КРР (ОР 2,21). Исследование подчеркивает, что проведение регулярной колоноскопии является важным мероприятием в снижении риска развития КРР. Наличие всего лишь одного колоноскопического фактора в большей степени ассоциируется с риском рака, чем присутствие единичных полипов (41,4 против 21,7%). Поскольку качество и частоту проведения колоноскопии можно успешно контролировать, данное исследование открывает дополнительные возможности снижения риска КРР.

Ann Intern Med. 2012;157: 225-232