ZU_2013_Hirurg_3_fuLL.qxd 13.11.2013 14:22 Page 54

Эндопротезирование крупных суставов: слагаемые успеха

По материалам XVI съезда ортопедов-травматологов Украины, 3-5 октября, г. Харьков

В связи с широким распространением таких инвалидизирующих заболеваний суставов, как остеоартроз и ревматоидный артрит, а также тяжелых травм крупных суставов ежегодно большое количество больных нуждается в эндопротезировании. Условиями хорошего исхода таких оперативных вмешательств являются грамотный дифференцированный подход к выбору эндопротеза и вида протезирования, правильная подготовка пациента, качественное выполнение самой операции, адекватное обезболивание, профилактика осложнений (инфекционных, тромбоэмболических), проведение курса послеоперационной реабилитации. О современных подходах к ведению пациентов, нуждающихся в эндопротезировании крупных суставов, участникам XVI съезда ортопедов-травматологов Украины рассказали ведущие отечественные специалисты.

Хирургические аспекты эндопротезирования тазобедренного сустава и медикаментозное сопровождение данного оперативного вмешательства осветил в докладе **вице-президент Ассоциации ортопедов-травматологов Украины, заведующий кафедрой травматологии и ортопедии Днепропетровской государственной медицинской академии, член-корреспондент НАМН Украины, доктор медицинских наук, профессор Александр Евгеньевич Лоскутов**.

– На сегодняшний день основными причинами инвалидности у пациентов ортопедо-травматологического профиля являются коксартроз, гонартроз и последствия суставных переломов. Более половины случаев медиальных переломов шейки бедренной кости без проведения эндопротезирования имеют неблагоприятные последствия – тяжелую инвалидность или даже летальный исход. Примерно 60% пациентов с ревматоидным артритом к 40 годам становятся инвалидами. Обездвиживание существенно нарушает качество жизни и ассоциируется с высоким риском суицидальных попыток, особенно у пациентов молодого возраста. Решить эту проблему позволяет эндопротезирование суставов. На сегодняшний день эндопротезирование уже стало рутинным ортопедическим вмешательством, и частота его проведения продолжает неуклонно расти.

Успех эндопротезирования зависит от целого ряда условий, в том числе от грамотного выбора эндопротеза. Имеющиеся сегодня в арсенале ортопедов импланты различаются по назначению, объему замещения сустава, способу фиксации, степени трансформации элементов, паре трения, конструкции ацетабулярного компонента и элементов крепления. Правильно подобранный и надлежащим образом установленный эндопротез прослужит длительное время и будет нуждаться только в периодической замене узлов трения.

Перед выполнением оперативного вмешательства необходимо провести пространственную оценку деформации с помощью компьютерной томографии, магнитно-резонансной томографии и 3D-моделирования, оценить состояние костной ткани (денситометрия), определить, как и чем восполнить дефект вертлужной впадины, подобрать тип ацетабулярного компонента и метод его фиксации, оценить необходимость применения антипротрузионных колец.

Часто приходится сталкиваться с ситуацией, когда на фоне коксартроза у пациента происходит перелом бедренной кости. В таком случае применяют эндопротез с метафизарно-диафизарной фиксацией, выполняющий функцию стержня интрамедуллярного фиксатора. Этот тип эндопротеза также рекомендован пациентам, которым ранее была выполнена корригирующая остеотомия.

Оперативный доступ (латеральный или задний), применяемый при эндопротезировании тазобедренного сустава, должен обеспечивать качественную ревизию зоны патологического очага и позволять провести качественную установку импланта. Чем больше очаг деструкции, тем более широкий доступ должен применить хирург.

Важным моментом оперативного вмешательства является достижение надежной стабилизации импланта. Три основных метода обеспечивают первичную стабилизацию эндопротеза:

- цементная фиксация (поверхность кости должна быть пористой и шероховатой, применяются технологии пульс-лаважа, запрессовывания цемента);
- пористая шероховатая структура поверхности имплантов;
- покрытие, стимулирующее регенерацию за счет биоактивной субстанции (гидроксиапатит).

Однако, по данным рандомизированных исследований, чашки с гидроксиапатитом менее эффективны, чем структурное покрытие.

После выполнения оперативного вмешательства следует учитывать вероятность развития раневой инфекции и проводить ее профилактику. При выборе тактики лечения инфекционных осложнений следует принимать во внимание время развития инфекции (ранняя или поздняя), распространенность процесса (поверхностная, глубокая), характер микрофлоры и ее чувствительность к антибиотикам, анамнез заболевания и медицинский статус пациента, локальный статус (стабильность эндопротеза и степень износа узла трения, наличие костных дефектов, остеолизис), технические возможности хирургической бригады и лечебного учреждения.

Широко применяемым методом лечения раневой инфекции, развивающейся после эндопротезирования суставов, является длительная (не менее 6 нед) антибиотикотерапия без хирургического вмешательства. Антибиотикотерапия показана при неагрессивной инфекции, а также при наличии тяжелой сопутствующей патологии у пациента, не позволяющей выполнить оперативное вмешательство. По данным D. Taukayama et al. (1996), эффективность длительной антибиотикотерапии составляет 84%.

В случае ее неэффективности могут быть выполнены хирургический дебридмент, препятствующий инфицированию импланта, остеотомия Girdlestone, одномоментное ревизионное эндопротезирование, двухэтапное ревизионное эндопротезирование.

Хирургический дебридмент (санация или замена узлов эндопротеза) показан при ранней инфекции, развившейся в течение первого месяца после операции. Проведение хирургического дебридмента рекомендуется дополнить бактериологическим исследованием не менее шести образцов ткани, поскольку исследование жидкого отделяемого имеет низкую диагностическую ценность. Для промывания раны следует использовать не менее 10 л раствора антисептика. В случае необходимости следует заменить отдельные компоненты эндопротеза. Согласно данным рандомизированных исследований в 30-70% случаев выполнения хирургического дебридмента удается достичь положительных результатов лечения, при этом чем раньше оно проведено, тем лучше исход. Эффективность лечения ниже при инфекции, вызванной S. aureus.

Остеотомия Girdlestone (резекционная артропластика, компоненты сустава удаляются, но не замещаются) является вынужденным вмешательством, поскольку приводит к укорочению конечности и длительному сохранению боли, в результате чего 45% пациентов, перенесших данное вмешательство, не могут самостоятельно ходить.

Одномоментное ревизионное эндопротезирование позволяет в 69-91% случаев достичь положительного результата. Его выполнение противопоказано при ревматоидном артрите, диабете, ожирении, наличии множественных фистул, костных дефектов, многократных предшествующих операциях, остеомиелите, сепсисе. Кроме того, одномоментное ревизионное эндопротезирование не позволяет определить, насколько ликвидирована инфекция, не дает возможности использовать цемент с антибиотиками и связано с выполнением агрессивного дебридмента и установкой массивных имплантатов.

Определенные преимущества перед одномоментным ревизионным эндопротезированием имеет двухэтапное ревизионное эндопротезирование. При его выполнении не происходит деваскуляризация тканевого ложа, отсутствуют факторы, влияющие на иммунную систему после операции. Кроме того, двухэтапное ревизионное эндопротезирование позволяет провести целенаправленную антибактериальную терапию по результатам бактериологического исследования послеоперационных тканей. Применение спейсеров дает возможность на 5-11% снизить риск рецидива инфекции. Интервал между проводимыми операциями должен составлять 3-6 мес, при этом основным критерием возможности выполнения второго этапа лечения следует считать нормализацию биохимических показателей и общего анализа крови.

Следует принимать во внимание, что бесцементное ревизионное эндопротезирование увеличивает риск рецидива инфекции на 11-18% по сравнению с применением цементной фиксации с антибиотиками (A. Hausen, J. Rand et al., 1999). По данным ряда авторов (J. Pervisi et al., 2008; M. Dumbar et al., 2009), добавление антибиотика в костный цемент на 50% снижает частоту инфекционных осложнений. Антибиотиками выбора являются цефазолин и цефуроксим.

Добавление в ирригационные растворы неомицина, полимиксина или бацитрацина намного эффективнее для профилактики инфекции и обеспечивает существенно более высокую эффективность терапии по сравнению с применением изотонического раствора натрия хлорида (J. Angelen et al., 1996, 2005). Хорошие результаты были получены при промывании верхнего слоя раны раствором, содержащим антисептик и неомицин, кости и импланта – раствором антисептика и бацитрацина (B. Conroy et al., 1999; J. Angelen et al., 2003). Вертикальный ламинарный поток не продемонстрировал эффективность.

Очень важной составляющей периоперационного ведения пациентов является профилактика тромбоэмболических осложнений (ТЭО). Необходимо принимать во внимание, что риск развития ТЭО при тотальном эндопротезировании тазобедренного и коленного сустава составляет 40-70%, что в разы выше по сравнению с общехирургическими вмешательствами. Риск ТЭО увеличивается при наличии таких факторов риска, как варикозная болезнь нижних конечностей, хронические тромбофлебиты, ожирение, эндокринные заболевания, артериальная гипертензия с нестабильными показателями артериального давления, наличие в анамнезе инсульта, инфаркта миокарда, нефатальной тромбоэмболии легочной артерии. Вероятность развития тромбозов особенно высока после некоторых травм и хирургических вмешательств, таких как медиальные переломы шейки бедренной кости, элонгация конечности при эндопротезировании (механическое растяжение сосудистой стенки), ранее проведенные реконструктивные операции, эндопротезирование при опухолях, эндопротезирование при ревматоидном артрите, эндопротезирование при переломовывихах тазобедренного сустава. У таких пациентов следует обязательно проводить комплексную тромбопрофилактику венозной тромбоэмболии, которая подразумевает сочетание механических и фармакологических методов.

Механическая тромбопрофилактика включает такие мероприятия, как ранняя активизация пациента, выполнение дыхательной гимнастики и изометрических упражнений, эластическое бинтование нижних конечностей, применение эластических чулок, интермиттирующая пневматическая компрессия.

Что касается медикаментозной тромбопрофилактики, то в период пребывания пациентов, перенесших эндопротезирование суставов, в стационаре мы отдаем предпочтение низкомолекулярным гепаринам (НМГ). После выписки больные переходят на прием пероральных антикоагулянтов.

Среди НМГ целым рядом преимуществ обладает бемипарин. Благодаря самой низкой молекулярной массе (3600 Da) и небольшой длине полисахаридных цепей препарат более селективно ингибирует фактор Ха, незначительно влияя на фактор IIа (соотношение анти-Ха/анти-IIа-факторной активности составляет 8:1), что обеспечивает выраженный антикоагулянтный эффект при низком риске развития геморрагических осложнений.

Важным аспектом ведения пациентов после эндопротезирования суставов является адекватное обезболивание. Боль не только нарушает качество жизни пациента, но и является одной из важных причин развития послеоперационных осложнений и декомпенсации сопутствующей патологии у больных старших возрастных групп после травм и объемных ортопедических операций. Неадекватная аналгезия в послеоперационном

ZU_2013_Hirurg_3_fuLL.qxd 13.11.2013 14:22 Page 55

периоде удлиняет период активизации больного и его время пребывания в стационаре, что чревато повышением риска ТЭО, увеличивает частоту регоспитализаций и резко повышает риск развития хронического болевого синдрома.

В клинической практике широко применяется ступенчатая схема обезболивания, которая подразумевает последовательное добавление в схему терапии препаратов с более выраженной аналгетической эффективностью (включая опиоиды) и их комбинаций. На всех ступенях аналгетической «лестницы» успешно применяются нестероидные противовоспалительные препараты (НПВП). Следует учитывать, что применение наркотических аналгетиков связано с целым рядом нежелательных явлений и негативно влияет на процесс реабилитации пациентов в послеоперационном периоде.

Мы провели исследование эффективности неопиоидных аналгетиков в купировании острой и хронической боли у пациентов с патологией опорно-двигательного аппарата (после ортопедо-травматологических операций и при дегенеративно-дистрофических заболеваниях суставов).

У прооперированных больных применяли Дексалгин в инъекционной форме, диклофенак и эторикоксиб. Для удобства анализа все пациенты были условно разделены на три подгруппы в зависимости от проводившегося вмешательства:

• малые (артроскопия, реконструктивные операции на переднем отделе стопы, операции на мягких тканях, удаление металлоконструкций);

• средние (остеосинтез костей голени, плеча, предплечья, корригирующие остеотомии и др.);

• большие (остеосинтез перелома бедренной кости, вертлужной впадины и таза, эндопротезирование тазобедренного или коленного сустава, реконструктивные операции при опухолях, дефектах костей и ложных суставах).

Выраженность болевого синдрома оценивали по визуальной аналоговой шкале непосредственно после операции, через 30 мин и в последующие три дня. В подгруппе пациентов, которым были проведены большие операции, выраженность боли непосредственно после хирургического вмешательства была сопоставима на фоне применения всех препаратов. Однако через 30 мин после операции и в последующие дни интенсивность болевого синдрома была достоверно ниже у пациентов, получавших Дексалгин (рис. 1).

Благодаря высокой аналгетической эффективности Дексалгина удалось существенно сократить потребность в наркотических аналгетиках – 33,4% пациентов в группе Дексалгина отказались от 1 или 2 доз опиоидов в первый день после операции и 25% полностью отказались от приема опиодов на третий день после хирургического вмешательства.

Тему аналгезии при эндопротезировании крупных суставов продолжил **заведующий кафедрой ортопедии и травматологии Национального медицинского университета им. А.А. Богомольца, доктор медицинских наук, профессор Александр Анатольевич Бурьянов.**

– Проблема боли актуальна практически для всех отраслей медицины, но особенно остро она стоит в хирургической практике, в частности при проведении ортопедических и травматологических вмешательств. Согласно данным F.M. Ferrante et al. (2011) от умеренно выраженной и сильной боли в послеоперационном периоде страдают до 75% пациентов. По интенсивности, а также по частоте сильной и умеренной послеоперационной боли ортопедические вмешательства находятся на втором месте после операций на брюшной полости, а неадекватное обезболивание наблюдается у 30-50% таких пациентов. Недостаточная аналгезия удлиняет время иммобилизации, увеличивает частоту регоспитализаций, повышает риск инфекционных и тромботических осложнений, способствует хронизации боли.

Прежде чем переходить к рассмотрению возможностей периоперационного обезболивания, следует напомнить механизм развития болевого синдрома, поскольку наиболее эффективным является такой подход к аналгезии, который предусматривает целенаправленное воздействие на все звенья его патогенеза.

Развитие послеоперационного болевого синдрома начинается с механического разрушения мембран клеток, вследствие чего происходит высвобождение большого количества биологически активных веществ, в том числе простагландинов. Они в свою очередь вызывают сенсибилизацию ноцицепторов к физическим факторам и медиаторам боли (гистамин, брадикинин). Формированию болевого импульса после хирургического вмешательства в значительной мере способствует непосредственное повреждение самих нервных окончаний в зоне операции. Этап формирования болевого импульса называют трансдукцией. Затем происходит передача болевого импульса от ноцицепторов по безмиелиновым С-волокнам и тонким миелиновым Aδ-волокнам в задние рога спинного мозга (трансмиссия). Восприятие и модификация болевого импульса в спинном мозге (модуляция) является сложным и многоуровневым процессом. Благодаря данному механизму информация о болевом импульсе квалифицируется по степени важности для организма и направляется в многочисленные центры головного и спинного мозга для дальнейшего формирования поведенческого ответа. Большое количество центров ЦНС активизируются как при непродолжительной интенсивной болевой импульсации, так и при длительном сохранении болевой импульсации. Перцепция, или формирование болевого ощущения, происходит в головном мозге. Связи, сформировавшиеся в ЦНС в ответ на боль, могут функционировать продолжительное время даже после заживления поврежденных тканей, в случае хронического болевого синдрома – годами.

Прерывая передачу импульса от тканей на любом этапе можно не допустить информацию о боли к ЦНС или заблокировать ее уже на уровне ЦНС. Однако наиболее эффективно воздействие сразу на несколько звеньев этой цепи с точки зрения как купирования острой боли, так и профилактики хронического болевого синдрома. Именно поэтому в клиническую практику был внедрен и широко применяется мультимодальный подход к послеоперационной аналгезии, подразумевающий применение различных методов обезболивания и различных классов аналгетиков, влияющих на разные этапы формирования болевого ощущения. Так, на формирование импульса (трансдукцию) можно воздействовать с помощью НПВП. Этап передачи импульса в ЦНС (трансмиссия) блокируется с помощью местных анестетиков. Опиоидные аналгетики и парацетамол воздействуют на этап модуляции, однако они не могут устранить уже существующие очаги возбуждения в ЦНС, а также препятствовать формированию патологических механизмов ответа на болевую импульсацию. На этап восприятия боли влияют психотропные препараты, антиконвульсанты и в некоторой степени – опиоидные аналгетики.

Препятствование образованию центров боли, а не угнетение уже действующих центров в ЦНС – на сегодняшний день один из наиболее патогенетически целесообразных и эффективных путей обезболивания. Значительную помощь в этом оказывает такой подход, как предупреждающая аналгезия, который подразумевает применение аналгетиков не только после операции, но и до нее (в составе премедикации) и перед ее завершением, то есть перед тем, как перестанет действовать общая или регионарная анестезия.

Следует подчеркнуть, что в последнее время произошло заметное снижение частоты применения наркотических аналгетиков, ранее являвшихся основным методом послеоперационной аналгезии. Это связано не только с усилением контроля за использованием препаратов данной группы, но и с далеко не всегда достаточной их эффективностью и особенно с высоким риском клинически значимых побочных эффектов, особенно у лиц пожилого и старческого возраста (угнетение дыхания, гиподинамия, тошнота, рвота, задержка мочи, кожный зуд, развитие лекарственной зависимости). Сократить применение опиатов помогло использование современных методов периоперационного обезболивания (мультимодальная и предупреждающая аналгезия) и внедрение в клиническую практику высокоэффективных неопиоидных аналгетиков (НПВП и внутривенного парацетамола). По данным разных авторов, в последние годы частота их применения в послеоперационном периоде варьирует от 45 до 99%.

В соответствии с последней редакцией Европейского анестезиологического протокола пациентам, которые испытывают послеоперационную боль незначительной или умеренной интенсивности (около 90% пациентов хирургического профиля), назначают комбинацию внутривенного парацетамола и НПВП. В том случае если применения указанной комбинации недостаточно, для облегчения боли дополнительно назначают опиоиды. Остальные 10% пациентов, которые в послеоперационном периоде испытывают интенсивную боль, должны находиться под наблюдением специалистов службы контроля за острой болью. Таким больным назначается, как правило, пациент-контролируемая эпидуральная аналгезия либо другие методы регионарной анестезии. Реже применяют внутривенную пациент-контролируемую аналгезию. Пациентов, получающих пациент-контролируемую эпидуральную или внутривенную аналгезию, через 2 дня переводят на стандартную обезболивающую терапию с применением внутривенного парацетамола и НПВП, что позволяет прервать применение опиоидов и снизить риск развития их побочных эффектов.

Описанные выше современные подходы к купированию послеоперационного болевого синдрома (предупреждающая и мультимодальная аналгезии) мы широко применяем в своей практике, в том числе после эндопротезирования суставов. Для оценки их эффективности мы провели собственное исследование.

Пациентов разделили на группы в зависимости от повреждения и вида выполняемого вмешательства:

1 группа (25 пациентов) – фиксация блокированными интрамедуллярными стержнями при переломах диафиза трубчатых костей;

2 группа (58 пациентов) – артроскопические хирургические вмешательства при внутрисуставных повреждениях;

3 группа (63 пациента) – артроскопия и блокируемый интрамедуллярный остеосинтез.

Пациенты первой и второй групп получали периоперационную аналгезию комбинацией декскетопрофен + парацетамол по следующей схеме:

• предоперационно: декскетопрофен (Дексалгин) за 30-45 мин до начала операции (в составе премедикации) в дозе 50 мг (2 мл) внутримышечно;

• интраоперационно: парацетамол за 30 мин до завершения оперативного вмешательства в дозе 1000 мг внутривенно;

• послеоперационно: Дексалгин в дозе 50 мг (2 мл) внутримышечно каждые 8 ч в течение 1-3 сут с дальнейшим переходом на пероральную форму препарата при необходимости + парацетамол 1000 мг внутривенно каждые 4-5 ч в течение 1-3 сут.

Третья группа пациентов получала опиодные аналгетики.

Скорость наступления и выраженность аналгетического эффекта в случае периоперационного применения декскетопрофена и внутривенного парацетамола были сопоставимы с таковыми при введении 2 мг промедола, но при этом длительность обезболивания оказалась достоверно больше, а эффективность выше (рис. 2).

За время исследования значимых нежелательных явлений в группах пациентов, получавших комбинацию декскетопрофена и внутривенного парацетамола, выявлено не было в отличие от группы опиатной аналгезии.

Таким образом, применение комбинации декскетопрофена и внутривенного парацетамола в составе предупреждающей мультимодальной периоперационной аналгезии у пациентов ортопедо-травматологического профиля позволяет достичь выраженного аналгетического эффекта, сравнимого с таковым опиатов, и избежать необходимости назначения последних. При этом в случае использования комбинации ненаркотических аналгетиков не развиваются серьезные побочные эффекты, присущие опиатам.

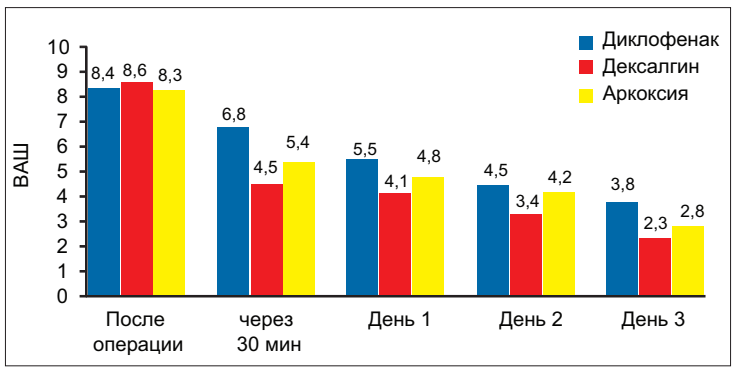

Рис. 1. Динамика интенсивности болевого синдрома на фоне применения Дексалгина, диклофенака и эторикоксиба

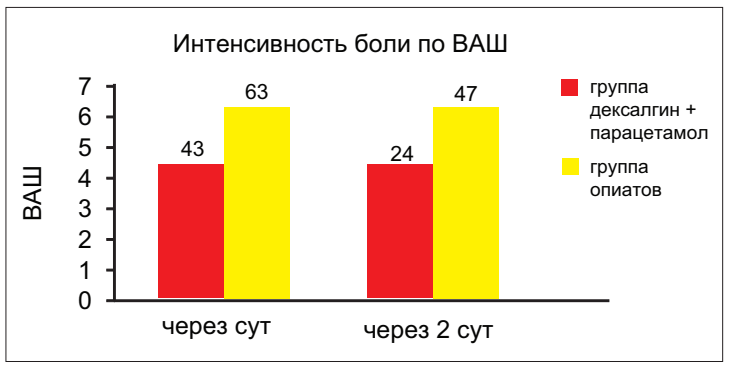

Рис. 2. Динамика интенсивности болевого синдрома на фоне применения комбинации Дексалгин + парацетамол внутривенно и опиатов

Подготовил ***Вячеслав Килимчук***