

Г.В. Бондарь, академик НАМН Украины, д.м.н., профессор, Ю.В. Думанский, член-корреспондент НАМН Украины, д.м.н., профессор, Р.В. Ищенко, д.м.н., Д.С. Бухтеев, А.В. Жильцов, Донецкий областной противоопухолевый центр

Случай успешного лечения карциномы яичника с метастатическим поражением печени

Больная С., 1963 г. р., поступила в Донецкий областной противоопухолевый центр (ДОПЦ) в августе 2012 г. с жалобами на наличие болей в правом подреберье, периодическую тошноту, рвоту, диарею до 2 раз в сутки. Отмечалось повышение температуры тела до 39 °С. Диагноз: карцинома правого яичника T1cN0M0, состояние после комплексного лечения; в 2010 г. прогрессирование: метастазы в печени; канцероматоз 4 ст.

Анализ заболевания: считает себя больной с 2009 г., когда начали беспокоить кровянистые выделения из влагалища и боли внизу живота. В 2010 г. по месту жительства была выполнена операция: экстирпация матки с придатками, резекция большого сальника. Патогистологическое заключение: муцинозная папиллярная аденокарцинома яичника, в сальнике хронический сальпингит. Получила курс противоопухолевой полихимиотерапии (ПХТ). При ультразвуковом исследовании органов брюшной полости по месту жительства в правой доле печени обнаружено объемное образование 8×9,5×6 см. Направлена в ДОПЦ для решения вопроса о дальнейшей тактике лечения.

Спиральная компьютерная томография (СКТ) органов брюшной полости от 15.04.2012 г. показала гиперваскулярное образование правой доли печени 11×7×7,6 см с субкапсулярным распространением (необходимо дифференцировать между вторичным метастатическим поражением печени и первичным раком печени), мелкие кисты печени.

Фиброгастродуоденоскопия выявила поверхностный гастрит, при ультразвуковом исследовании органов брюшной полости в правой доле печени обнаружено объемное образование 8×9,5×6 см. Общий анализ крови – незначительный лейкоцитоз с палочкоядерным сдвигом в лейкоцитарной формуле (лейкоциты – $9,63 \times 10^9/\text{л}$, палочкоядерные – 11%), умеренная анемия за счет сниженного содержания гемоглобина в эритроците (эритроциты – $4,5 \times 10^{12}/\text{л}$, гемоглобин – 100,3 г/л, среднее содержание гемоглобина в эритроците – 22,26 пг, цветовой показатель – 0,66). Остальные показатели в пределах нормы. Биохимический анализ крови без особенностей.

Анамнез жизни: туберкулез, тифы, паратифы, малярию, гепатиты, венерические заболевания, ВИЧ-инфицированность отрицает. Аллергические реакции не наблюдались. На «Д» учете не состоит.

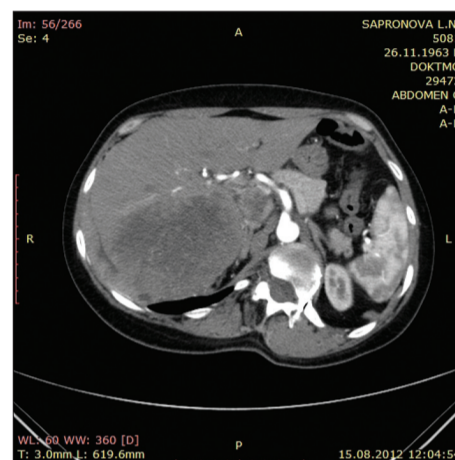
Объективный статус: состояние больной удовлетворительное, сознание ясное, продуктивному контакту доступна, кожные покровы и видимые слизистые бледные, язык суховат; аускультативно в легких дыхание жесткое, ослаблено в нижнезадних отделах. Частота дыхания 18 в мин, деятельность сердца ритмичная, частота сердечных сокращений 78 в мин.

Артериальное давление 110/80 мм рт. ст. Живот мягкий, болезненные ощущения в эпигастриальной области, умеренно болезненный при пальпации в остальных отделах, перистальтика активная, симптомов раздражения брюшины нет. Доступные пальпации отрезки кишечника обычных пальпаторных свойств. Печень +2 см от края реберной дуги, край закруглен, болезнен. Симптом поколачивания отрицательный с обеих сторон. Диурез не нарушен. Ректально: сфинктер тоничен, на высоте пальца без патологии, ампула заполнена калом обычного цвета.

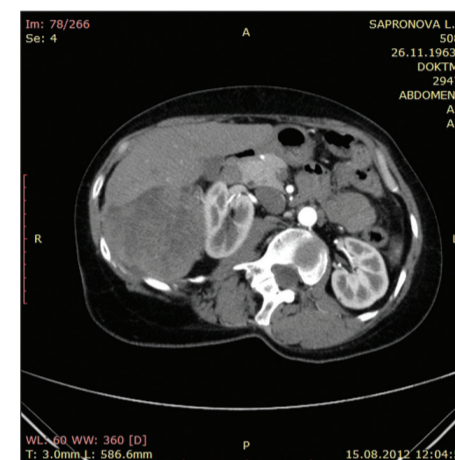
В анализе крови при поступлении отмечался лейкоцитоз $12,4 \times 10^9/\text{л}$ с палочкоядерным сдвигом. Остальные показатели без особенностей. Учитывая данные обследований и анамнез болезни, принято решение предложить больной хирургическое лечение в объеме правосторонней гемигепатэктомии.

Учитывая данные обследований и анамнез болезни, принято решение предложить больной хирургическое лечение в объеме правосторонней гемигепатэктомии. После предоперационной подготовки 28.08.2012 г. проведена операция: катетеризация печеночной артерии, биопсия. При ревизии органов брюшной полости обнаружен выраженный спаечный процесс, имеются мелкие единичные метастатические выпячивания в обеих долях печени, в диафрагме от 0,2 до 2 см. В правом подреберье конгломерат с признаками распада и прорастанием в диафрагму, правую долю печени до 6 см в диаметре; по висцеральной и париетальной брюшине, в большом сальнике множественные метастатические узлы до 2 см в диаметре. Принято решение ограничиться катетеризацией общей печеночной артерии. С этой целью выделена правая желудочно-сальниковая артерия (по Ескег и соавт., 1962), рассечена ее стенка, в указанную артерию введен катетер, который проведен из правой желудочно-сальниковой артерии через желудочно-двенадцатиперстную артерию в собственную печеночную артерию. Длина введенного катетера составила 9-11 см. Катетер фиксирован в правой желудочно-сальниковой артерии посредством лигатуры. В круглой связке печени при помощи металлического бука с оливой на конце сформирован тоннель в продольном направлении. Ангиостома выведена на переднюю брюшную стенку через контраппертурный разрез в правом подреберье. Катетер фиксирован к коже двумя лигатурными швами. Контроль гемостаза. Дренажи проведены над и под печенью, в малый таз через контраппертурные проколы. Лапаротомия послойно. Асептическая повязка.

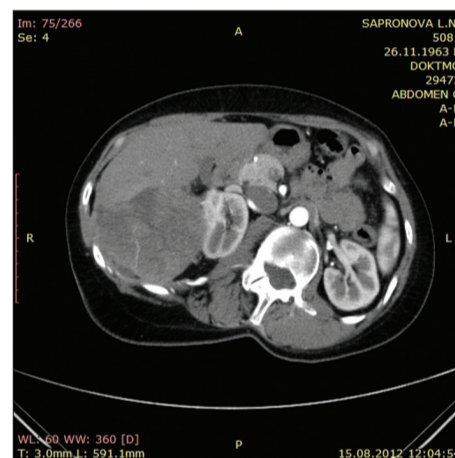
Патогистологическое исследование показало наличие низкодифференцированной аденокарциномы. В послеоперационном периоде у больной



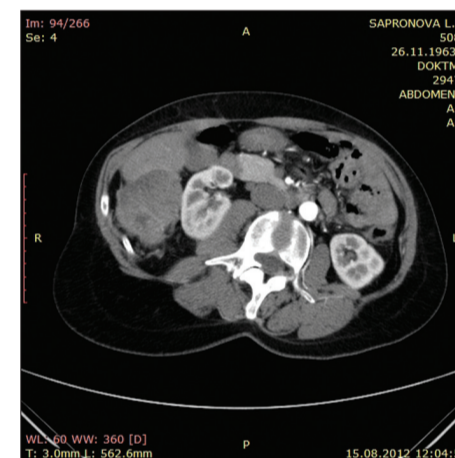Снимок 1



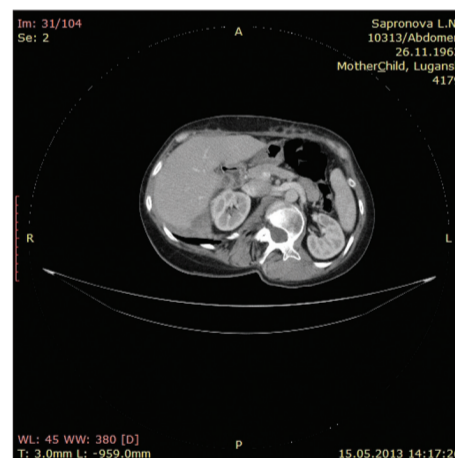
Снимок 2



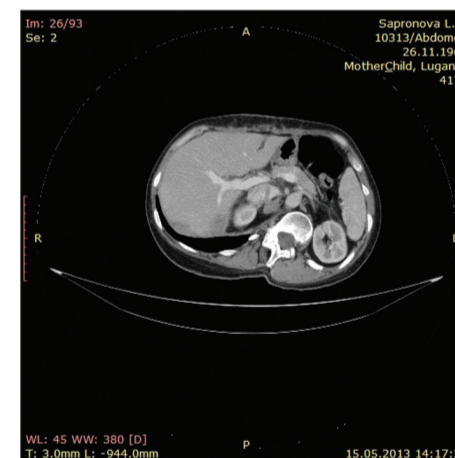
Снимок 3



Снимок 4



Снимок 5



Снимок 6

Рис.
СКТ-снимки до (1-4) и после лечения (5-6)

наблюдались незначительная анемия и лейкоцитоз, которые регрессировали на фоне послеоперационной лекарственной терапии. К настоящему времени больная получила 8 курсов селективной внутриартериальной ПХТ (карбоплатин 450 мг, доксорубин 40 мг) на фоне сопроводительной терапии.

При контрольной спиральной компьютерной томографии отмечается положительная динамика. Очаги в печени существенно уменьшились по сравнению с предыдущим исследованием. Определяются 3 очага максимального размера 4×5,6 см в 8 сегменте печени и 2 очага в 5 и 4 сегментах 5 и 8 мм соответственно, не накапливающие контрастное вещество (простые кисты).

В 6 и 7 сегментах выявлено объемное образование размерами 28×26×25 мм. По сравнению с исследованием 15.04.2012 г. отмечена положительная динамика за счет уменьшения размеров образования печени (рис.).

Больная консультирована химиотерапевтом, рекомендовано продолжить ПХТ по данной схеме. Рассматривается вопрос о проведении сеанса радиочастотной термоабляции очагов в печени.

Указанный клинический случай демонстрирует эффективность селективной внутриартериальной ПХТ в паллиативном лечении метастатического поражения печени и канцероматоза при карциноме яичника.