

В.І. Попович, д.м.н., професор, І.В. Кошель, кафедра оториноларингології з курсом хірургії голови і шиї Івано-Франківського національного медичного університету

Гострий вірусний назофарингіт: особливості етіопатогенезу, клінічного перебігу та лікування в сучасних умовах



В.І. Попович

Гострий назофарингіт (ринофарингіт, риновірусна інфекція, риноназофарингіт, епіфарингіт) – запалення слизової оболонки носоглотки. Пусковим моментом у розвитку захворювання майже завжди є вірусна інфекція [1].

Усе частіше в поле зору оториноларинголога потрапляє інфекція, спричинена ДНК-вмісним γ -герпесвірусом 4 типу Епштейна-Барр (ВЕБ), що має виражену лімфотропність [2-4]. Як відомо, носовий відділ глотки за морфофункціональною організацією принципово відрізняється від носової порожнини та відділів глотки, розміщених нижче. Асоціація лімфоїдної тканини глоткового мигдалика з респіраторним епітелієм є морфологічним субстратом герпетичного вірусного ураження саме носоглотки, тобто є вхідними воротами. Повітряно-крапельним шляхом ВЕБ проникає в епітеліальні клітини носоглотки, руйнування яких призводить до поширення вірусу на суміжні структури, зокрема лімфоїдну тканину глоткового мигдалика [5]. У минулому лікар зазвичай стикався лише з маніфестними формами ВЕБ-інфекції, що клінічно діагностувалися як інфекційний мононуклеоз [6]. Разом з цим така клінічна картина при первинному інфікуванні має місце лише у невеликій частці (<7,1%) хворих. Інфекційний процес окрім гострих форм (короткий інкубаційний період із подальшим розвитком характерних симптомів) може мати іннапарантний (мало- або безсимптомний) перебіг. Як правило, виникає гострий назофарингіт. У заражених епітеліальних клітинах носоглотки триває репродукція ВЕБ. Під час реплікації вірусу уражається лімфоретикулярний апарат, що клінічно проявляється гіперплазією лімфоїдної тканини. Характерне збільшення глоткового мигдалика і шийних лімфатичних вузлів. Як внутрішньоклітинний паразит ВЕБ пригнічує функціональну активність лімфоїдних клітин, він здатний репродукуватися в них упродовж тривалого часу, що зумовлює зниження їх функціональної активності з формуванням вторинного імунodefіцітного стану. Тому реплікація вірусу в організмі людини і формування імунної відповіді можуть мати безсимптомний перебіг або проявлятися помірними катаральними явищами з боку верхніх дихальних шляхів, які характеризуються тривалим рецидивуючим перебігом і наявністю клінічних та лабораторних ознак вірусної активності [7-9]. У зв'язку з цим можливі різні клінічні наслідки гострого інфекційного ВЕБ-процесу: одужання, безсимптомне вірусноносійство, латентна ВЕБ-інфекція, реактивація ВЕБ, хронічна рецидивуюча ВЕБ-інфекція.

Таким чином, мішенню для ВЕБ є клітини в'ячого епітелію, а в подальшому – імунної системи, зокрема носоглоткового мигдалика, Т-лімфоцити, макрофаги, в яких вірус здатний репродукуватися впродовж тривалого часу, що зумовлює зниження їх функціональної активності з формуванням вторинного імунodefіцітного стану. Надалі в інфікованих епітеліальних клітинах і лімфоцитах можлива реактивація латентної інфекції. При цьому необхідно мати на увазі, що форми з короткочасним і тривалим (персистенція) перебуванням вірусу в організмі нерідко тісно пов'язані між собою – одна форма інфекції переходить в іншу [10, 11].

Ці зміни призводять до розвитку хронічного назофарингіту. При цьому імунна система не реагує на низьку концентрацію патогенів, дозволяючи їм довго зберігатися в тканині мигдаликів (феномен імунотолерантності, характерний для низької концентрації вірусів, зокрема ВЕБ). Як тільки віруси починають активно розмножуватися, імунна система знову ініціює боротьбу з ними – розвивається загострення процесу. Але коли мікроорганізм майже переможений, імунна система раптом перестає боротися і знову ігнорує їх. Настає тимчасова ремісія. При цьому самі по собі повторні запальні процеси можуть призводити до імунодепресії. Розвивається замкнуте коло – імунотолерантність призводить до хронізації фарингіту, хронічний фарингіт, у свою чергу, спричиняє імунодепресію, імунодепресія посилює імунотолерантність [12]. Це стало приводом для виокремлення хронічного епіфарингіту (назофарингіту) як самостійної нозологічної одиниці в Міжнародній класифікації хвороб 10-го перегляду («Захворювання J.31.1»).

Імунна система організму здатна лише частково контролювати ВЕБ-інфекцію. Вирішальну роль у цьому відіграє лізіс інфікованих клітин цитотоксичними Т-лімфоцитами і природними кілерами [13]. Однак при дослідженні імунного статусу у хворих спостерігається зміна вмісту і функції специфічних цитотоксичних лімфоцитів, природних кілерів, а більше ніж у половині хворих відмічається знижена здатність до стимульованої продукції інтерферону (ІФН) [14, 15].

Труднощі щодо етіологічного лікування вірусного назофарингіту очевидні, оскільки противірусні засоби використовують тільки у разі важкого перебігу захворювання [16]. Пацієнтам з легким або середньотяжким ступенем перебігу захворювання противірусна терапія не показана. Антибактеріальна терапія доцільна лише при відомій чи передбачуваній бактеріальній (стрептококовій) етіології гострого назофарингіту. Разом з цим,

уховуючи обмежені можливості етіологічного лікування гострого небактеріального назофарингіту, виникає проблема вибору препарату, який би мав комплексну дію, спрямовану на основні ланки етіопатогенезу: противірусну, протизапальну, імуномодулюючу та протимікробну. Важливою вимогою до таких препаратів є ефективність та висока безпечність. Такими властивостями володіє комбінований препарат Імупрет. Діючі компоненти препарату сприяють підвищенню противірусного захисту, переважно за рахунок підвищення продукції ІФН γ та ІФН α , а його противірусна активність розповсюджується на широкий спектр вірусів, здатних уражати верхні дихальні шляхи [19, 20]. Імупрет належить до групи високоефективних засобів, здатних стимулювати неспецифічні фактори захисту, зокрема цитотоксичні Т-лімфоцити і природні кілери. Протизапальні властивості Імупрету сприяють зменшенню болювих відчуттів, набряку слизової оболонки, а місцева оболонка діє зменшує подразнення слизової оболонки дихальних шляхів.

Наявність у пацієнтів, інфікованих ВЕБ, змін в імунітеті, індукованих цим вірусом, що має лімфотропну імуносупресивну активність, обґрунтовує збалансований противірусний, протизапальний та імунокоригуючий вплив, без якого вилікувати фарингіт досить проблематично [21].

Метою нашого дослідження було вивчення терапевтичного потенціалу рослинного імуномодулятора з противірусною дією Імупрет при лікуванні гострого вірусного назофарингіту.

Матеріал і методи

У дослідження включено 50 дітей, хворих на гострий вірусний назофарингіт. Клінічний діагноз з'являвся з серологічним профілем реакції ІФА до антигенів ВЕБ – IgM-VCA/IgG-EA/IgG-EBNA. Виявлення підвищеного титру антитіл VCA або EA за наявності антитіл EBNA свідчить про хронічну або реактивовану ВЕБ-інфекцію, оскільки IgG-EBNA-антитіла виявляються на тлі безсимптомної інфекції, а також при реактивації хронічної інфекції. Відсутність антитіл EBNA свідчить про гостру форму захворювання [22, 23].

Критеріями включення в дослідження були: встановлений діагноз гострого вірусного назофарингіту тривалістю не більше 3 днів, вік від 6 до 12 років. Критерії виключення: ускладнений перебіг, що потребує призначення антибіотиків чи стероїдних протизапальних засобів; анатомічні дефекти верхніх дихальних шляхів; алергічний риносинусит; імунodefіцитні стани; пізня діагностика гострого назофарингіту (більше ніж 3 дні до звернення до лікаря).

Методом випадкового розподілу хворі були поділені на дві групи. Пацієнти основної групи (n=25) отримували назальний деконгестант, іригаційну терапію (3 р/день), топічний назальний антибіотик, Імупрет у стандартному дозуванні в режимі прийому 6 р/день до зникнення гострої симптоматики з подальшим переходом у режим 4-разового прийому протягом 4 тиж. Учасникам групи порівняння (n=25) призначали назальний деконгестант, іригаційну терапію (3 р/день) і топічний назальний антибіотик.

Оцінка ефективності лікування ґрунтувалася на аналізі динаміки основних симптомів на 3-й, 7-й та 10-й день лікування. Виразність симптоматики оцінювалася в балах. У всіх дітей симптоматика не проявлялася значними системними клінічними проявами (високою лихоманкою, явищами інтоксикації), тому показань до проведення системної противірусної терапії не було.

Результати та обговорення

Серед обстежених нами 50 дітей, хворих на гострий вірусний назофарингіт, виявлено 13 (26%) осіб, у яких спостерігався

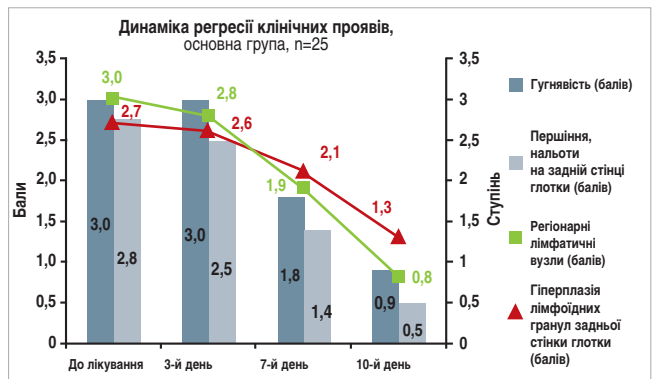


Рис. 1. Динаміка регресії основних клінічних проявів назофарингіту у пацієнтів основної групи

серопротифем (IgM-VCA+/IgG-EA-/IgG-EBNA+), що свідчило про реактивацію латентної ВЕБ-інфекції. Серопротифем (IgM-VCA+/IgG-EA+/IgG-EBNA+), який виявлено у 23 (46%) пацієнтів, дав підставу діагностувати загострення хронічної персистоючої ВЕБ-інфекції. У 14 (28%) хворих із серопротифем (IgM-VCA+/IgG-EA-/IgG-EBNA-) мала місце гостра форма захворювання. Таким чином, на основі проведеної комплексної оцінки результатів обстеження можна констатувати, що тільки у 14 (28%) пацієнтів із 50 з клінічним діагнозом гострий назофарингіт отримано лабораторне підтвердження гострого процесу. При лабораторному уточненні діагнозу у 36 (72%) пацієнтів із 50 відмічається хронічний перебіг герпесвірусної інфекції, який має малосимптомний характер, а загострення процесу маніфестує як гострий назофарингіт. Ретроспективна оцінка анамнезу свідчить, що практично у всіх цих пацієнтів були ознаки хронічного характеру перебігу процесу, оскільки 64% із них перебували на диспансерному обліку як діти, які часто хворіють.

Важливим критерієм ефективності будь-яких лікарських засобів є динаміка клінічних проявів захворювання. Оскільки при вірусному назофарингіті запальний процес у носоглотці можна умовно розділити на дві складові: запалення слизової оболонки і запалення лімфоїдної тканини, то за таким принципом розділені клінічні симптоми, виявлені у досліджуваних пацієнтів з метою вивчення їх динаміки в процесі лікування. Для зручності у роботі лікаря-педіатра виділені характерні симптоми, що не потребують у процесі їх оцінки практичних навичок чи обладнання лікаря-оториноларинголога. Для запалення слизової оболонки характерними були відчуття закладеності, першіння в носоглотці, виділення на задній стінці глотки у вигляді нальоту, що звисає з носоглотки. Для запалення лімфоїдної тканини характерні гугнявість, що пов'язана із запальним збільшенням глоткового мигдалика, збільшення регіонарних лімфатичних вузлів (задня шийна група) та гіперплазія лімфоїдних елементів задньої стінки глотки (рис. 1, 2).

У процесі лікування оцінювалася динаміка регресії симптомів, характерних для запалення слизової оболонки. У пацієнтів основної групи, які приймали Імупрет, при фарингоскопії виявлено зменшення кількості і густини виділень, що стікали з носоглотки, з 2,8 до 2,5 бала на 3-й день, до 1,4 – на 7-й і до практичної їх відсутності (0,5 бала) на 10-й день лікування, що було об'єктивним підтвердженням зменшення виразності суб'єктивних скарг. Аналогічна динаміка спостерігалась і у пацієнтів групи порівняння, які отримували стандартну терапію. На 3-й день кількість і густина виділень, що стікали з носоглотки, зменшилися з 2,6 до 2,5 бала, на 7-й – до 1,5 і на 10-й – до 0,5 бала, що також слугувало об'єктивним підтвердженням зменшення виразності суб'єктивних скарг.

Таким чином, порівняльний аналіз динаміки клінічних проявів, характерних для запалення слизової оболонки, показав збіжні результати між групами, хоча на рівні тенденції в основній групі зазначені показники були дещо кращими.

За критеріями виразності запалення лімфоретикулярної тканини глотки в процесі лікування пацієнтів основної групи, які додатково до стандартної терапії приймали Імупрет, виявлено значне зменшення інтенсивності гугнявості – з 3 балів на початку лікування до 1,8 – на 7-й і до 0,9 бала на момент завершення лікування (10-й день). У групі порівняння динаміка регресії цього симптому була значно повільніша: з 3 балів на початку лікування до 2,6 – на 7-й і до 2,2 бала на 10-й день терапії.

На 10-й день у пацієнтів основної групи, які отримували лікування з використанням Імупрету, значно зменшилися розміри шийних лімфатичних вузлів задньої групи – до 0,8 порівняно з 3 балами на початку лікування. На момент завершення

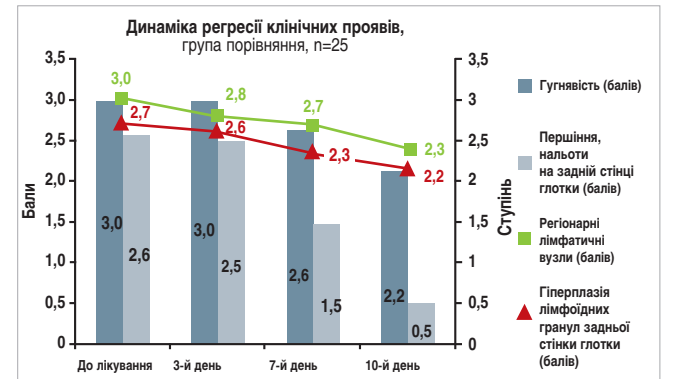


Рис. 2. Динаміка регресії основних клінічних проявів назофарингіту у пацієнтів групи порівняння

лікування при пальпації визначалися дрібні, практично безболісні лімфатичні вузли. У пацієнтів групи порівняння вираженість зазначеного симптому залишалася без динаміки: 3 бали на початку лікування і 2,3 бала на 10-й день терапії. Аналогічно з динамікою зменшення збільшених лімфатичних вузлів була динаміка зменшення гіперплазії лімфоїдних елементів задньої стінки глотки. На момент оцінки результатів (10-й день лікування) у пацієнтів основної групи відмічалися поодинокі рожеві та незначні за розміром лімфоїдні гранули в товщі слизової оболонки задньої стінки глотки. Вираженість симптому становила 1,3 проти 2,7 бала на початку лікування. Натомість у пацієнтів групи порівняння відмічалися яскраві та збільшені лімфоїдні гранули, дифузно розкидані в товщі слизової оболонки задньої стінки глотки. Вираженість симптому практично не змінилася, оскільки становила 2,2 бала на момент завершення лікування проти 2,7 бала на початку терапії.

Як відомо, етіологічним фактором розвитку гострого назофарингіту є вірусна інфекція, а асоціація лімфоїдної тканини глоткового мигдалика з респіраторним епітелієм є морфологічним субстратом саме герпетичного, зокрема ВЕБ, ураження носоглотки. Його наслідками можуть бути як одужання, так і латентна чи хронічна рецидивуюча ВЕБ-інфекція, що забезпечує наявність не діагностованих форм хронічного ВЕБ-назофарингіту. Саме цим пояснюється, що в результаті комплексного клініко-лабораторного обстеження тільки у 14 (28%) пацієнтів із 50 отримано лабораторне підтвердження гострого процесу. У 36 (72%) із 50 хворих відмічається хронічний малосимптомний перебіг, а загострення процесу маніфестує як гострий назофарингіт.

Порівняльний аналіз динаміки інтенсивності скарг, характерних для запалення слизової оболонки, зокрема відчуття закладеності, першіння в носоглотці, виділення на задній стінці глотки у вигляді нальоту, що звисає з носоглотки, показав дещо кращу ефективність лікування пацієнтів основної групи порівняно з групою порівняння. Така динаміка регресії симптоматики пов'язана з поєднанням у комплексному фітоніринговому препараті Імупрет (на відміну від топічного антибактеріального препарату) додаткової дубильної, ранозагоювальної, імуномодулюючої та антиоксидантної дії. Кращий клінічний ефект Імупрету пов'язаний з його додатковим комплексним впливом на запалену слизову оболонку.

Динаміка клінічного ефекту за критеріями регресії симптомів, характерних для запалення лімфоретикулярної тканини: вираженість гугнявості, яка, як відомо, пов'язана зі ступенем збільшення глоткового мигдалика, лімфатичних вузлів задньої шийної групи та гіперплазії лімфоїдних елементів задньої стінки глотки, у пацієнтів основної групи виявилася значно інтенсивнішою порівняно з групою порівняння. Відмічено достовірно швидше зменшення вираженості вказаних симптомів у пацієнтів, які приймали Імупрет. Суттєва різниця в ефективності лікування за наведеними критеріями пов'язана з тим, що на відміну від топічного назального антибактеріального препарату Імупрет володіє вираженою протівірусною та імунологічною активністю, що у пацієнтів, хворих на вірусний назофарингіт, має визначальне значення. Так, екстракт кореня алтея стимулює реакції фагоцитозу. Квітки ромашки аптечної та трава хвоща польового і кульбаби мають імуномодулюючу дію. Листя горіха і кора дуба володіють протизапальною та протівірусною активністю. Ефірне масло трави деревію також має протівірусну активність. Завдяки вказаним властивостям комплексний фітоніринговий препарат Імупрет фактично є препаратом вибору для лікування гострого вірусного назофарингіту. Жоден із компонентів лікування хворих групи порівняння не має ні протівірусної, ні імуномодулюючої дії. Фактично, клінічний ефект у пацієнтів цієї групи досягався шляхом зменшення запальних проявів на слизовій оболонці носоглотки, що в умовах вірусного назофарингіту є по суті симптоматичним лікуванням. Терапія Імупретом виконує роль етіопатогенетичного лікування, оскільки своєю комплексною дією засіб впливає на основні

ланки етіопатогенезу вірусного назофарингіту і може застосовуватися в режимі монотерапії.

Важливим критерієм ефективності лікування є відсутність рецидивів у віддаленому періоді. За період 4-місячного спостереження повторних епізодів гострого вірусного назофарингіту не зареєстровано в жодного пацієнта основної групи. У пацієнтів групи порівняння повторний епізод захворювання відмічався практично у всіх учасників дослідження – у 21 (84%) із 25 осіб, а рецидив виник у середні терміни $28 \pm 2,15$ днів.

Отже, Імупрет є високоефективним та безпечним лікарським засобом, в якому в одній лікарській формі на основі 7 лікарських рослин раціонально поєднуються протизапальна, антибактеріальна та протівірусна дія з основною – імуномодулюючою дією. Завдяки його комплексному впливу на основні ланки етіопатогенезу досягається швидкий і значимий

терапевтичний ефект, який зберігається у віддаленому періоді. Препарат є фактично безальтернативним комплексним препаратом вибору для лікування гострого вірусного назофарингіту з 1-го дня захворювання.

Висновки та рекомендації

1. Асоціація лімфоїдної тканини глоткового мигдалика з респіраторним епітелієм є морфологічним субстратом герпетичного, зокрема ВЕБ, ураження носоглотки, при якому поряд з ураженням слизової оболонки носоглотки розвивається вірусне запалення лімфоїдної тканини, що супроводжується реакцією лімфоретикулярного апарату.

2. Стандартне лікування без імуномодулюючої та протівірусної терапії носить симптоматичний характер, оскільки не впливає на механізм вірусного запалення лімфоїдної тканини глотки та сприяє хронізації. Лабораторне підтвердження гострого вірусного

процесу отримано тільки у 28% хворих, в інших осіб діагностований хронічний характер герпесвірусної інфекції, що і пояснює те, що 64% із обстежених пацієнтів перебували на диспансерному обліку як діти, які часто хворіють.

3. Включення в схему лікування Імупрету з комплексним імуномодулюючим та протівірусним впливом на етіопатогенез запалення лімфоретикулярної тканини забезпечує достовірно кращий порівняно з контролем регрес клінічних проявів, тривалий безрецидивний період, а Імупрет може бути рекомендований як препарат вибору для лікування та профілактики гострого вірусного назофарингіту з 1-го дня захворювання.

Стаття друкується скорочено.
Список літератури знаходиться в редакції.



Захворювання органів дихання?

Імупрет®

7 рослинних компонентів



- перешкоджає поширенню інфекції¹
- зміцнює імунітет²
- захищає від рецидивів та ускладнень³

Розкриваючи силу рослин

Імупрет®. Показання до застосування: Захворювання верхніх дихальних шляхів (тонзиліт, фарингіт, ларингіт). Профілактика ускладнень та рецидивів при респіраторних вірусних інфекціях внаслідок зниження захисних сил організму. **Спосіб застосування та дози:** В залежності від симптомів захворювання, препарат застосовують в таких дозах: гострі прояви: Дорослі та діти від 12 років по 25 крапель або по 2 табл. 5-6 разів на день, діти 6-11 років по 15 крапель або по 1 табл. 5-6 разів на день, діти з 2 до 5 років по 10 крапель 5-6 разів на день, діти з 1 до 2 років по 5 крапель 5-6 разів на день. Після зникнення гострих проявів доцільно приймати ще протягом тижня. **Протипоказання:** Підвищена індивідуальна чутливість до компонентів препарату. Не рекомендується застосовувати у період вагітності та годування груддю. **Побічні ефекти:** рідко можуть виникати шлунково-кишкові розлади, алергічні реакції.

- Стан імунологічної резистентності і ефективність профілактики і лікування ускладнень ГРВІ у дітей. (Є. Прохоров) «Здоров'я України» 29 № 3 (88) лютий 2004.
- Імуномодулюючі властивості препарату Тонзилгон Н (О. Мельников) «Здоров'я України» № 5 (136) Лютий 2006; Експериментальне дослідження імуномодулюючих властивостей Тонзилгону Н in vitro (О. Мельников, О.Рильська), ЖУНГБ № 3/2005, (стр 74-76).
- Стан імунологічної резистентності і ефективність профілактики і лікування ускладнень ГРВІ у дітей. (Є. Прохоров) «Здоров'я України» 29 № 3 (88) Лютий 2004; саногенетична корекція стану мукозального імунітету у дітей з використанням сучасних рослинних імуномодуляторів (О. Цюдікова, К. Гарбар) «Сучасна педіатрія» № 3 (43) / 2012; Здоров'я у сезон застуд завдяки комбінованому рослинному препарату (M. Rimmele) Naturamed 5/2010, Medical Nature № 5/2011.

Імупрет® краплі: Р.С. №UA/6909/01/01 від 26.07.12. **Імупрет® таблетки:** Р.П. №UA/6909/02/01 від 26.07.12.

ТОВ «Біонорика», 02095, м. Київ, вул. Княжий Затон, 9, тел.: (044) 521-86-00, факс: (044) 521-86-01, e-mail: info@bionorica.ua.

Для розміщення у спеціалізованих виданнях, призначених для медичних установ та лікарів, а також для розповсюдження на семінарах, конференціях, симпозиумах з медичної тематики. Матеріал призначений виключно для спеціалістів у галузі охорони здоров'я.