ZU_cardio-1_2014.qxd 21.02.2014 13:36 Page 65

О.П. Борткевич, д.м.н., професор, **Ю.В. Білявська**, відділ некоронарогенних захворювань і клінічної ревматології ННЦ «Інститут кардіології ім. М.Д. Стражеска» НАМН України

Ревматичні синдроми як коморбідний прояв онкологічної патології

О.П. Борткевич

Ю.В. Білявська

Більш ніж 100 років тому було визначено, що онкологічна патологія може асоціюватися з цілою низкою симптомів ураження тих чи інших органів і систем, не пов'язаних із прямою інвазією чи компресією пухлини.

Уперше в 40-х роках минулого сторіччя паранеопластичний процес був виділений як окремий симптомокомплекс (Guichard A., Vignon G., 1949), проте детальні механізми його розвитку незрозумілі до цього часу. Найкраще описаними є випадки розвитку ендокринних паранеопластичних синдромів як результату секреції пухлиною функціональних пептидів і гормонів, а також роль перехресної імунної реактивності між пухлиною та нормальними тканинами організму у випадку неврологічних паранеопластичних синдромів (Andras C. et al., 2006).

У цілому можна виділити кілька асоціативних зв'язків неопластичного процесу та ревматичних хвороб:

- симптоми і синдроми ураження опорно-рухового апарату можуть розвиватися у випадку наявності в організмі пухлини;
- ревматичні хвороби самі по собі асоціюються з підвищенням ризику малігнізації, ураховуючи присутність системного запалення та аутоімунних змін;
- прийом імуносупресивних препаратів, включаючи ті, що використовуються для базисної антиревматичної терапії, підвищує ризик виникнення раку.

Метою даного огляду є аналіз останніх даних літератури, присвячених ревматологічним синдромам як коморбідним проявам онкологічного процесу. Відмінною рисою паранеопластичних ревматологічних синдромів є те, що на відміну від більшості ревматичних хвороб, дебют яких припадає на молодий-середній вік, випадки вторинних проявів на фоні малігнізації найбільш характерні для осіб старшого віку з тривалим анамнезом хвороби, що закономірно потребує більш ретельного скринінгу цього контингенту пацієнтів (Chakravarty E., Genovese M.C., 2003).

Наразі основні паранеопластичні ревматологічні синдроми прийнято розділяти на декілька підгруп: артропатії, м'язові порушення, синдром васкуліту, склеродермія та склеродерматоподібні синдроми та ін. (табл.).

Своєчасне виявлення паранеопластичного синдрому дозволяє у більш ранні терміни виявляти первинну пухлину, лікування якої добре корелює з регресом більшості симптомів асоційованого з нею синдрому.

Карциноматозний поліартрит – серонегативний запальний артрит, клінічні прояви якого можуть передувати виявленню злоякісного новоутворення. Варто зауважити, що карциноматозний поліартрит не має будь-яких патогномонічних клінічних або рентгенологічних ознак. Серед особливостей цього виду артропатій слід виділити дебют у старшому/похилому віці, швидкий розвиток асиметричного оліго-, поліартикулярного варіанта суглобового синдрому, переважне ураження суглобів нижніх кінцівок, відсутність серологічних маркерів (зокрема, ревматоїдного фактора), помірні запальні зміни синовіальної рідини (Fam A.G., 2000). Часовий проміжок між дебютом карциноматозного артриту і виявленням новоутворення в більшості випадків становить менше одного року. Найчастіше карциноматозний артрит у жінок асоціюється з раком молочної залози, а в осіб чоловічої статі – з пухлинами легень. Симптоми артропатії добре відповідають на прийом нестероїдних протизапальних препаратів, низькі дози глюкокортикоїдів. Ступінь проявів добре корелює з регресом пухлини.

Гіпертрофічна артропатія. Клінічні прояви у цьому випадку варіюють від артралгії до типових симптомів дифузного артриту, при огляді виявляють типові зміни – деформацію дистальних фаланг за типом «барабанних паличок», при проведенні рентгенографії – періостоз та субперіостальний остеогенез уздовж довгої осі кісток. У 90% випадків гіпертрофічна артропатія – це прояви паранеопластичного синдрому (переважно у випадку раку легень), рідше (до 10%) – прояви легеневого фіброзу, ендокардиту, дифузного токсичного зобу або запальних хвороб кишечнику. Надзвичайно рідко гіпертрофічна остеоартропатія є ідіопатичним процесом, що носить назву «пахідермопериостоз». У основі патогенезу цього виду артропатії розглядається роль ендотеліального судинного фактора росту, тромбоцитарний фактор росту, а також простагландин E2 (Silveira L.H. et al., 2000). Як і у випадку будь-якого іншого паранеопластичного процесу, симптоми гіпертрофічної артропатії добре регресують на фоні успішної протиракової терапії. Серед потенційних патогенетичних терапевтичних засобів можливе використання бісфосфонатів, опіоїдних аналгетиків, нестероїдних протизапальних засобів та паліативного локального опромінення.

Ремітуючий серонегативний симетричний синовіт з «м'яким» набряком (RS3PE-синдром) характеризується гострим початком процесу із залученням кистей і стоп з вираженим набряком зовнішньої поверхні (симптом «боксерських рукавичок»), підвищенням сироваткового рівня гострофазових реактантів, відсутністю ревматоїдного фактора та типових ерозивних змін на рентгенограмах. Частота виникнення малігнізації на фоні RS3PE-синдрому складає близько 54%, найчастіше процес маніфестує на фоні гематологічних онкологічних процесів й солідних пухлин (Yao Q. et al., 2010). Пацієнти з цією артропатією і фоновим онкологічним процесом гірше відповідають на призначення глюкокортикоїдів, а тенденція до регресу симптоматики відмічена при лікуванні основного захворювання. Хоча доцільність проведення скринінгу на онкологічну патологію у цього контингенту пацієнтів ретельно не вивчалась, проте клінічно його важливість очевидна у хворих високого ризику, а також у тих, хто не відповідає на терапію, що проводиться.

Долонний фасціїт та синдром поліартриту – стан, що характеризується швидко прогресуючим розвитком двобічних контрактур пальців, запальним фасціїтом, фіброзом та симптомами запального поліартриту (Andras C. et al., 2006). Типовою рисою цього виду артропатії є передування маніфестації клінічної симптоматики виявленню пухлини. Найчастіше в осіб жіночої статті такий стан асоціюється з пухлиною яєчників, проте в літературі описані випадки виникнення на фоні раку ендометрію, пухлин шлунка, передміхурової залози, молочних залоз, а також онкогематологічної патології (лімфолейкоз та ходжкінські пухлини). Найчастіше гістологічно у цих пацієнтів виявляють аденокарциному, при цьому симптоми погано відповідають на призначення нестероїдних протизапальних препаратів, глюкокортикоїдів (Martorell E.A., 2004). Добрий регрес симптоматики відзначається переважно на фоні лікування основної онкологічної патології.

Паранеопластичний **склеродермічний синдром** найчастіше асоціюється з пухлинами органів дихання, шкіри, молочної залози та яєчників, причому, незважаючи на генез процесу, досить частим є виявлення типових аутоімунних маркерів – антитопоізомеразних антитіл, що не свідчить на користь їх надзвичайної специфічності (Bernatsky S. et al., 2006). У свою чергу паранеопластичний **синдром Рейно** не має типових патогномонічних клінічних, капіляроскопічних та будь-яких інших ознак. Серед тригерів процесу розглядають кріоглобулінемію, індукований імунними комплексами вазоспазм, гіперкоагуляцію та васкуліт (Andras C. et al., 2006). Ретельного онкоскринінгу і моніторингу потребують пацієнти з пізньою маніфестацією симптомів, асиметричними проявами синдрому Рейно. Серед асоційованих із паранеопластичним синдромом Рейно станів описані пухлини шлунково-кишкового тракту (ШКТ), легень, карцинома урогенітальної системи.

Серед усього переліку **запальних міопатій** з малігнізацією найчастіше асоціюються дерматоміозит (ДМ) та поліміозит (ПМ). Ретельний аналіз національних баз даних продемонстрував, що частота асоціації онкологічної патології у хворих на ПМ становить 15%, а на ДМ – 30% відповідно. При цьому у більшості випадків виявлення пухлини можливе у часовому терміні до одного року (Hill C.L. et al., 2001). Клінічно ДМ проявляється у виникненні поліморфних специфічних змін шкіри (геліотропна висипка на верхніх повіках, еритематозний висип на обличчі, шиї та спині, передній грудній клітці та плечовому поясі; папули Готтрона та ділянки лущення шкіри), що часто передують маніфестації симптомів слабкості м'язів проксимальних відділів кінцівок. Відмінною рисою паранеопластичного ДМ є порівняно більш виражені симптоми ураження шкіри та більш часте залучення у патологічний процес діафрагми. Серед типових лабораторних змін характерне підвищення рівня креатинфосфокінази, трансаміназ, альдолази сироватки крові. Під час електроміографічного обстеження фіксують спонтанну активність із фібриляціями та інші більш специфічні типові зміни. У випадку проведення біопсії м'яза характерним є периваскулярна запальна інфільтрація Т- та В-лімфоцитами, а також перифасцикулярна атрофія м'язових фібрил. Персистування ризику малігнізації у пацієнтів з ДМ може сягати п'яти років. Найчастіше у цього контингенту хворих виявляють пухлини яєчників, легенів, ШКТ (шлунок, жовчний міхур, підшлункова залоза, колоректальний рак) та неходжкінські лімфоми. Пацієнтами високого ризику є особи літнього віку, чоловічої статі, зі швидким прогресуванням симптомів ураження шкіри та м'язів, явищами некротичних змін шкіри та навколонігтьової еритеми. За даними Rozelle A. та співавт. (2008), високий ризик малігнізації є характерною особливістю і хворих з антисинтетазним синдромом, що імунологічно характеризується присутністю антитіл до антигістидил-тРНК-синтетази (Jo-1), а клінічно проявляється артралгіями/артритом, симптомами синдрому Рейно, інтерстиціальним ураженням легень та характерним ураженням шкіри за типом «руки механіка». Проте іншими дослідниками було встановлено, що саме відсутність міозитспецифічних та міозитасоційованих антитіл, зокрема анти-Jo-1, анти-PM-Scl, анти-U1-RNP, анти-U3-RNP, анти-Ku антитіл корелює з підвищенням ризику фонової онкологічної патології (Chinoy H. et al., 2007). У той же час позитивні результати виявлення аутоантитіл, направлених проти N-термінального фрагмента Mi-2β, зокрема підтипу анти-155/140-антитіла, мають високу чутливість та специфічність щодо супутньої онкологічної патології (Hengstman G.J. et al., 2006). Основою терапевтичної стратегії ДМ є призначення високих доз глюкокортикоїдів, проте у випадку паранеопластичного ДМ необхідним є призначення додаткової імуномоделюючої терапії. У більшості випадків

Продовження на стор. 66.

Таблиця. Основні паранеопластичні ревматологічні синдроми

Артропатії	Карциноматозний поліартрит Гіпертрофічна остеоартропатія Ремітуючий серонегативний симетричний синовіт з «м'яким» набряком (RS3PE-синдром) Долонний фасціїт та поліартрит Подагра Ревматоїдоподібні синдроми Мультицентричний ретикулогістіоцитоз Панікуліт-артрит
М'язові порушення	Запальні міопатії Міастенічний синдром Ламберта-Ітона
Синдром васкуліту	Васкуліт Лейкоцитокластичний васкуліт із дебютом після 50 років Атипова ревматична поліміалгія
Склеродермія / склеродерматоподібні синдроми	Системна склеродермія Еозинофільний фасціїт
Інші	Еритромелалгія Хронічний регіональний больовий синдром Антифосфоліпідний синдром Рецидивуючий поліхондрит

ZU_cardio-1_2014.qxd 21.02.2014 13:36 Page 66

О.П. Борткевич, д.м.н., професор, **Ю.В. Білявська,** відділ некоронарогенних захворювань і клінічної ревматології ННЦ «Інститут кардіології ім. М.Д. Стражеска» НАМН України

Ревматичні синдроми як коморбідний прояв онкологічної патології

Продовження. Початок на стор. 65.

успішне лікування пухлини приводить до суттєвого регресу коморбідної ревматологічної симптоматики, хоча близько третини пацієнтів мають залишкові рухові порушення.

Паранеопластичний панікуліт характеризується підгострим розвитком запалення підшкірної жирової тканини, що в подальшому призводить до її некротичних змін. В основі патогенезу лежить локальна активація трипсину та ліпази, а також вплив вільних жирних кислот. Окрім того, у процес залучаються численні фіброгенні фактори росту й цитокіни. Супутні артралгії й симптоми артриту носять вторинний характер і пов'язані з некротичними змінами періартикулярної жирової тканини (Dahl P.R. et al., 1995). Найчастіше фоновим станом для розвитку зазначеної симптоматики є аденокарцинома підшлункової залози.

Паранеопластичний **синдром васкуліту** може передувати, виникати паралельно або розвиватися після факту виявлення пухлини, асоціюючись найчастіше з онкологічною патологією крові. Незважаючи на значну різноманітність клінічних варіантів паранеопластичного васкуліту (лейкоцитокластичний васкуліт, вузликовий періартеріїт, синдром Чарга-Стросса, мікроскопічний поліангіт, гранулематоз Вегенера), найчастіше у випадку асоційованого з пухлиною стану виникає лейкоцитокластичний васкуліт та вузликовий періартеріїт, у 45 та 37% відповідно (Fain O. et al., 2007). Крім того, автори цього дослідження звертають увагу на те, що ретельний онкоскринінг слід проводити тим пацієнтам, у яких стандартна терапія не є ефективною, а перебіг захворювання є неконтрольованим. Так, клінічно лейкоцитокластичний васкуліт проявляється пурпурою, що пальпується, ціанозом та виразкуванням шкіри, локалізуючись переважно на нижніх кінцівках, найчастіше пальцях. Серед суб'єктивних скарг хворі відмічають відчуття жару, свербежу та виразного больового синдрому на ділянках ураженої шкіри (Chen K.R., Carlson J.A., 2008). Із загально-конституціональних симптомів характерні слабкість, лихоманка, рідше симптоми ураження ШКТ і нирок, полінейропатії. В основі патогенезу лейкоцитокластичного васкуліту – циркуляція антитіл, асоційованих із пухлиною. Останні, призводячи до депонування в просвіті маленьких судин імунних комплексів, активують фіксацію комплементу і локального запалення. Під час патогістологічного дослідження шкіри виявляють зони фібриноїдного некрозу, ендотеліального набряку, зони скупчення лейкоцитокластів (Gupta S. et al., 2009). Як і для більшості інших станів лікування фонової онкологічної патології у випадку паранеопластичного процесу асоціюється з регресом симптоматики, проте у якості патогенетичних засобів за умови помірного ступеня виразності клінічної симптоматики лейкоцитокластичного васкуліту розглядають можливість призначення дапсону (25-50 мг/добу), колхіцину (0,5 мг 2-3 добу) та глюкокортикоїдів (1,0-1,5 мг/кг/добу), а у резистентних випадках – метотрексату (5-20 мг/тиж), азатіоприну (0,5-2,5 мг/кг/добу) та в/в інфузій імуноглобуліну (400-100 мг/добу до сумарної дози 2-3 г).

Пацієнти з класичними типовими проявами ревматичної поліміалгії (РПМ) не є контингентом хворих із підвищеним ризиком малігнізації. Проте пацієнти з симптомами РПМ-подібного синдрому потребують проведення ретельного онкопошуку з фокусуванням уваги на опорно-руховому апараті, кишечнику, нирках та ризику мієломної хвороби (Keith M.P., Gilliland W.R., 2006; Anton E., 2007). Клінічно цей синдром має атиповий перебіг патологічного процесу, характерними рисами якого є: а) вік старше 50 років; б) обмеження процесу лише однією традиційною зоною ураження; в) додатково больовий суглобовий синдром; г) рівні ШОЕ <40 мм/год або >100 мм/год; г) відсутність відповіді на призначення 10 мг/добу преднізолону.

Рецидивуючий поліхондрит – хронічний запальний процес, що характеризується епізодами розвитку запалення у хрящовій тканині, включаючи ніс, вушні раковини, трахеобронхіальне дерево, а також суглоби. В основі патогенезу – формування аутоантитіл до колагену II типу. Паранеопластичні випадки рецидивуючого поліхондриту характерні для мієлодиспластичних синдромів (Cohen P.R., 2007).

Еритромелалгія – синдром, що характеризується нападами пекучого болю, відчуття жару та еритемою кінцівок. В основі патогенезу – формування артеріовенозних шунтів. Із типових змін у загальному аналізі крові – лейкоцитоз, тромбоцитоз та/або підвищення рівня гемоглобіну. Найчастіше зазначений стан виникає на фоні мієпроліферативних захворювань. Серед засобів терапії – симптоматичні охолоджуючі процедури та знеболювальні засоби, високоефективним є використання аспірину (Buggiani G. et al., 2010).

Серед метаболічних паранеопластичних синдромів слід зазначити такі.

- **Гіперурикемія та подагра,** виникнення яких у якості паранеопластичного синдрому описане для десимінованої карциноми та лімфопроліферативних порушень. При цьому ступінь виразності симптомів подагри корелює з поширеністю фонової онкологічної патології, залученням печінки та наявністю гіперкальціємії (Andras C. et al., 2006). Стан гіперурикемії є також характерним у випадку проведення цитостатичної терапії.
- **Рефлекторна симпатична дистрофія (альгонейродистрофія)** – стан, який найчастіше асоціюється з пухлинами легень, однак зустрічається і у випадку малігнізації у кишечнику, яєчниках, а також раку підшлункової залози та хронічному мієлолейкозі (Andras C. et al., 2006). За умови виключення в анамнезі пацієнта травми, інфаркту міокарда та гострого порушення мозкового кровообігу хворий має підлягати ретельному скринінгу на онкологічну патологію.

Таким чином, враховуючи зростання поширеності та захворюваності на онкологічну патологію, беручи до уваги збільшення тривалості життя цих пацієнтів, абсолютно закономірним є зростання частоти випадків паранеопластичних синдромів. Останні здатні суттєво впливати на перебіг захворювання і підходи до терапії фонової пухлини. Ураховуючи останні досягнення в діагностиці та менеджменті, більша частина паранеопластичних синдромів детально описана з відносно стандартизованими підходами до ведення цього контингенту пацієнтів. Наведені дані доводять, що своєчасне виявлення паранеопластичного процесу дозволяє суттєво впливати на клінічний прогноз, починаючи з раннього виявлення пухлини, своєчасного призначення протипухлинної терапії, покращення якості життя та відповідно його віддаленого прогнозу.

И.Ю. Головач, д.м.н., профессор, Клиническая больница «Феофания» Государственного управлени

Остеоартрит: перезагрузка на патогенез заболевания. для реальной клинической вза Чт пра

Остеоартрит (ОА) по праву считается наиболее распространенным хроническим ревматическим заболеванием. Его распространенность увеличивается в связи с постарением населения и высокой частотой ожирения в популяции. Предполагается, что количество больных ОА в ближайшие годы во много раз увеличится в связи с общей тенденцией к постарению населения, поэтому проблема оказания помощи больным ОА с целью предупреждения прогрессирования заболевания остается актуальной [9].

В последние годы ОА уделяется все более пристальное внимание по причине обнаружения сложных и разнообразных механизмов его развития, возрастания частоты встречаемости, высокой инвалидизации [6].

Распространенность ОА определяется, прежде всего, зоной интереса, например, коленные, тазобедренные суставы, а также мелкие суставы кистей с разной частотой поражаются при ОА. Роттердамское исследование, которое базировалось на обследовании 3906 пациентов старше 55 лет, выявило у 67% женщин и 55% мужчин рентгенологические симптомы ОА кистей рук. Среди пациентов старше 80 лет 53% женщин и 33% мужчин обладали рентгенологическими признаками ОА коленных суставов [19]. Распространенность ОА (при стандартизации по полу и возрасту) составляет для кистей рук 100 случаев на 100 тыс. пациенто-лет, для тазобедренного сустава – 88 на 100 тыс. пациенто-лет и для коленного сустава – 240 на 1 млн пациенто-лет [34].

Общеизвестно, что ОА является прогрессирующим заболеванием, при котором в патологический процесс втягиваются все структуры сустава – хрящ, субхондральная кость, синовиальная оболочка, прилегающие сухожилия и связки, жировая ткань, мышцы [32].

Сегодня специалисты все чаще уделяют внимание суставу не как совокупности костных суставных поверхностей, хрящевых структур, синовиальной жидкости, суставной капсулы и периартикулярного аппарата, а как единому органу с присущими ему воспалительными, нейротрофическими, иммунными, метаболическими и функциональными составляющими. Именно поэтому на современном этапе ОА рассматривается как органное заболевание, а учитывая поражение различных суставных групп, – как полиорганное [14].

Изменения при ОА отмечаются в интра- и параартикулярных связках, сухожилиях в виде лигаментитов, теносиновитов, энтезитов; гипо- и атрофий параартикулярных мышц; бурситов околосуставных сумок; в субхондральной костной ткани в виде остеосклероза, нарушения конгруэнтности суставных поверхностей, формирования краевых остеофитов, хорошо видимых при рентгенологическом исследовании, МРТ и УЗИ суставов [7].

Одновременно ОА не является уникальным заболеванием, но представляет собой гетерогенную группу с различными клинико-патогенетическими фенотипами, которые постоянно изменяются, гетерогенно и независимо прогрессируют, что в конечном итоге приводит к общим клиническим проявлениям [18]. Общеизвестным является определение ОА, принятое всеми ведущими организациями, занимающимися проблемой ОА [2, 9]. **Остеоартрит – это группа патогенетически близких заболеваний, которые имеют различную этиологию, однако приводят к однотипным биохимическим и клиническим последствиям, характеризуются прогрессирующей потерей гиалинового хряща и патологическим ремоделированием субхондральной кости.** Схематически различные этиопатогенетические варианты ОА представлены на рисунке 1.

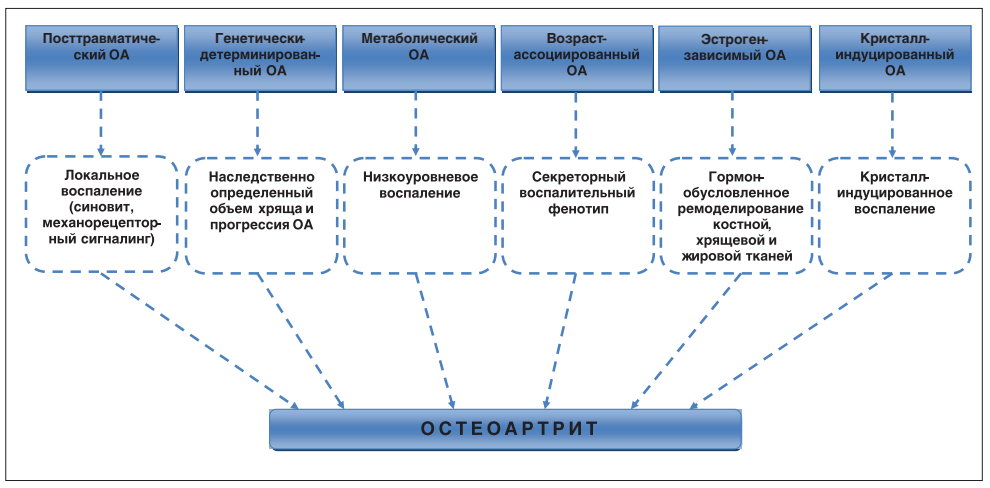

Рис. 1. Фенотипические патогенетические варианты ОА

Наиболее распространенными фенотипическими разновидностями ОА являются возраст-ассоциированный вариант, эстрогензависимый, генетически детерминированный и посттравматический [14]. Так, возраст-ассоциированный вариант связан с повреждением хондроцитов и экстрацеллюлярного матрикса, уменьшением толщины и плотности субхондральной кости, саркопенией и снижением репаративной способности хряща, жесткостью сухожилий, повышением нестабильности суставов с возрастом. Наличие генов предрасположенности к ОА, низкой костной массы и формы скелета лежит в основе генетически детерминированного варианта ОА. Кроме того, определенные гены детерминируют объем хряща и степень прогрессии ОА. Общеизвестно, что снижение уровня эстрогенов вследствие менопаузы обусловливает интенсивный костный обмен в субхондральной кости, снижение костной массы, уменьшение мышечной массы, повреждение хондроцитов и экстрацеллюлярного матрикса. Дефицит эстрогенов способствует повышению нестабильности суставов, а также увеличению массы тела, а повышенная жировая масса ассоциируется с высоким уровнем адипокинов.

Клинические проявления определенного фенотипа ОА зависят от основного патогенетического пути и преобладающего поражения определенной суставной ткани в данный момент, а также от варианта ОА (генерализованный или локализованный), степени прогрессирования, фенотипа болевого синдрома [14]. Кроме того, ОА необходимо рассматривать как коморбидное