ZU_Kardio5-2014new.qxd 04.12.2014 12:39 Page 58

І.О. Аксьонова, Н.А. Озерянський, В.Ю. Вашкеба, В.В. Сакалов, В.Г. Карпенко, О.М. Довгань, Б.М. Тодуров,
ДУ «Інститут серця МОЗ України», м. Київ

Випадок хірургічного лікування коарктації аорти в дорослого пацієнта

І.О. Аксьонова

Н.А. Озерянський

Б.М. Тодуров

Коарктація аорти (КА) – це вроджене сегментарне звуження аорти, найчастіше спостерігається на рівні перешийка аорти. Вперше цю патологію описав Meckel у 1750 р., термін «коарктація» запропонував у 1838 р. Mercier. Вважають, що КА виникає внаслідок фіброзування дуктальних тканин у перешийку аорти [3].

Серед дітей першого року життя із вродженими вадами серця КА трапляється у 6,5% [1]. Захворювання має поганий прогноз. До підліткового та дорослого віку доживають тільки хворі з помірною або слабко вираженою КА. Ізольована КА призводить до смерті 41-46% пацієнтів протягом першого року життя, при поєднанні з іншими вродженими вадами летальність сягає 70-90% [6, 8]. Періопераційна смертність у пацієнтів віком 14-30 років, за деякими даними, становить 4,5%. Головними причинами смерті дорослих пацієнтів є ускладнення, пов'язані з артеріальною гіпертензією, що не піддається медикаментозній корекції, – інсульти, які повторюються один за одним і кожен з яких може бути фатальним. Також часто виникають аневризми аорти вище від місця коарктації, які без оперативного втручання зазнають розшарування та розриву [2].

Захворювання реєструють у 2-2,5 раза частіше в осіб чоловічої статі. За даними A. Becker, J. Keith, D. Fyler, у 70% дітей грудного віку КА поєднується з відкритою аортальною протокою (ВАП), у 53% – з дефектом міжшлуночкової перегородки, у 14% – зі стенозом аорти, у 3-5% – зі стенозом або недостатністю мітрального клапана. У ранньому віці досить часто (32%) трапляється поєднання КА з гіпоплазією дуги аорти [4, 7, 9].

Залежно від локалізації звуженої ділянки КА розрізняють предуктальний, юкстадуктальний і постдуктальний варіанти КА: постдуктальний – звуження дистальніше від місця впадіння ВАП в аорту, предуктальний – проксимальніше від місця впадіння ВАП в аорту, юкстадуктальний – на рівні впадіння ВАП в аорту [5, 9].

Основний діагностичний критерій КА – високий артеріальний тиск (АТ) на верхніх кінцівках у дітей та осіб молодого віку, при цьому низький АТ на нижніх кінцівках, відсутність або послаблення пульсу на ногах. Діагноз встановлюють за даними ехокардіографії. Для уточнення анатомічних особливостей вади використовують також комп'ютерну томографію (КТ) та ангіографію [2].

Клінічний випадок

Пацієнт Б., 25 років, маса тіла 70 кг, зріст 175 см. Був госпіталізований у Київський міський центр серця за направленням дільничного кардіолога у зв'язку зі стійкою артеріальною гіпертензією 2-3 ступеня, що не піддається медикаментозній корекції. Пацієнт скаржився на часті головні болі, напади запаморочення, часті носові кровотечі, шум і пульсацію у вухах та слабкість у ногах.

Об'єктивні дані. АТ: ліва рука – 180/110 мм рт. ст., права рука – 195/110 мм рт. ст., ліва нога – 130/80 мм рт. ст., права нога – 135/90 мм рт. ст., частота серцевих скорочень – 96 за 1 хв. Пульс добре пальпується на руках та майже не відчутний на нижніх кінцівках. Статура пацієнта непропорційна. Верхня половина тулуба розвинена значно більше, ніж нижня.

Лабораторні дослідження. Загальний аналіз крові, біохімічний аналіз крові, коагулограма, рівень гормонів щитоподібної залози, загальний аналіз сечі без особливостей.

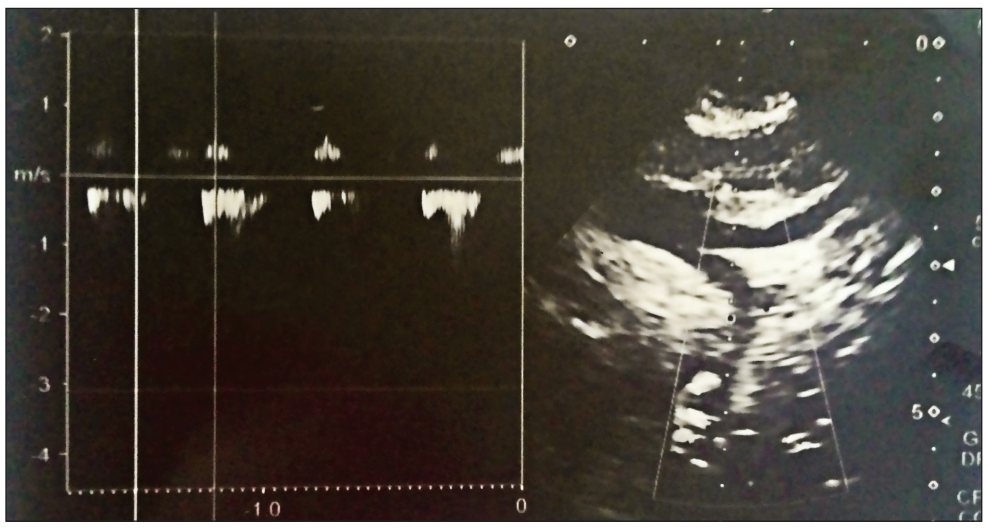

Рис. 1. Доопераційна ехокардіографія: визначення градієнта тиску на низхідній частині аорти

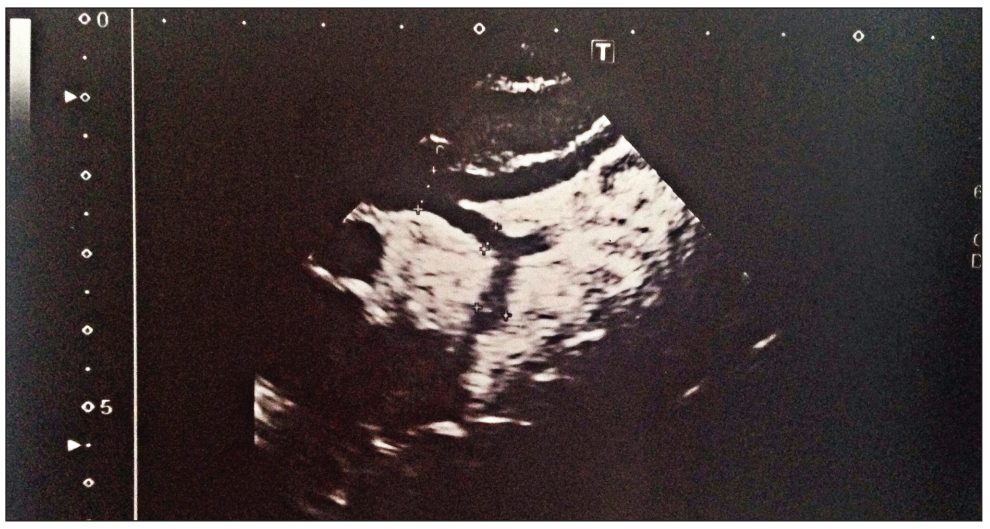

Рис. 2. Доопераційна ехокардіографія: визначення діаметра сегментів дуги аорти

Ехокардіографія. Двостулковий аортальний клапан. Невеликий стеноз аортального клапана з градієнтом тиску 22 мм рт. ст. Коарктація аорти (рис. 1, 2). Градієнт тиску на низхідній аорті – 16 мм рт. ст. Потік крові в черевній аорті ламінарний. Площа поверхні тіла – 1,85 м^2, кінцевосистолічний об'єм – 18 мл, кінцеводіастолічний об'єм – 88 мл, кінцеводіастолічний індекс – 47,6 мл/м^2, фракція викиду – 79%, товщина міжшлуночкової перегородки – 1,3 см, товщина задньої стінки – 1,4 см.

КТ-ангіографія. На серії КТ-ангіограм візуалізується різке подовжене звуження в типовому місці з атрезованою ділянкою аорти, постстенотичне розширення низхідної аорти, у яке «впадають» аневризматично змінені великі колатеральні артерії (рис. 3-5). Виражена колатеральна сітка: а – аневризма 1-ї колатералі (до 10 мм), б – 2-ї (6 мм), в – 3-ї (4 мм).

ЕКГ. Синусовий регулярний ритм з частотою скорочень серця 86-92 за 1 хв. Помірні зміни в міокарді. Гіпертрофія лівого шлуночка з його перевантаженням.

Аортографія. У передній прямій проекції візуалізуються висхідна частина та дуга аорти, що закінчуються сліпо в ділянці перешийка аорти (рис. 6). У бічній проекції – низхідна частина аорти, яка починається сліпо дистальніше від перешийка та в яку введено катетер, що не проходить проксимальніше за місце звуження (рис. 7). Ці дані свідчать про КА в типовому місці (атрезія сегмента А).

За даними обстежень встановлено діагноз: різка КА, в типовому місці. Двостулковий аортальний клапан. Артеріальна гіпертензія 2-3 ступеня, серцева недостатність IIA стадії.

Оперативне лікування. Незважаючи на те що пацієнт перебуває у стані відносної компенсації та з огляду на можливі фатальні ускладнення, йому необхідне хірургічне лікування. Хворому в плановому порядку виконано операцію: резекція КА, пластика дуги аорти з використанням судинного протеза Gore-Tex, діаметр – 18 мм.

Під час виконання бічної торакотомії по 4-му міжребер'ю привернула увагу майже повна відсутність верхньої колатеральної сітки. Виділено дугу та низхідну частину аорти, колатеральні артерії та візуально підтверджено наявність подовженого сегмента різкого звуження в типовому місці аорти, постстенотичне розширення проксимальної частини низхідної аорти, в яке «впадають» три великі аневризматично змінені колатеральні артерії.

Далі оброблено колатеральні артерії та виконано резекцію КА. З огляду на тонку стінку постстенотичної аневризматично розширеної ділянки аорти, в яку відкриваються великими отворами аневризматично розширені великі колатералі, накласти анастомоз «кінець у кінець» було неможливо. Тому було прийнято рішення висікти аневризматично розширену ділянку аорти разом з вічками великих колатералей до ділянки низхідної аорти, стінка якої була придатна для анастомозу. Унаслідок цих маніпуляцій утворився великий діастаз і стало неможливим дотягнути кінці аорти для накладення анастомозу «кінець у кінець». Тому прийнято рішення протезувати цю ділянку аорти. Використано судинний протез Gore-Tex діаметром 18 мм, довжиною 5,6 см.

Найбільш небезпечне ускладнення хірургічних втручань з приводу КА – параплегія, пов'язана з тривалим часом перетискання аорти і травми спінальних артерій, яке відбувається приблизно в 0,5-1% випадків. Інші ускладнення: парадоксальна гіпертензія, пов'язана з реперфузією внутрішніх органів, пошкодження діафрагмального або поворотного нерва, плеврит, у віддалений період – рекоарктація та виникнення аневризми (відносно рідко) [6].

Ранній післяопераційний період перебігав без ускладнень і особливостей.

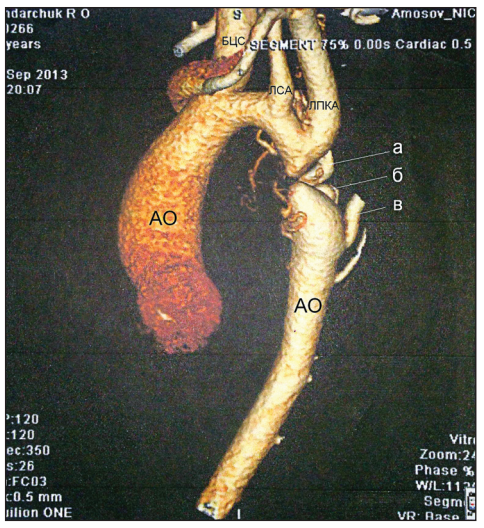

Рис. 3. КТ-зображення (3D) дуги аорти з лівого боку (пояснення в тексті). БЦС – брахіоцефальний стовбур, Ао – аорта, ЛПКА – ліва підключична артерія, ЛСА – ліва сонна артерія

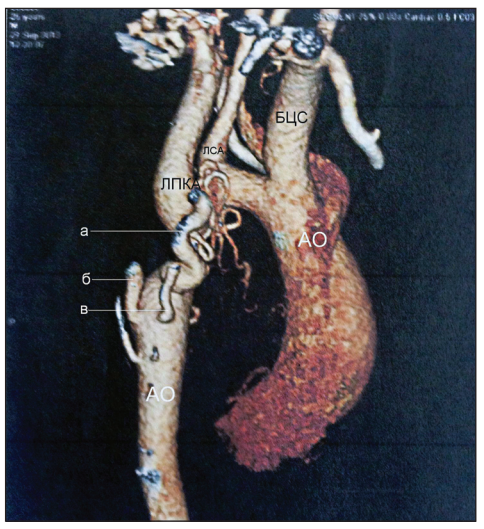

Рис. 4. КТ-зображення (3D) дуги аорти з правого боку (пояснення в тексті)

ZU_Kardio5-2014new.qxd 04.12.2014 17:41 Page 59

Пацієнт перебував 4 доби у відділенні інтенсивної терапії. Отримував лікування: ацетилсаліцилову кислоту в стандартній дозі, урапідил у дозі 10 мг/год крапельно протягом 2 діб, нітрогліцерин у дозі 1 мкг · $кг^{-1}$ · $хв^{-1}$ протягом 3 діб, стандартну інфузійну терапію.

Результат операції оцінювали за допомогою ехокардіографії та КТ-ангіографії судин.

Ехокардіографія. Стан після усунення КА з протезуванням її сегмента. На проксимальному анастомозі (дуга аорти – протез) градієнт тиску мінімальний. На дистальному анастомозі (протез – низхідна аорта) градієнт тиску – 30 мм рт. ст. Потік крові у черевній аорті пульсує.

КТ-ангіографія. На серії КТ-ангіограм візуалізується дуга аорти, її низхідна частина та протез між ними довжиною 56 мм, у місці анастомозів протеза із дугою аорти та низхідною частиною звужень немає, деформацій немає (рис. 8, 9).

Через 6 місяців пацієнта обстежено. АТ не підвищується >135/90 мм рт. ст., носових кровотеч немає.

Ехокардіографія. Стан після усунення КА з протезуванням її сегмента. На проксимальному анастомозі (дуга аорти – протез) градієнт тиску мінімальний. На дистальному анастомозі (протез – низхідна аорта) градієнт тиску – 18 мм рт. ст. Потік крові в черевній аорті пульсує.

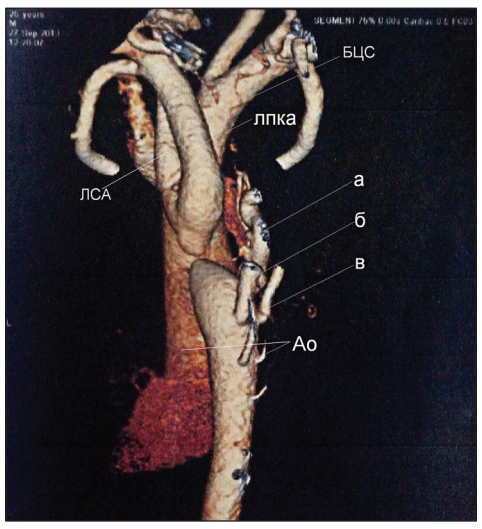

Рис. 5. КТ-зображення (3D) дуги аорти зі спини (пояснення в тексті)

Рис. 6. Доопераційна аортографія в прямій проекції

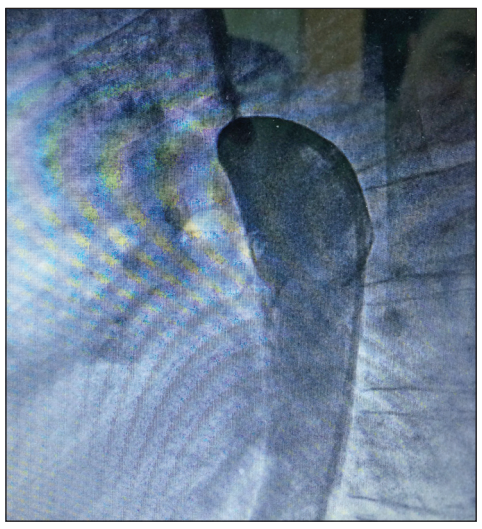

Рис. 7. Доопераційна аортографія в бічній проекції

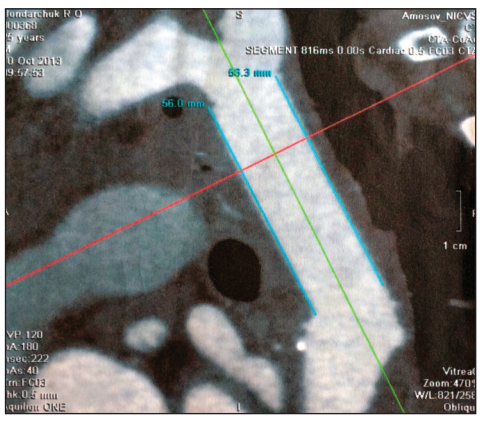

Рис. 8. Післяопераційне КТ-зображення (2D) дуги аорти

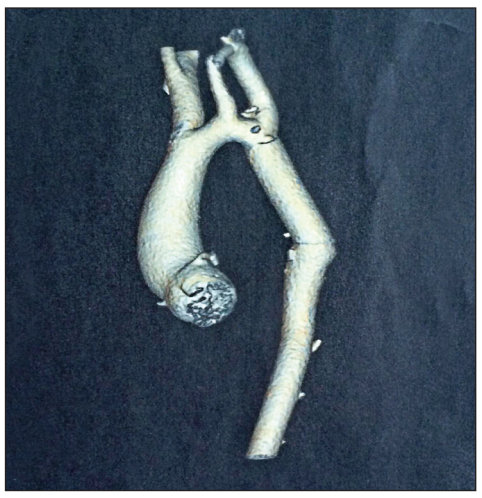

Рис. 9. Післяопераційне КТ-зображення (3D) дуги аорти

Висновки

Пацієнти з некоригованою КА в середньому не доживають до 40 років. Починаючи з віку 15-25 років у таких осіб виникають небезпечні ускладнення: стійка до медикаментозної терапії гіпертонічна хвороба, яка призводить до низки фатальних ускладнень (інсульт, розшарувальна аневризма висхідної частини і дуги аорти (з можливим її розривом), серцева недостатність). Тому хірургічне лікування показане хворим навіть у стані компенсації. Описаний клінічний випадок засвідчив, що в ситуаціях, коли не вдається виконати класичну корекцію КА накладанням анастомозу «кінець у кінець», за умов дефіциту тканин, кількох великих аневризматично розширених колатеральних артерій, які зливаються безпосередньо з постстенотичним аневризматичним розширенням низхідної аорти і роблять проксимальний кінець низхідної аорти не придатним для накладання анастомозу, доцільно виконати протезування аорти синтетичним протезом.

Література

1. Банкл Т. Врожденные пороки сердца и крупных сосудов. – М.: Медицина,1980. – 189 с.
2. Зіньковський М.Ф. Врожденные пороки сердца / За ред. А.Ф. Возіанова. – К.: Книга плюс, 2008. – 1168 с.
3. Матчин Ю.Г., Козлов С.Г., Лякишев А.А. и др. Благоприятное течение коарктации аорты // Кардиология. – 1991. – Т. 31, № 12. – С. 105-106.
4. Becker A.E., Becker M.J., Edwards J.E. Anomalies associated with Coarctation of aorta – particular reference to infancy. Circulation, 1970. 41; p.1067-1075.
5. Bonnet L.M. Sur la lesion dite stenose congenitale de l'aorta dans la region // Del isthme Revue de medicine.– 1903.– № 23.– P. 108, 225, 385.
6. Cobenoglu A., Teply F., Grunkemeier G. et al. Coarctation of the aorta in patients younger than three months // A. Thorac. Cardiovasc. Surg. – 1985. – Vol. 89. – P. 128-135.
7. Fyler D.C. Report of the New England Regional Infant Cardiac Program // Pediatrics.– 1980.– Vol. 65 (Suppl.).– P. 376-461.
8. Goldman S., Hernandez F., Pappas G. Results of surgical treatment of coarctation of the aorta in the critically ill neonate. // A. Thorac. Cardiovasc. Surg. – 1986. – Vol. 91. – P. 732-737.
9. Keith J.D. Coarctation of the aorta // Heart disease in infancy and childhood / Eds. J.D. Keith, R.D. Rowe, P. Vlad. – 3rd ed.– N.Y.: Macmillan, 1978. – P. 736-760.

Кардиохирургия и интервенционная кардиология, № 2, 2014 г.

Передплата з будь-якого місяця!
У кожному відділенні «Укрпошти»!
За передплатними індексами:

Здоров'я України

«МЕДИЧНА ГАЗЕТА «ЗДОРОВ'Я УКРАЇНИ – XXI СТОРІЧЧЯ»
35272

ТЕМАТИЧНИЙ НОМЕР «КАРДІОЛОГІЯ, РЕВМАТОЛОГІЯ, КАРДІОХІРУРГІЯ»
37639

ТЕМАТИЧНИЙ НОМЕР «ПУЛЬМОНОЛОГІЯ, АЛЕРГОЛОГІЯ, РИНОЛАРИНГОЛОГІЯ»
37631

ТЕМАТИЧНИЙ НОМЕР «НЕВРОЛОГІЯ, ПСИХІАТРІЯ, ПСИХОТЕРАПІЯ»
37633

ТЕМАТИЧНИЙ НОМЕР «ДІАБЕТОЛОГІЯ, ТИРЕОЇДОЛОГІЯ, МЕТАБОЛІЧНІ РОЗЛАДИ»
37632

ТЕМАТИЧНИЙ НОМЕР «ОНКОЛОГІЯ, ГЕМАТОЛОГІЯ, ХІМІОТЕРАПІЯ»
37634

ТЕМАТИЧНИЙ НОМЕР «ГАСТРОЕНТЕРОЛОГІЯ, ГЕПАТОЛОГІЯ, КОЛОПРОКТОЛОГІЯ»
37635

ТЕМАТИЧНИЙ НОМЕР «ПЕДІАТРІЯ»
37638

ТЕМАТИЧНИЙ НОМЕР «ХІРУРГІЯ, ОРТОПЕДІЯ, ТРАВМАТОЛОГІЯ»
49561

ТЕМАТИЧНИЙ НОМЕР «АКУШЕРСТВО, ГІНЕКОЛОГІЯ, РЕПРОДУКТОЛОГІЯ»
89326

НАШ САЙТ:
www.health-ua.com

Архів номерів «Медичної газети «Здоров'я України» з 2003 року

У середньому понад 8000 відвідувань на день