ZU_2014_Endo_3.qxd 13.10.2014 18:52 Page 38

Современные подходы к диагностике, лечению и профилактике диабетической макулопатии и диабетического макулярного отека

По материалам V научно-практической конференции Украинской диабетологической ассоциации «Актуальные вопросы современной диабетологии»

Т.А. Кузнецова

С.А. Сук

В настоящее время сахарный диабет занимает первое место в мире среди общих заболеваний, приводящих к утрате зрения, однако следует помнить, что, по мнению экспертов ВОЗ, в 90% случаев это осложнение можно предотвратить. Современным возможностям профилактики и лечения таких диабетических поражений глазного дна, как макулопатия и макулярный отек, был посвящен доклад сотрудника НПЦ лазерных методов лечения глаза (г. Киев) Татьяны Алексеевны Кузнецовой, подготовленный в соавторстве с руководителем центра, кандидатом медицинских наук Святославом Анатольевичем Суком.

Докладчик подчеркнула, что негативные последствия сахарного диабета (СД) для органа зрения не ограничиваются только диабетической ретинопатией. Глазные осложнения СД включают следующее: инфекционные, обусловленные ассоциированными с диабетом нарушениями иммунитета (блефарит, блефароконъюнктивит, ячмень, кератит, увеит, неврит зрительного нерва); сосудистые (диабетическая ретинопатия, неоваскулярная глаукома); нейротрофические (неврит и атрофия зрительных нервов, парез глазодвигательных мышц); диабетическую катаракту; иные (нестабильность рефракции, диссоциация зрачковых реакций на свет и вблизи).

Как видно из представленного выше перечня, больные СД могут терять зрение вследствие различных изменений зрительного анализатора, однако в 80% случаев причиной резкого снижения и полной утраты зрения является диабетическая макулопатия (ДМП) – специфическое поражение центральной зоны сетчатой оболочки.

Следует напомнить, что макула – наиболее важная в функциональном отношении область сетчатки, обеспечивающая различительную способность органа зрения выше 0,2, цветовое восприятие, бинокулярное слияние изображений и т.д. Поэтому поражение центральной зоны сетчатки при СД обусловливает значительное угнетение целого ряда зрительных функций, приводящее к стойкой утрате профессиональной пригодности лицами трудоспособного возраста, а также к затруднениям в решении ежедневных бытовых задач.

Традиционно ДМП рассматривается как сосудистое поражение органа зрения. При токсическом воздействии патологических метаболитов глюкозы в сосудах сетчатки развиваются два основных процесса – повышение порозности стенок капилляров с последующим выходом компонентов плазмы крови в интерстициальное пространство либо повышенная склонность к сосудистой окклюзии с формированием зон ретинальной неперфузии. В зависимости от преобладания какого-либо из этих процессов и, соответственно, морфологических особенностей выделяют такие формы диабетической макулопатии: экссудативно-геморрагическая (рис. 1), экссудативно-ишемическая (рис. 2), смешанная.

При экссудативно-геморрагической форме офтальмоскопическая картина глазного дна характеризуется обилием микроаневризм и интраретинальных кровоизлияний на фоне обширных зон сосудистого истечения. При экссудативно-ишемической форме преобладают твердые экссудаты, сгруппированные в виде кольцеобразных фигур вокруг тускло-серых проминирующих зон ишемического отека сетчатки. Смешанная форма характеризуется чередованием участков повышенной сосудистой проницаемости с зонами капиллярной окклюзии без преобладания какой-либо из форм и соответственно пестрой офтальмоскопической картиной макулярной области сетчатки.

Важно понимать, что при наличии разнообразных клинических проявлений ДМП в большинстве случаев непосредственной причиной снижения центрального зрения у больных СД выступает отек макулярной области (рис. 3). Макулярный отек (МО) может быть первым симптомом диабетической ретинопатии или возникать на любой стадии ее развития. Частота этого патологического состояния повышается прямо пропорционально стажу и тяжести диабета: через 15 лет после начала заболевания МО развивается у 42% больных СД 1 типа и более чем у 80% пациентов с СД 2 типа.

Формирование отека макулы при СД происходит вследствие нарушения гематоретинального барьера (ГРБ), обеспечивающего гомеостаз сенсорной части сетчатки в физиологических условиях. Именно ГБР регулирует соотношение между гидростатическим давлением плазмы крови и коллоидным (онкотическим) давлением интерстициального пространства сетчатки. В качестве пускового метаболического нарушения, приводящего к поражению всех компонентов ГРБ, рассматривается повышенный уровень глюкозы, однако спектр метаболических изменений при диабете этим не ограничивается. Повреждающее действие на стенку сосудов оказывают конечные продукты гликозилирования белков, оксидативный стресс и др. Нарушение ГРБ сопровождается выходом различных электролитов и протеинов в интерстициальное пространство сетчатки с повышением тканевого онкотического давления и аккумулированием поступившей жидкости между ретинальными слоями. По распространенности выделяют субклинический, фокальный, диффузный и осложненный МО.

Диагностика МО включает несколько этапов, таких как сбор анамнеза, определение остроты зрения, оценка полей зрения, макулярный тест (Амслера), осмотр глазного дна, ангиография, оптическая когерентная томография. Общие офтальмологические методы исследования у больных СД проводятся по стандартным методикам, известным клиницистам еще со студенческой скамьи, поэтому не нуждаются в детальном рассмотрении.

Инструментальные методы исследования сетчатки прошли эволюцию от офтальмоскопии (Helmholts, 1851), биомикроофтальмоскопии (Gulstrand, 1911) и фотографии глазного дна (Kugelberg, 1931) до флуоресцентной ангиографии (Novotny, Alvis, 1961), оптической когерентной томографии (1993) и использования ретинальных камер с компьютерным анализом (1996).

Обязательным условием эффективного лечения ДМП и предупреждения дальнейшего снижения зрения у больных СД является контроль метаболических параметров, прежде всего уровня глюкозы и липидов крови, а также нормализация артериального давления.

Основным методом лечения диабетического МО в настоящее время признаны препараты, блокирующие сосудистый эндотелиальный фактор роста (VEGF), которые применяются в виде интравитреальных инъекций. В Украине наибольшее распространение получили интравитреальные инъекции ранибизумаба, показавшего высокую эффективность в купировании МО при СД при использовании его как в качестве монотерапии, так и в схемах комбинированного лечения. Количество, кратность инъекций анти-VEGF препаратов и последовательность этапов лечения выбираются в зависимости от стадии и распространенности отечного процесса в макулярной области.

Лазерная коагуляция являлась основным методом лечения МО до эры анти-VEGF терапии. Сегодня лазерное лечение успешно применяется в комбинации

Рис. 1. Экссудативно-геморрагический макулярный отек

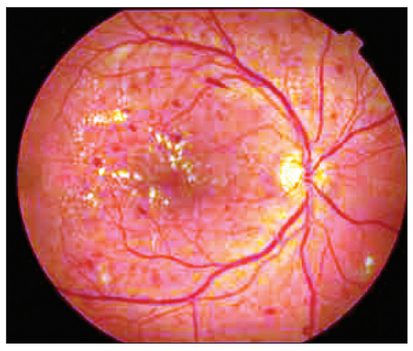

Рис. 2. Экссудативно-ишемический макулярный отек

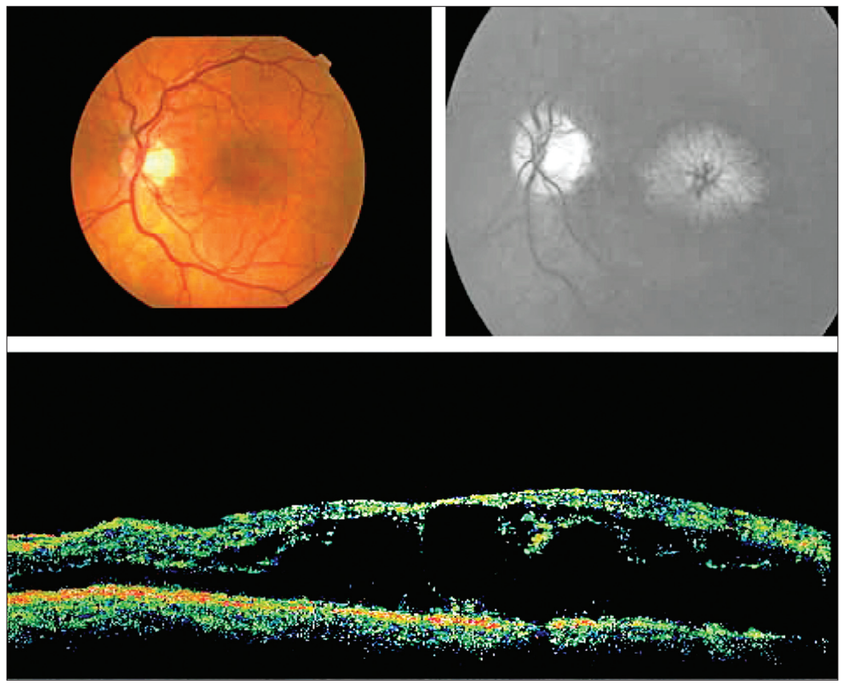

Рис. 3. Кистозный макулярный отек – исход персистирующего макулярного отека

ZU_2014_Endo_3.qxd 13.10.2014 18:52 Page 39

с анти-VEGF препаратами. Лазерная коагуляция показана во всех случаях клинически значимого МО и позволяет уменьшить риск снижения зрения на 50%. Критериями клинически значимого МО являются следующие показатели: утолщение сетчатки в зоне до 500 микрон (1/3 диаметра диска (ДД) зрительного нерва) от центра макулы; утолщение сетчатки в зоне до 500 микрон (1/3 ДД) от центра макулы с наличием твердых экссудатов в тех же пределах; отек протяженностью 1 ДД в любом месте макулы в зоне от 500 до 1500 микрон от центра.

Для своевременного проведения анти-VEGF терапии и/или лазерной коагуляции сетчатки пациентам рекомендуется проходить регулярные офтальмологические осмотры с обязательным выполнением компьютерной томографии сетчатки для выявления самых начальных признаков ухудшения отечного процесса.

Хирургическое лечение проводится лишь в случаях подтвержденной патологии стекловидного тела (данные компьютерной томографии сетчатки), которая способствует образованию и поддержанию отечного процесса.

Интравитреальное введение синтетических аналогов кортикостероидов проводится в случаях явного ухудшения процесса при недостаточной эффективности лазерной коагуляции сетчатки и невозможности применения анти-VEGF терапии.

К сожалению, полностью излечить МО не удается, как не удается вылечить диабетическую ретинопатию и СД. Поэтому особую актуальность приобретает профилактика развития макулопатии, МО и ретинопатии у всех больных диабетом. Замедлить прогрессирование патологического процесса в сетчатке при диабете позволяет применение лютеина. Это вещество обладает доказанным антиоксидантным и нейропротекторным эффектом. Наличие двойных связей в молекуле лютеина обеспечивает нейтрализацию активных форм кислорода и продуктов перекисного окисления липидов, то есть уменьшение выраженности окислительного стресса, играющего важную роль в патогенезе диабетической ретинопатии. Кроме того, лютеин выполняет функцию естественного фильтра для коротковолновой части спектра видимого света (максимальная абсорбция 446-451 нм), оказывающую повреждающее действие на сетчатку. И наконец, лютеин обеспечивает стабильность липопротеиновых клеточных мембран, обусловливая в том числе нейропротекторный эффект (способствует повышению выживаемости нейронов сетчатки при диабете).

Наиболее известными в Украине и хорошо изученными лютеинсодержащими комплексами является Окювайт Лютеин форте и Окювайт Комплит. Соотношение лютеина и зеаксантина в нем составляет 5:1, что соответствует формуле, установленной при проведении многоцентрового рандомизированного исследования AREDS-2. Прием Окювайта (по 1-2 таблетки или капсулы в день) показан при нарушениях зрения у пациентов с СД, а также при непереносимости глютена.

Таким образом, научный и практический потенциал современной офтальмологии дает возможность с оптимизмом оценивать перспективы борьбы с осложнениями СД, в том числе с диабетической макулопатией и диабетическим МО.

Діабет. Ожиріння.
Метаболічний синдром, № 4, 2014 р.

Є.В. Лучицький, д.м.н., професор, **В.Є. Лучицький**, к.м.н, **В.М. Рибальченко**, відділ патології статевих залоз ДУ «Інститут ендокринології та обміну речовин ім. В.П. Комісаренка НАМН України», м. Київ

Чоловіче безпліддя: погляд ендокринолога-андролога

Продовження. Початок на стор. 34.

Для лікування чоловічої неплідності, зумовленої підвищеними рівнями естрогенів в крові та зниженням коефіцієнта тестостерон/естрадіол, використовуються антиестрогенні препарати кломіфену цитрат та тамоксифен (Haidl & Schill,1991; Breznik & Borko, 1993; E. Nieschlag, 1993; Katoulas et al., 1994; Балабелин, Т. Р. Горохова, 1988). Антиестрогени в гіпоталамусі вступають в конкурентний зв'язок з цитоплазматичними рецепторами естрогенів, стимулюючи транслокацію антагоніст-рецепторного комплексу в ядро, де він затримується на тривалий період, не активуючи ядерні процеси. В результаті гальмування механізму зворотного зв'язку збільшується секреція гонадотропін-рилізинг-гормону і відповідно гонадотропінів та тестостерону. Кломіфену цитрат призначають у дозі 25-50 мг на добу впродовж 1-2 міс (до 4-6 міс). Тамоксифен приймають у дозі 20 мг на добу впродовж 3-6 міс (до 12 міс). Тамоксифен спричиняє менш виражену естрогенну дію та майже не виключає побічних ефектів.

Кломіфену цитрат має слабку естрогенну активність, тому не повинен застосовуватися більше 6 міс.

Повідомлення про ефективність антиестрогенової терапії суперечливі. Тамоксифен здійснював виражений ефект на концентрацію сперматозоїдів та кількість живих форм і не впливав на рухливість та морфологію (Kotoulas et al., 1994, Bresnic, Bertku, 1998 та ін.). Метааналіз плацебо-контрольованих досліджень застосування антиестрогенних препаратів в якості емпіричного лікування чоловічого безпліддя не виявив вірогідної різниці в досягненні вагітностей у пар, чоловіки яких отримували антиестроген та плацебо (табл. 3).

Перспективним у лікуванні чоловічої неплідності може бути використання соматотропного гормону. В ряді робіт було показано, що введення соматотропіну протягом 3 міс (2 МО в/м на день 14 днів, 4 МО на день наступні 14 днів та 6 МО подальшого періоду) пацієнтам з оліго- та астенозооспермією призводило до підвищення кількості активно рухливих форм та менш вираженого збільшення концентрації сперматозоонів та об'єму сперми. Було встановлено, що в сім'яній плазмі пацієнтів під впливом прийому соматотропіну зростала концентрація інсулінподібного фактора росту-1, яка спостерігалася у пацієнтів з підвищенням кількості активно рухливих сперміїв, що дало можливість авторам гіпотезувати про те, що системне введення соматотропіну може стимулювати інтрагонадальну секрецію інсуліноподібного фактора росту 1 і дає можливість впливати на паракринну регуляцію сперматогенезу.

Таблиця 3. Антиестрогени в емпіричній терапії чоловічого безпліддя

Дослідження	Доза (мг/добу)	Антиестрогени (вагітностей/п)	Плацебо (вагітностей/п)	p (95% ДІ)
Кломіфен				
Abel et al. (1982)	50	15/93	10/86	1,45 (0,62-3,37)
Anonymous (1992)	25	7/70	6/71	1,20 (0,39-3,75)
Micic & Dotlic (1985)	50	7/56	0/45	6,81 (1,46-31,69)
Ronnberg (1980)	50	1/14	1/15	1,07 (0,06-18,10)
Sokol et al. (1988)	25	1/11	4/9	0,17 (0,02-1,21)
Wang et al. (1983)	25 / 50	4/29	0/7	3,89 (0,29-51,80)
Тамоксифен				
AinMelk et al. (1987)	20	2/16	0/16	7,90 (0,47-132,2)
Hargreave et al. (1986)	20	6/33	7/37	0,95 (0,29-3,16)
Krause et al. (1992)	30	5/39	3/37	1,64 (0,38-7,03)
Torok (1985)	20	9/27	5/27	2,13 (0,64-7,12)

Висновки

Головною метою переважної більшості вищенаведених методів лікування чоловічого безпліддя є досягнення природної вагітності шляхом впливу різних гормональних чинників. Досвід показує, що застосування гонадотропін-рилізинг-гормону має хороший ефект у випадках вторинного гіпогонадизму, що розвинувся на гіпоталамічному рівні. Застосування комбінації гонадотропінів ЛГ та ФСГ здійснює хороший позитивний ефект у пацієнтів з гіпогонадотропним гіпогонадизмом, спричиненим ураженням, як на гіпофізарному, так і на гіпоталамічному рівнях. Досі застосування гормональної терапії з точки зору доказової медицини є ефективним лише у випадках, коли безпліддя розвинулося на фоні гіпогонадотропного гіпогонадизму. З іншого боку, зважаючи на високий відсоток ідіоматичної форми чоловічого безпліддя (за різними даними від 50 до 70% випадків), застосування різних видів гормонотерапії залишається методом вибору при визначенні тактики лікування чоловічого безпліддя. Дані про ефективність терапії препаратами ФСГ, ЛГ, тестостерону, гормонами щитовидної залози є контраверсійними і в той же час обнадійливими в питаннях лікування ідіопатичних форм чоловічого безпліддя. Застосування антиестрогенних препаратів (блокаторів ароматази та блокаторів естрогенових рецепторів) та/або препаратів тестостерону в ряді випадків має високу ефективність у збільшенні кількості сперматозоїдів та їх рухливості. Поряд з цим не слід забувати про необхідність та ефективність застосування в комбінації з гормональними препаратами вітамінно-амінокислотних комплексів для забезпечення сперматогенезу та покращення якісних властивостей сперматозоїдів, в першу чергу – рухливості. Майбутнє в сфері лікування чоловічого безпліддя вбачається у розвитку нових технологій діагностики чоловічого безпліддя, що дасть змогу знизити частоту ідіоматичних форм та завдяки отриманню нових даних про етіопатогенез створити високоефективні методи лікування чоловічого безпліддя.