М.М. Жайворонок, Медичне науково-практичне об'єднання «Медбуд», м. Київ; **О.Б. Динник**, ДЗ «Медичний центр телемедицини МОЗ України», м. Київ; **О.І. Кушнеров**, кафедра ультразвукової діагностики БелМАПО, м. Мінськ (Білорусь)

Поліпшення візуалізації товстої кишки при ультразвуковому обстеженні за допомогою симетикону

Ультразвуковий метод дослідження (УЗД) на сучасному етапі розвитку променевої діагностики є найбільш поширеним методом візуалізації внутрішніх органів і тканин. Його перевагами є безпечність, неінвазивність та порівняно невелика вартість. Обстеження базується на тісній взаємодії в системі лікар – прилад – пацієнт, і його якість визначається всіма трьома параметрами цієї системи. Надлишкове скупчення газів у шлунково-кишковому тракті (ШКТ) пацієнта значно знижує інформативність УЗД [4, 8, 9]. Проблема адекватної попередньої підготовки пацієнта є першорядною при усуненні загазованості для виконання якісного абдомінального УЗД. Комплаєнс пацієнтів та їх зусилля щодо дегазації ШКТ не завжди успішні.

Метеоризм (від грецького μετεωρισμος – підняття вгору, здуття) – надлишкове скупчення газів у ШКТ, головним чином у кишечнику. Він проявляється здуттям живота, але можливе «вибухове» виділення великої кількості газів (флатуленція). У нормі у людини в шлунку та кишечнику знаходиться приблизно 0,9 л газів, які ковтаються та утворюються переважно в результаті життєдіяльності мікроорганізмів. У дорослої людини у процесі дефекації та поза нею з кишечнику в нормі за добу виводиться 0,1-0,5 л газу. При метеоризмі об'єм газу, що виводиться, може досягати трьох і більше літрів. Склад газової суміші у здорових людей такий: азот (N_2) – 24-90%, вуглекислий газ (CO_2) – 4,3-29%, кисень (O_2) – 0,1-23%, водень (H_2) – 0,6-47%, метан (CH_4) – 0-26%, а також невелика кількість сірководню (H_2S), аміаку (NH_3), меркаптану [16, 15].

Причини підвищеного газоутворення (метеоризму) в кишечнику різноманітні. Є три основні джерела утворення газу в кишечнику: повітря, що ковтається; гази, які утворюються в просвіті самої кишки; гази, що дифундують з крові. Газ, що накопичується в ШКТ, у нормі частково всмоктується в товстій кишці та головним чином евакуюється [6].

Однією з найпоширеніших причин метеоризму є незбалансоване харчування із вживанням великої кількості продуктів, які активують процеси бродіння та гниття. Метеоризм також виникає внаслідок порушення процесу травлення, що пов'язано з порушенням функції ферментної системи та кровообігу органів травлення (мальдигестія та мальабсорбція), при зниженому всмоктувані газів, зниженні моторної функції кишечнику, порушенні мікробіоти ШКТ та надлишковому бактеріальному рості. Ще однією причиною пневматозу може бути непрохідність чи парез кишечнику, які часто розвиваються в післяопераційному періоді [10].

В останні роки кількість пацієнтів, що скаржаться на метеоризм, збільшилася. Епізодично він виникає практично у всіх пацієнтів. Метеоризм – синдром, що значно знижує якість життя, до того ж переважна більшість пацієнтів, соромлячись свого стану, не звертаються за допомогою до лікаря.

Явища метеоризму складаються із двох основних патогенетичних ланцюгів: надлишкового газоутворення та порушення пасажу по ШКТ. У верхніх відділах тонкої кишки утворюється значна кількість вуглекислого газу як результат взаємодії іонів водню, які потрапляють із шлунка, та іонів бікарбонатів, які секретуються переважно підшлунковою залозою. У товстій кишці вуглекислий газ продукується в основному як результат ферментативної дії кишкових бактерій на органічні речовини, що не розщепилися та не всмокталися в тонкій кишці. До них належать рослинні волокна, целюлоза, пектин, геміцелюлоза, лігніни [11].

Акумульовані в кишечнику гази являють собою піну, що містить велику кількість дрібних пухирців, кожен із яких окутаний шаром в'язкого слизу. Така слизова піна покриває тонким шаром слизову оболонку кишки і таким чином утруднює пристінкове травлення, знижує активність ферментів, гальмує процеси всмоктування, у тому числі води. Унаслідок наявності надлишку слизу порушуються процеси абсорбції газів стінкою кишки [12]. Таким чином, формується хибне коло метеоризму.

На цьому етапі звичайна підготовка пацієнта до абдомінального УЗД включає обстеження натщесерце з обмеженим раціоном напередодні. На жаль, цей захід не завжди дає бажаний результат, а в деяких випадках може навіть спровокувати підвищення газоутворення в кишечнику.

Для лікування та профілактики синдрому метеоризму призначають засоби, які нормалізують травлення, перистальтику кишечнику та прискорюють евакуацію газів. Застосування адсорбентів, які поглинають гази, не є новим підходом. Активоване вугілля використовується давно та малоефективно. Відносно новим і патогенетично виваженим підходом є застосування препаратів, що містять поверхнево активні речовини (симетикон, Еспумізан®) і виступають у якості піногасника. Симетикон є кремнійорганічною сполукою з групи диметилполісилоксанів, і механізм її дії заснований на послабленні поверхневого натягу міхурців газу в травному каналі, що забезпечує підвищену резорбцію та вільне виведення газів. Препарат є фізіологічно та хімічно інертною сполукою – не розчиняється ні в воді, ні в етиловому спирті і не змінює своєї структури та якостей під дією окислювачів, високих температур, є жиронерозчинним, резистентним до будь-яких мікроорганізмів. Симетикон не абсорбується у травному каналі та виводиться з організму в незміненому стані. Препарат не впливає на обмін білків, жирів і вуглеводів, не порушує всмоктування вітамінів, мінералів та мікроелементів. Симетикон показаний для симптоматичного лікування при метеоризмі (у тому числі в післяопераційному періоді), аерофагії, диспепсії і як додатковий засіб для підготовки до діагностичних обстежень (абдомінального УЗД та УЗ- обстеження органів малого таза, трансректального УЗД, рентгенологічних обстежень ШКТ та фіброендогастроскопії, колоноскопії) [5].

Одними з найперших лікувати метеоризм симетиконом у 1962 році запропонували C.H. Debray і співавт. [13], висловивши припущення, що він діє як бар'єр для слизових оболонок, захищаючи від впливу шлункової хлористоводневої кислоти, ацетилсаліцилової кислоти та жовчних кислот. У наш час препарат випускається у вигляді капсул та емульсії [7].

Однак трапляються ситуації, коли пацієнт не має можливості або не встиг провести адекватну підготовку до інструментальних досліджень товстої кишки у плані усунення синдрому метеоризму, а клізми в день дослідження нерідко підвищують ступінь загазованості. Саме для таких випадків ми запропонували додавати до діагностичного контрастного розчину при УЗД товстої кишки поверхнево активну речовину – симетикон у вигляді емульсії (Еспумізан® L).

Мета дослідження – оцінити ефективність трансабдомінальної ультразвукової візуалізації (ТАУЗВ) відділів товстої кишки за допомогою діагностичного розчину (ДР) з додаванням емульсії симетикону.

Матеріали та методи

Нами обстежено 69 пацієнтів віком від 21 до 62 років (жінок – 51, чоловіків – 18). Дослідження проводилося на апаратах Esaote ClassC та Philips HD 11 з мультичастотними конвексними 3,5-5 МГц та лінійними датчиками 7-12 МГц, використовували технології покращення В-зображення. Обстеження товстої кишки здійснювали після очищення напередодні (застосовували клізми або проносні засоби). Використовували методику трансабдомінального обстеження товстої кишки в горизонтальному положенні та з поворотами на бік з наповненням її ДР, дотримуючись загальноприйнятої методики [1, 3]. У якості контрастного ДР застосовували дегазовану дистильовану воду (500 мл), у яку додавали симетикон (Еспумізан® L) (80 мг). Товста кишка була поділена на зони інтересу, які є найскладнішими з точки зору візуалізації: ректосигмоїдний відділ, селезінковий кут, печінковий кут, купол сліпої кишки. Контрольна група (n=70) в якості ДР отримувала тільки звичайну дистильовану воду (500 мл).

Результати та обговорення

Під час УЗД товстої кишки було виділено три ступені якості ТАУЗВ: + – візуалізація незадовільна, ++ – візуалізація задовільна, +++ – візуалізація добра.

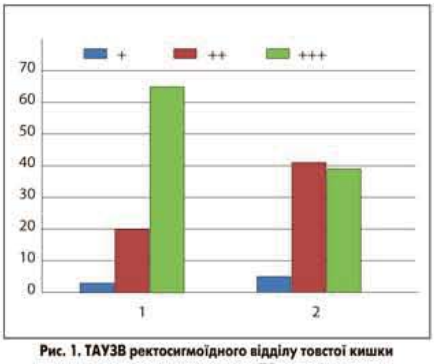

Рис. 1. ТАУЗВ ректосигмоїдного відділу товстої кишки з наповненням ДР

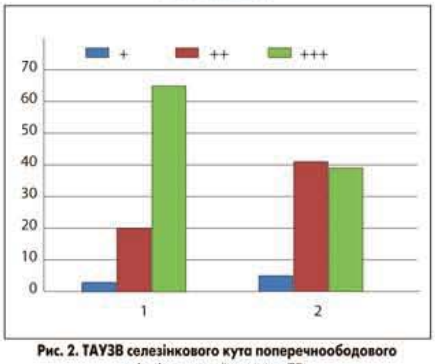

Рис. 2. ТАУЗВ селезінкового кута поперечноободового відділу товстої кишки з ДР

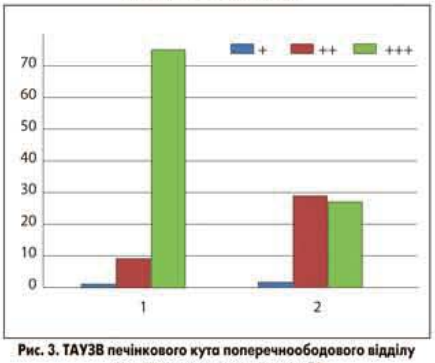

Рис. 3. ТАУЗВ печінкового кута поперечноободового відділу товстої кишки з наповненням ДР

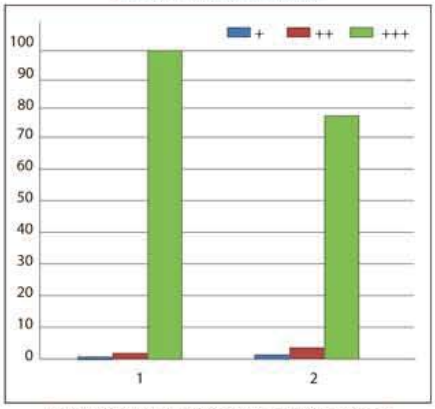

Рис. 4. ТАУЗВ купола сліпої кишки з наповненням ДР

Якість УЗ-візуалізації представлена у вигляді діаграм на рисунках 1-4: 1 – дистильована вода з додаванням 80 мг емульсії Еспумізан® L, 2 – звичайна дистильована вода.

Продовження на стор. 6.

ZU_2014_Gastro_3.qxd 11.09.2014 13:36 Page 6

М.М. Жайворонок, Медичне науково-практичне об'єднання «Медбуд», м. Київ; **О.Б. Динник**, ДЗ «Медичний центр телемедицини МОЗ України», м. Київ; **О.І. Кушнеров**, кафедра ультразвукової діагностики БелМАПО, м. Мінськ (Білорусь)

Поліпшення візуалізації товстої кишки при ультразвуковому обстеженні за допомогою симетикону

Продовження. Початок на стор. 3.

Під поняттям «добра візуалізація» розуміли повну відсутність газу в зоні інтересу товстої кишки у горизонтальному положенні та при поворотах на правий або лівий бік. Задовільна візуалізація допускала незначну кількість газу, який не мав істотного впливу на якість УЗ-візуалізації просвіту товстої кишки. При незадовільній візуалізації визначалася значна кількість газу, що заважало провести якісне УЗ-обстеження.

Добра візуалізація ректосигмоїдної зони була досягнута у 48 (70%) пацієнтів основної групи порівняно з 31 (44%) у контрольній групі, часткова візуалізація – у 18 (26%) та 33 (47%) обстежених відповідно і була незадовільною у 5 (4%) пацієнтів основної та 6 (9%) контрольної групи. Добра візуалізація селезінкового кута була досягнута у 57 (82%) пацієнтів основної групи порівняно з контрольною групою (33 хворих, 47%), часткова візуалізація – в 11 (16%) та 35 (46%) обстежених відповідно та не покращилася в 1 (2%) і 2 (7%) пацієнтів відповідно (рис. 5). Добра візуалізація печінкового кута була досягнута у 56 (81%) пацієнтів основної групи порівняно із 45 (65%) у контрольній групі, часткова візуалізація – у 10 (14%) та 20 (29%) обстежених відповідно і не покращилася у 3 (5%) та 4 (6%) пацієнтів відповідно (рис. 6). Добра візуалізація купола сліпої кишки була досягнута у 67 (97%) пацієнтів порівняно з контрольною групою (60 обстежених, 85%), часткова візуалізація – у 2 (3%) та 9 (13%) пацієнтів відповідно і не покращилася в одного (1%) хворого контрольної групи (рис. 7).

Вплив на зменшення вмісту газу в товстій кишці (так звана дегазація) тісно корелює з покращенням візуалізації у більшості пацієнтів. Усі пацієнти переносили процедури добре, без будь-яких побічних ефектів. Жодного разу ТАУЗВ кишки не була відмінена при вадах підготовки пацієнта.

Згідно з даними літератури попереднє (за день і в той самий день) застосування симетикону має позитивний вплив на створення оптимального акустичного вікна під час дослідження заочеревинних органів та тканин, зокрема при УЗ-візуалізації підшлункової залози [14, 17]. У наших дослідженнях, присвячених ТАУЗВ товстої кишки, ми і раніше спостерігали позитивний ефект симетикону при попередньому призначенні під час підготовки товстої кишки [2]. Саме в цій роботі вперше запропоновано заходи, які доцільно використовувати у разі незадовільної підготовки пацієнта, що визначається на першому етапі УЗД – під час безконтрастного оглядового дослідження кишечнику. Лікар УЗД має змогу не відміняти дослідження, а перейти до другого, контрастного етапу, з корекцією вад підготовки додаванням до ДР симетикону безпосередньо під час огляду.

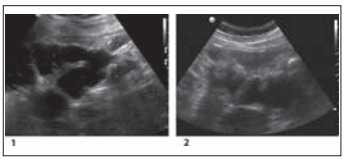

Рис. 5. ТАУЗВ селезінкового кута ободової кишки з ДР
1 – добра візуалізація, 2 – задовільна візуалізація.

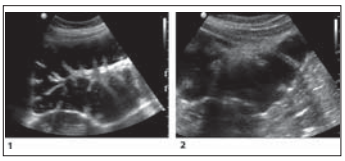

Рис. 6. ТАУЗВ печінкового кута ободової кишки з ДР
1 – добра візуалізація, 2 – задовільна візуалізація.

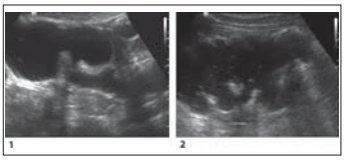

Рис. 7. ТАУЗВ купола сліпої кишки з ДР
1 – добра візуалізація, 2 – задовільна візуалізація.

Висновки

1. Застосування симетикону (Еспумізан® L) для дегазації в суміші з контрастним ДР має позитивний вплив на якість ТАУЗВ відділів товстої кишки.

2. Використання симетикону є простим, безпечним, доступним та ефективним методом покращення візуалізації відділів товстої кишки в амбулаторних умовах порівняно із застосуванням тільки чистої дистильованої води в якості контрастного ДР.

Література

1. Гапченко В.В., Абдуллаєв Р.Я., Динник О.Б., Жайворонок М.М. Можливості сучасної ультразвукової діагностики захворювань товстої кишки: навч. посіб. – Х.: Нове слово, 2008. – 40 с.
2. Динник О.Б., Жайворонок М.Н. Ультразвукове обстеження: вплив підготовки хворого на якість отриманої інформації // Новости медицины и фармации. – 2013. – № 15 (466). – С. 13-14.
3. Жайворонок М.М., Динник О.Б. Можливості ультразвукової колонографії в діагностиці та скринінгу захворювань товстої кишки: тези і матеріали наук.-практ. конф. «Інноваційні технології в ультразвуковій діагностиці», м. Київ, 7 квітня, 2011 р. – С. 36-37.
4. Митьков В.В. Влияние подготовки больного на качество получаемой информации при проведении ультразвукового исследования органов и структур брюшной полости, забрюшинного пространства и малого таза // Consilium medicum. Гастроэнтерология . – 2009. – № 2.
5. Эспумизан®: решение проблем живота для всех возрастов // Пресс-служба еженедельника «Аптека». – 2007. – № 7 (578). – С. 16.
6. Решетілов Ю.І., Кузнецова Л.П., Васильченко О.Ю. та ін. Впровадження технологій неінвазивного скринінгу в гастроентерології // Гастроентерологія: Міжвідомчий зб. – Дніпропетровськ, 2008. – Вип. 41. – С. 1319
7. Харченко Н.В., Черненко В.В., Червак И.Н. та ін. Использование препарата Эспумизан в практике гастроэнтеролога // Здоров'я України. – 2008. – № 6/1. – С. 52-53.
8. Шапошникова О.Ф. Сравнительная эффективность и переносимость различных методов подготовки к ультразвуковому исследованию органов брюшной полости // Болезни органов пищеварения. – 2006. – Т. 8, № 2. – С. 103-107.
9. Щербаков П.Л., Дворяковский В.А., Дворяковская Г.М., Якушенко Ю.М. Использование пеногасителей в медицинской практике // Consilium medicum. Гастроэнтерология (приложение). – 2007. – № 2. – С. 62-65
10. Birtley R.D.N., Burton J.S., Kellet D.N., Oswald B.J., Pennington J.C. The effect of free silica on the mucosal protective and antiflatulent properties of polydimethylsiloxane. J Pharm.Pharmac 1973; 25. – P. 859-863.
11. Brecevic L., Bosan-Kilibarda I., Strajnar F. Mechanism of antifoaming action of simethicone. J Appl Toxicol 1994; 14. – P. 207-211.
12. Camilleri M. Functional bowel disease: roles of sensation and motility. Schweiz Med Wochen-schr 2000; 130. – P. 1772-1781.
13. Debray C.H., Veyne S., Laurte M. Traitement du meteorisme par certains silicones (dimethyl-poly-silo-xane). Sem Hop Paris 1962; 38: 48-49: 2667-2671.
14. Gladisch R., Elfner R., Ulrich H., Heene D.L. [Comparative study of 2 dosage forms of liquid dimethicone for ultrasound premedication]; Vergleichsuntersuchung zweier Dosierungsformen von flussigem Dimeticon zur Sonographie-Pramedikation. Ultraschall Med 1990; 11: 95-99.
15. Holtmann G., Gschossmann J., Mayr P., Talley N. A randomized placebo-controlled trial of simeticone and cisapride for the treatment of patients with functional dyspepsia // Alimentation, Pharmacology and Therapy. – 2002. – № 9. – P. 16-41.
16. Jain K., Patel V.P., Pichumoni C. Activated charcoal, simethicone and intestinal gas. A doubleblind study. Ann Intem Med 1986; 105: 61-62.
17. Lembcke B., Kehl A., Lankisch P.G. Does an antifoaming agent improve the quality of abdominal ultrasonography? A double-blind study with special reference to the pancreas, the aorta and the para-aortic region: Z Gastroenterol 1985; 23: 628-631.

Здоров'я України
МЕДИЧНА ГАЗЕТА
На нашому сайті
www.health-ua.com
повна версія всіх номерів
Медичної газети
«Здоров'я України»:
загальнотерапевтичні
та всі тематичні номери

Архів з 2003 року