Особливості етіопатогенезу, клінічного перебігу та лікування гострого вірусного назофарингіту в сучасних умовах

І.В. Кошель, **В.І. Попович**, д.м.н., професор,
кафедра оториноларингології з курсом хірургії голови і шиї
Івано-Франківського національного медичного університету

Назофарингіт (ринофарингіт, риновірусна інфекція, риноназофарингіт, епіфарингіт) – запалення слизової оболонки носоглотки. Пусковим моментом у розвитку захворювання майже завжди є вірусна інфекція.

Усе частіше в поле зору отоларинголога потрапляє інфекція, спричинена ДНК-вмісним γ-герпесвірусом 4 типу Епштейна-Барр (ВЕБ), що має виражену лімфотропність. Як відомо, носовий відділ глотки за морфофункціональною організацією принципово відрізняється від відділів, розміщених нижче. Асоціація лімфоїдної тканини глоткового мигдалика з респіраторним епітелієм є морфологічним субстратом герпетичного вірусного ураження саме носоглотки, тобто є вхідними воротами.

ВЕБ потрапляє в організм людини повітряно-крапельним шляхом, проникає в епітеліальні клітини носоглотки, руйнування яких призводить до поширення інфекції на суміжні структури, зокрема лімфоїдну тканину глоткового мигдалика. У минулому лікар зазвичай стикався лише з маніфестними формами ВЕБ-інфекції, що клінічно діагностувалися як інфекційний мононуклеоз. Разом із цим така клінічна картина при первинному інфікуванні має місце лише в невеликої частки (до 7,1%) хворих. Як правило, при первинному інфікуванні характерний назофарингіт. У заражених епітеліальних клітинах триває репродукція ВЕБ. Під час реплікації вірусу, лізису і подальшої віремії уражаться лімфоретикулярний апарат, що клінічно проявляється гіперплазією лімфоїдної тканини. Характерне збільшення шийних лімфатичних вузлів. Після зараження ВЕБ реплікація вірусу в організмі людини й формування імунної відповіді можуть відбуватися безсимптомно чи проявлятися помірними катаральними явищами з боку верхніх дихальних шляхів, що характеризуються тривалим рецидивуючим перебігом і наявністю клінічних і лабораторних ознак вірусної активності.

Таким чином, мішенню для ВЕБ є клітини війчастого епітелію, а в подальшому – імунної системи (носоглоткового мигдалика, Т-лімфоцити, макрофаги), в яких вірус здатний репродукуватися впродовж тривалого часу, що зумовлює зниження їх функціональної активності з формуванням вторинного імунодефіцитного стану. Надалі в інфікованих епітеліальних клітинах і лімфоцитах можлива реактивація латентної інфекції. При цьому необхідно мати на увазі, що форми з короткочасним і тривалим (персистенція) перебуванням вірусу в організмі нерідко тісно пов'язані між собою – одна форма інфекції переходить в іншу.

Ці зміни призводять до розвитку хронічного фарингіту. При цьому імунна система не реагує на низьку концентрацію патогенів, даючи їм можливість зберігатися в тканині мигдаликів тривалий час (феномен імунологічної толерантності, характерний для низки вірусів, зокрема ВЕБ). Як тільки мікроорганізми починають активно розмножуватися,

імунна система знову ініціює боротьбу з ними – розвивається загострення процесу. Але коли вірус майже переможений, імунна система раптом перестає протидіяти патогенам і знову ігнорує їх. Настає тимчасова ремісія. При цьому самі по собі повторні запальні процеси можуть призводити до імунодепресії. Утворюється замкнене коло – імунологічна толерантність призводить до хронізації фарингіту, хронічний фарингіт, у свою чергу, спричиняє імунодепресію, імунодепресія посилює імунологічну толерантність. Це стало приводом для виокремлення хронічного епіфарингіту (назофарингіту) як самостійної нозологічної одиниці в Міжнародній класифікації хвороб 10-го перегляду («Захворювання J.31.1»).

Імунна система організму здатна лише частково контролювати персистуючу інфекцію ВЕБ. Вирішальну роль у цьому відіграє лізис інфікованих клітин цитотоксичними CD^{8+} Т-лімфоцитами і природними кілерами (ПК). За останніми даними, в процесі хронічної персистенції в епітелії і В-лімфоцитах ВЕБ самостійно може реалізовувати механізми імуносупресії, що не дають можливість імунній системі взяти під контроль інфекційний процес, індукований цим вірусом або зумовлений наявністю сторонньої мікрофлори. При дослідженні імунного статусу у хворих спостерігається зміна рівня та функції специфічних цитотоксичних лімфоцитів, ПК. Крім того, більш ніж у половини хворих знижена здатність до стимульованої продукції інтерферону (ІФН), мають місце порушення авідності (здатності міцно зв'язуватися з антигеном) антитіл, зменшення рівня DR^{+} лімфоцитів.

Лікування назофарингіту повинно починатися з встановлення точного діагнозу та етіологічного фактору. Препаратами вибору для етіотропної терапії гострого назофарингіту є противірусні й антибактеріальні препарати. Однак труднощі етіологічного лікування вірусного процесу очевидні, у зв'язку з чим противірусні засоби використовують тільки в разі тяжкого перебігу. Пацієнтам з легким або середньотяжким перебігом захворювання противірусна терапія не показана. Антибактеріальна терапія доцільна лише при відомій чи передбачуваній бактеріальній (стрептококовій) етіології гострого назофарингіту. Необґрунтована антибактеріальна терапія (при вірусній інфекції) сприяє розвитку резистентності до антибіотиків, а також може ускладнюватися небажаними алергічними реакціями.

Разом із цим на тлі обмежених можливостей етіологічного лікування гострого назофарингіту, особливо небактеріальної етіології, виникає проблема вибору препарату, який би мав комплексну дію: противірусну, протимікробну, протизапальну й імуномодулюючу. Важливими вимогами до таких препаратів є ефективність і висока безпечність.

Ці властивості притаманні комбінованому препарату Імупрет. До його складу входять екстракти кореня алтея (Althaea officinalis), квіток ромашки (Matricaria chamomilla), трави деревію (Achillea millefolium), кори дуба (Quercus robur), листя грецького горіха (Juglans regia), трави хвоща польового (Equisetum arvense) і кульбаби (Taraxacum officinale). Імупрет належить до групи високоефективних засобів, здатних стимулювати неспецифічні фактори захисту: підвищення фагоцитарної активності макрофагів і гранулоцитів, елімінацію мікроорганізмів. Використання препарату Імупрет при гострих запальних захворюваннях дихальних шляхів сприяє зниженню вираженості больових відчуттів, набряку слизової оболонки, забезпечує місцеву дію, що перешкоджає подразненню слизової оболонки дихальних шляхів. За результатами численних досліджень, застосування препарату Імупрет сприяє підвищенню противірусного імунітету, переважно за рахунок зростання продукції ІФНγ і ІФНα, а його противірусна активність поширюється на широкий спектр вірусів, здатних уражати верхні дихальні шляхи. Наявність у пацієнтів інфікування ВЕБ і змін в імунітеті, індукованих цим вірусом, що має лімфотропну імуносупресивну активність, обґрунтовує доцільність збалансованого противірусного та імунокоригуючого впливу, без якого вилікувати фарингіт досить проблематично.

Метою дослідження було вивчити терапевтичний потенціал рослинного імуномодулятора з противірусною дією Імупрет при лікуванні гострого назофарингіту.

Матеріал і методи

У дослідження включено 50 дітей, хворих на гострий вірусний назофарингіт. Клінічний діагноз у всіх пацієнтів установлювався на підставі клініко-отоларингологічного та ендоскопічного обстеженнь, що доповнювалися лабораторними й імунологічними дослідженнями. Комплексну оцінку результатів обстеження проводили за серологічним профілем реакції ІФА до антигенів ВЕБ – IgM-VCA/IgG-EA/IgG-EBNA, який співставляли з клінічним перебігом захворювання. Виявлення підвищеного титру антитіл VCA або EA за наявності антитіл EBNA свідчило про хронічну або реактивовану ВЕБ-інфекцію, оскільки IgG-EBNA-антитіла виявляються на тлі безсимптомної інфекції, а також у разі реактивації хронічної інфекції. Відсутність антитіл EBNA свідчила про гострий перебіг захворювання.

Критеріями включення в дослідження були встановлений діагноз гострого вірусного назофарингіту тривалістю не більше 3 діб, вік від 6 до 12 років. Критерії виключення: назофарингіт із супутнім гострим середнім отитом, бронхітом чи іншими захворюваннями, що потребують призначення антибіотиків чи нестероїдних протизапальних засобів; наявність поліпозного, алергічного риносинуситу, анатомічних дефектів верхніх дихальних шляхів, що впливають на перебіг захворювання; наявність хронічних захворювань верхніх дихальних шляхів, імунодефіцитних станів, вроджених захворювань; пізня діагностика

гострого назофарингіту (більш ніж 3 дні до моменту звернення до лікаря).

Методом випадкового розподілу хворі були розподілені на 2 групи. Учасники основної групи (n=25) отримували назальний деконгестант, іригаційну терапію (тричі на день), топічний назальний антибіотик, Імупрет у стандартному дозуванні в режимі прийому 6 р/день до зникнення гострої симптоматики з подальшим переходом на 4-разовий прийом протягом 4 тиж. Пацієнтам групи порівняння (n=25) призначали назальний деконгестант, іригаційну терапію (тричі на день) і топічний назальний антибіотик.

Оцінка ефективності лікування ґрунтувалася на аналізі динаміки основних симптомів на 3-й, 7-й та 10-й день лікування. Вираженість симптоматики оцінювалась у балах. Додатковими критеріями слугували наявність побічних ефектів, термін клінічного одужання та відсутність рецидивів.

Результати і обговорення

Серед обстежених нами 50 дітей виявлено 13 (26%) хворих, у яких спостерігався серопрофіль (IgM-VCA+/IgG-EA-/IgG-EBNA+), що свідчило про реактивацію латентної ВЕБ-інфекції. Серопрофіль (IgM-VCA+/IgG-EA+/IgG-EBNA+), виявлений у 23 (46%) пацієнтів, дав підставу діагностувати загострення хронічної персистуючої ВЕБ-інфекції. У 14 (28%) пацієнтів із серопрофілем (IgM-VCA+/IgG-EA-/IgG-EBNA-) мала місце гостра форма захворювання. Що стосується загальних клінічних симптомів інфекції, слід відмітити, що практично у всіх дітей незалежно від серопрофілю симптоматика не характеризувалася значними системними клінічними проявами (високою лихоманкою, явищами інтоксикації), тому показань до проведення системної противірусної терапії не було.

При співставленні отриманих даних і ретроспективної оцінки анамнезу виявилося, що більшість дітей у минулому мали неодноразові епізоди респіраторних захворювань з аналогічною клінічною симптоматикою, а 32 (64%) пацієнти з 50 перебували на диспансерному обліку як діти, які часто хворіють. Таким чином, на основі проведеної комплексної оцінки результатів обстеження можна констатувати, що тільки в 14 (28%) пацієнтів із 50 з клінічним діагнозом «гострий назофарингіт» отримано лабораторне підтвердження гострого процесу. При лабораторному уточненні діагнозу в 36 (72%) пацієнтів із 50 відмічався хронічний перебіг герпесвірусної інфекції, що є малосимптомним, а загострення процесу маніфестувало як гострий назофарингіт.

Усім хворим після встановлення діагнозу залежно від групи, в яку вони були включені, призначалося лікування. Важливими критеріями ефективності будь-яких лікарських засобів є динаміка клінічних проявів захворювання. Оскільки при вірусному назофарингіті запальний процес у носоглотці можна умовно поділити на 2 складові: запалення слизової оболонки і запалення лімфоїдної тканини, то за таким принципом були розділені виявлені в досліджуваних пацієнтів клінічні симптоми з метою вивчення їх динаміки в процесі лікування. Для запалення слизової оболонки характерними були гіперемія та набряк слизової оболонки задніх відділів носової порожнини і носоглотки, глоткового мигдалика. Для запалення лімфоїдної тканини притаманні збільшення глоткового мигдалика і пов'язана з ним гугнявість, збільшення регіонарних лімфатичних вузлів (задня шийна група) та гіперплазія лімфоїдних елементів задньої стінки глотки.

Вираженість симптоматики гострого назофарингіту у дітей основної та досліджуваної груп до початку лікування практично не відрізнялася (рис. 1, 2).

Згідно з протоколом дослідження, оцінка результатів проводилася на 3-й, 7-й та 10-й день лікування. Оцінювалася динаміка регресії симптомів, характерних для запалення слизової оболонки. Відмічалося зіставне за інтенсивністю зменшення вираженості скарг на неприємні відчуття в носоглотці, утруднення носового дихання в пацієнтів обох груп. У пацієнтів основної групи, які приймали Імупрет, при ендоскопічному огляді виявлено зменшення гіперемії та набряку слизової оболонки задніх відділів

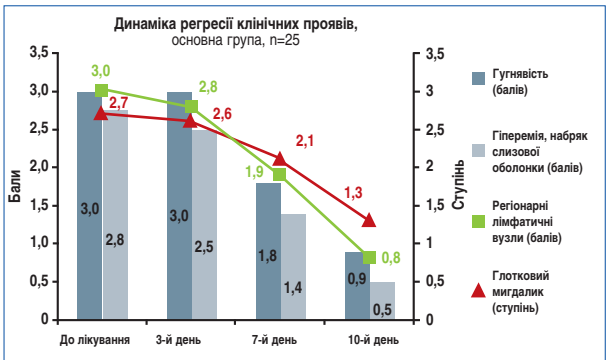

Рис. 1. Динаміка регресії основних клінічних проявів назофарингіту в пацієнтів основної групи

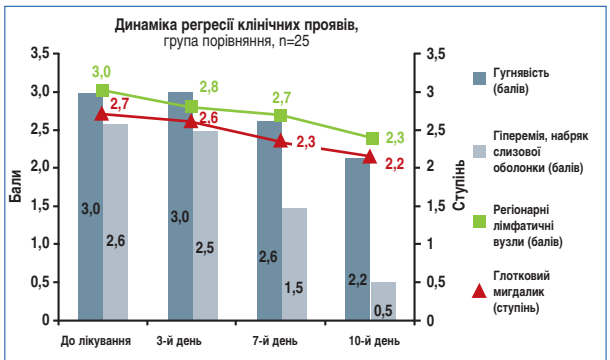

Рис. 2. Динаміка регресії основних клінічних проявів назофарингіту в пацієнтів групи порівняння

носової порожнини та носоглотки з 2,8 до 2,5 бала на 3-й день, до 1,4 – на 7-й і до 0,5 бала на 10-й день лікування, що було об'єктивним підтвердженням зменшення вираженості суб'єктивних скарг. Аналогічна динаміка спостерігалась і в пацієнтів групи порівняння, які отримували стандартну терапію. На 3-й день явища гіперемії та набряку слизової оболонки задніх відділів носової порожнини та носоглотки зменшилися з 2,6 до 2,5 бала, на 7-й – до 1,5 і на 10-й – до 0,5 бала, що також слугувало об'єктивним підтвердженням зменшення вираженості суб'єктивних скарг.

Таблиця. Дані лабораторного дослідження хворих до і після лікування

Параметри	До лікування	Після лікування	
		Основна група (n=25)	Група порівняння (n=25)
Загальний аналіз крові			
Еритроцити, $\times 10^{12}$/л	3,48±0,36	3,49±0,37	3,50±0,37
Гемоглобін, г/л	125,5±10,60	125,6±10,80	127,6±10,50
Лейкоцити, $\times 10^{9}$/л	6,08±1,19	5,45±0,44	5,50±0,45
Лімфоцити, %	46,00 ± 4,60	38,20 ± 2,30	43,36 ± 3,80
ШОЕ, мм/год	8,5±3,05	7,6±2,15	7,8±2,10

Таким чином, порівняльний аналіз динаміки клінічних проявів, характерних для запалення слизової оболонки при гострому назофарингіті за критерієм суб'єктивних скарг, та вираженості гіперемії і набряку слизової оболонки показав зіставні результати між групами, хоча на рівні тенденції в основній групі зазначені показники були дещо кращими.

Критеріями оцінки ступеню запалення лімфоретикулярної тканини глотки були гугнявість, пов'язана зі збільшенням глоткового мигдалика, та збільшення регіонарних лімфатичних вузлів (задня шийна група). У процесі лікування в пацієнтів основної групи, які додатково до стандартної терапії приймали Імупрет, значно зменшилась інтенсивність гугнявості – з 3 балів на початку лікування до 1,8 бала на 7-й день і до 0,9 бала на момент завершення лікування (10-й день). У групі порівняння динаміка регресії цього симптому була значно повільніша: з 3 балів на початку лікування до 2,6 бала на 7-й день і до 2,2 бала на 10-й день. У пацієнтів групи порівняння вираженість гугнявості практично не змінилася (2,2 бала на момент завершення лікування, тоді як вихідний показник становив 3 бали). Як відомо, вираженість гугнявості безпосередньо пов'язана зі збільшенням розмірів глоткового мигдалика. У пацієнтів основної групи в процесі лікування відмічалося значне зменшення розмірів глоткового мигдалика, який на 10-й день лікування зменшився до ступеня 1,3 порівняно з 2,7 на початку терапії. У пацієнтів групи порівняння розміри глоткового мигдалика залишилися практично без змін: ступінь 2,7 на початку лікування і 2,2 на 10-й день терапії.

На 10-й день у пацієнтів основної групи, які лікувалися з використанням Імупрету, значно зменшилися розміри шийних лімфатичних вузлів задньої групи – до 0,8 у порівнянні з 3 балами на початку терапії. На момент завершення лікування при пальпації визначалися дрібні, практично безболісні лімфатичні вузли. У пацієнтів групи порівняння вираженість цього симптому залишалася без динаміки: 3 бали на початку лікування і 2,3 на 10-й день терапії. Аналогічною з тенденцією до зменшення збільшених лімфатичних вузлів була динаміка зменшення гіперплазії лімфоїдних елементів задньої стінки глотки. На момент оцінки результатів на 10-й день лікування у пацієнтів основної групи відмічалися поодинокі рожеві незначні за розміром лімфоїдні гранули в товщі слизової оболонки задньої стінки глотки. Натомість у пацієнтів групи порівняння відмічалися виражені збільшені лімфоїдні гранули, дифузно розкидані в товщі слизової оболонки задньої стінки глотки.

Порівняльний аналіз за критеріями ступеню регресії вираженості клінічних проявів запалення лімфоретикулярної тканини показав значно кращу ефективність лікування пацієнтів основної групи порівняно з такою учасників групи порівняння. Динаміка клінічного ефекту за критеріями вираженості гугнявості, розмірів глоткового мигдалика та збільшених лімфатичних вузлів задньої шийної групи у пацієнтів основної групи виявилася значно інтенсивнішою порівняно з контрольною групою, де клінічний ефект мав незначну тенденцію до покращення. Відмічена достовірна різниця за зазначеними критеріями між пацієнтами досліджуваних груп. Отже, за цими критеріями порівняно зі стандартною терапією з використанням топічного назального антибіотика лікування гострого вірусного назофарингіту препаратом Імупрет дає можливість швидше досягти бажаного клінічного ефекту.

Таким чином, порівняльний аналіз динаміки клінічних проявів показав зіставну ефективність лікування пацієнтів основної групи та учасників групи порівняння за критерієм інтенсивності скарг, характерних для запалення слизової оболонки при гострому назофарингіті, зокрема вираженості гіперемії та набряку (за даними ендоскопії). Відмічено однаково швидке зменшення вираженості цих симптомів у пацієнтів обох груп з тенденцією до кращих результатів у дітей, які приймали Імупрет. Однак динаміка клінічного ефекту за критеріями регресії симптомів,

характерних для запалення лімфоретикулярної тканини (вираженість гугнявості, розмірів збільшеного глоткового мигдалика, ступеня збільшення лімфатичних вузлів задньої шийної групи та гіперплазії лімфоїдних елементів слизової оболонки задньої стінки глотки) у пацієнтів основної групи виявилася значно більш інтенсивною порівняно з такою в учасників контрольної групи, в якій зареєстровано незначне покращення. Відмічено достовірно швидше зменшення вираженості зазначених симптомів у пацієнтів, які приймали Імупрет. Таким чином, завдяки активній противірусній та імуномодулюючій дії Імупрету лікування цим препаратом дає можливість досягти бажаного клінічного ефекту порівняно зі стандартною терапією з використанням топічного назального антибіотика, оскільки впливає на основні етіопатогенетичні ланки гострого вірусного назофарингіту.

Лабораторні критерії ефективності лікування

Відповідно до схеми обстеження пацієнтів, включених у дослідження, до початку та після закінчення лікування (на 10-й день) проводився загальний аналіз крові за такими показниками: еритроцити, гемоглобін, лейкоцити, лімфоцити, швидкість осідання еритроцитів (ШОЕ).

Як відомо, у дітей вікової групи від 6 до 12 років референтні значення кількості лімфоцитів коливаються від 28 до 40%. При назофарингітах вірусної етіології у формулі крові зазвичай відзначають наявність лімфоцитозу (не менше 15% порівняно з віковою нормою). Результати аналізу динаміки цих параметрів для основної групи та групи порівняння наведені в таблиці.

На підставі даних таблиці можна стверджувати, що показники загального аналізу крові відповідали змінам, характерним для неускладненого перебігу гострого вірусного назофарингіту. Еритроцити, гемоглобін і загальна кількість лейкоцитів до та після лікування знаходилися в межах референтних значень у всіх пацієнтів обох груп, зміни цих показників були статистично недостовірними. Процентне співвідношення лімфоцитів у лейкоцитарній формулі до початку лікування було вищим за референтні значення у всіх пацієнтів обох груп, що слугує об'єктивним підтвердженням саме вірусного характеру запального процесу в носоглотці. У процесі лікування пацієнтів основної групи, які приймали додатково Імупрет, на 10-й день відмічалося виражене зменшення кількості лімфоцитів до референтних значень, що, без сумніву, свідчило про ефективність призначеного лікування. У пацієнтів групи порівняння відмічалася тенденція до зменшення рівня лімфоцитозу, однак у більшості хворих цієї групи зазначений показник був вищим за референтні значення. Різниця в показниках обох груп статистично достовірна.

Підвищення ШОЕ (>15 мм/год) спостерігалося на початку лікування у 5 пацієнтів основної групи та в 4 дітей групи порівняння. До моменту завершення лікування ці показники нормалізувались у всіх хворих обох груп, що свідчило про регресію явищ запалення.

Оцінка побічних ефектів

У ході дослідження були зареєстровані побічні прояви в пацієнтів основної групи. Зокрема, у 3 із 25 дітей на 3-4-й день терапії Імупретом відмічалося транзиторне підвищення температури тіла до 38 °С. Пацієнти скаржилися на біль у м'язах. Ці прояви були розцінені як побічні, оскільки не були очікуваними; характеризувалися швидким зникненням, незначним ступенем вираженості; не потребували призначення додаткової терапії і відміни досліджуваного препарату, але мали вірогідний зв'язок з його прийомом. У пацієнтів групи порівняння таких проявів не зареєстровано.

Транзиторне підвищення температури тіла та поява болю в м'язах при лікуванні Імупретом, імовірно, пояснюються особливостями його досить складного механізму дії. Так, Імупрет виявляє виражену противірусну активність, переважно за рахунок підвищення продукції ІФНγ і ІФНα. Як відомо, стимуляція продукції ендогенного ІФН у деяких випадках може супроводжуватися розвитком т. зв. грипоподібного синдрому, що й зумовило появу зазначеної симптоматики у частини хворих досліджуваної групи. Препарати, що призначалися дітям з групи порівняння, противірусної активності не мають, тому подібних проявів у цій групі не відзначалося.

Оцінка віддалених результатів лікування

Важливим критерієм ефективності лікування будь-яких захворювань і, відповідно, лікарських засобів є відсутність рецидивів. Тривалість безрецидивного періоду в пацієнтів обох груп відслідковувалася протягом 4-місячного терміну в осінньо-весняний період, найбільш небезпечний щодо захворюваності на респіраторні вірусні інфекції, зокрема вірусний назофарингіт. За період спостереження повторних епізодів гострого вірусного назофарингіту не зареєстровано в жодного пацієнта основної групи (терапія з використанням Імупрету), незважаючи на те що практично всі ці діти перебували на диспансерному обліку як такі, що часто хворіють.

Повторний епізод захворювання мав місце практично у всіх пацієнтів групи порівняння – 21 із 25, що становить 84%. Рецидив назофарингіту виник в інтервалі 24-36 (28±2,15) днів. Повторний епізод захворювання слугував показанням для призначення лікування з використанням Імупрету, аналогічного до такого, що отримували пацієнти основної групи. Після завершення зазначеної терапії відмічалася значно краща клінічна динаміка.

Порівняльний аналіз динаміки клінічних проявів показав зіставну ефективність лікування пацієнтів основної групи та групи порівняння за критерієм інтенсивності скарг, характерних для запалення слизової оболонки при гострому назофарингіті, зокрема вираженості гіперемії та набряку (за даними ендоскопії). Відмічено однаково швидке зменшення вираженості цих симптомів у пацієнтів обох груп з тенденцією до кращих результатів у дітей, які приймали Імупрет. Така динаміка регресії симптоматики, характерної для запалення слизової оболонки, пов'язана із зіставними за ефективністю протизапальними та протиінфекційними ефектами топічного назального антибіотика та Імупрету. Разом із тим поєднаний спектр ефектів комплексного фітоніринговогo препарату Імупрет, що крім противірусної і протизапальної додатково виявляє дубильну, ранозагоювальну, імуномодулюючу та антиоксидантну дію, забезпечує кращий і швидший клінічний результат, що пов'язано з його додатковим комплексним впливом на запалену слизову оболонку.

Суттєва різниця в ефективності лікування за наведеними критеріями пов'язана з тим, що на відміну від топічного назального антибактеріального препарату Імупрет має виражену противірусну та імунологічну активність, що має пріоритетне значення у хворих на вірусні, зокрема ВЕБ-асоційовані, назофарингіти.

Як відомо, імунна система організму, зважаючи на всі протидії вірусу, здатна лише частково контролювати гостру чи персистуючу ВЕБ-інфекцію, що зумовлює схильність гострих процесів до затяжного перебігу та хронізації. Як внутрішньоклітинні паразити, віруси захищені від прямої дії нейтралізуючих антитіл, і лише вихід в навколишнє середовище внаслідок руйнування клітин хазяїна робить їх доступними для специфічних імуноглобулінів. За останніми даними, в процесі хронічної персистенції в епітелії і В-лімфоцитах ВЕБ самостійно може реалізовувати механізми імуносупресії, що не дають змоги імунній системі взяти під контроль інфекційний процес, індукований ВЕБ або наявною сторонньою мікрофлорою. При дослідженні імунного статусу у хворих спостерігаються також зниження вмісту і функції специфічних цитотоксичних лімфоцитів, ПК. Крім того, більш ніж у половини хворих знижена здатність до стимульованої продукції ІФН. Саме на ці механізми імунітету разом із вираженою противірусною, протизапальною, дубильною, ранозагоювальною дією і спрямовані основні ефекти складових Імупрету. Так, екстракт кореня алтея стимулює реакції фагоцитозу. Квітки ромашки аптечної та трава хвоща польового мають імуномодулюючу дію, листя горіха і кора дуба – протизапальну та противірусну. Ефірна олія трави деревію виявляє противірусний ефект, трава кульбаби – імуномодулюючий. У зв'язку із цим Імупрет належить до групи високоефективних засобів, здатних стимулювати неспецифічні фактори захисту.

Вирішальну роль у реалізації імуномодулюючого ефекту Імупрету в умовах вірусного назофарингіту відіграє активація цитотоксичних Т-лімфоцитів і ПК, які забезпечують лізис інфікованих клітин. Очевидною здатністю Т-лімфоцитів є специфічність їх дії на клітину-мішень, тобто знищення тільки клітин, уражених вірусними частинками. У цій специфічності закладений важливий біологічний зміст: не порушуючи клітини в цілому, цитотоксичні Т-лімфоцити звільняють організм від вірусної інфекції, знищуючи лише уражені вірусом клітини. ПК також проявляють цитотоксичну дію шляхом вивільнення із цитоплазматичних гранул білків перфоринів та гранзимів, що спричиняють загибель клітини-мішені шляхом апоптозу. Завершальним є стимулюючий вплив на реакції фагоцитозу через посилення хемотаксису фагоцитів і поглинання патогенів фагоцитами та активація кисневого вибуху в імунних клітинах, що підвищує ефективність реакції клітинного імунітету.

Поряд з вираженою імуномодулюючою дією Імупрет має противірусну активність, надзвичайно актуальну в умовах персистенції герпесвірусів у більшості хворих на вірусний назофарингіт. За результатами численних досліджень, застосування препарату Імупрет сприяє підвищенню противірусного імунітету, переважно за рахунок підвищення продукції ІФНγ і ІФНα; його активність відносно вірусів зіставна такою синтетичних аналогів, особливо в умовах імунодефіциту.

Завдяки перерахованим властивостям комплексний фітоніринговий засіб Імупрет можна розглядати як препарат вибору для лікування гострих вірусних назофарингітів. Отримані дані свідчать про хороший клінічний результат у хворих, яким призначався Імупрет, на відміну від результативності стандартного лікування. Жоден з компонентів лікувальної схеми, яку отримували діти контрольної групи, не має противірусної та імуномодулюючої дії. Фактично клінічний ефект у пацієнтів групи контролю досягався шляхом зменшення запальних проявів на слизовій оболонці носоглотки, що в умовах вірусного назофарингіту є симптоматичним лікуванням, яке потребує обов'язкового додаткового призначення противірусних та імуномодулюючих препаратів. Терапія Імупретом виконує роль етіопатогенетичного лікування, оскільки завдяки своїй комплексній дії засіб впливає на основні ланки етіопатогенезу вірусного назофарингіту і може застосовуватися в режимі монотерапії.

Як відомо, при назофарингітах вірусної етіології у формулі крові зазвичай відзначається збільшення лімфоцитів як реакція лімфоретикулярної тканини на вірусну інфекцію. У процесі лабораторного моніторингу ефективності

лікування в пацієнтів основної групи, які приймали додатково Імупрет, на 10-й день відмічалося виражене зменшення кількості лімфоцитів до референтних значень, що, без сумніву, свідчило про ефективність призначеної терапії. У дітей з групи порівняння також мала місце тенденція до зменшення лімфоцитозу, однак у більшості випадків цей показник був вищим за референтні значення. Різниця в показниках обох груп була статистично достовірною.

Імупрет є високоефективним та безпечним засобом, у якому в одній лікарській формі на основі 7 лікарських рослин раціонально поєднуються протизапальна, ранозагоювальна, антибактеріальна та противірусна дія з основною активністю – імуномодулюючою. Завдяки комплексному впливу Імупрету на основні ланки етіопатогенезу вдається досягти швидкого і значимого терапевтичного ефекту, який зберігається у віддаленому періоді. Наявність у пацієнтів змін в імунітеті, індукованих ВЕБ, призводить до того, що назофарингіт у них є наслідком імунодефіциту або ж персистуюче запалення спричинило формування вторинного імунодефіциту. Тому таким хворим показана імунокорекція, без якої вилікувати назофарингіт досить проблематично. Фактично Імупрет є безальтернативним комплексним препаратом вибору для лікування пацієнтів цієї категорії.

Висновки

1. При гострому вірусному назофарингіті поряд з ураженням слизової оболонки носоглотки розвивається вірусне запалення лімфоїдної тканини, що супроводжується реакцією лімфоретикулярного апарату. Асоціація лімфоїдної тканини глоткового мигдалика з респіраторним епітелієм є морфологічним субстратом герпетичного, зокрема ВЕБ, ураження носоглотки, оскільки мішенню для ВЕБ є клітини носоглоткового мигдалика.

2. Стандартне лікування без включення імуномодулюючої та противірусної терапії має симптоматичний характер, оскільки не впливає на механізм вірусного запалення лімфоїдної тканини глотки.

3. Включення в схему лікування Імупрету з комплексною імуномодулюючою та противірусною дією забезпечує достовірно кращий порівняно з контролем регрес клінічних проявів, тривалий безрецидивний період. Тому Імупрет може бути рекомендований як препарат вибору для лікування та профілактики гострого вірусного назофарингіту. ■

Новое об известном

Зеленый чай против эпидемии остеопороза?

Длительное употребление чая способствует укреплению костей, – к таким выводам пришли сотрудники больницы Университета Ченг Кунг в Тайване. Согласно результатам проведенного исследования для достижения эффекта необходимо выпивать около двух чашек чая ежедневно на протяжении шести лет.

В данном исследовании, результаты которого были опубликованы в журнале Archives of Internal Medicine, приняли участие 1037 мужчин и женщин в возрасте старше 30 лет, которые предварительно прошли специальное обследование для определения минеральной плотности костной ткани. Около половины участников исследования ежедневно употребляли чай на протяжении года и более. Большинство из них предпочитали зеленый чай или оолонг без молока.

Ученые выяснили, что у тех, кто регулярно пил чай на протяжении 6-10 лет, минеральная плотность кости в исследовании была на 2,3-6,2% выше, чем у лиц, не употреблявших этот напиток. В то же время при более короткой продолжительности потребления чая заметных преимуществ не отмечалось.

Данные тайваньских ученых подтверждаются в британском исследовании, результаты которого опубликованы в одном из последних номеров American Journal of Clinical Nutrition. В исследовании приняли участие 1134 женщины, регулярно употребляющие чай, а также 122 женщины, не употребляющие этот напиток вовсе. Полученные данные свидетельствуют о том, что у любительниц чая остеопороз наблюдается реже, чем у тех, кто избегает его потребления.

Ученые связывают такой эффект чая с тем, что некоторые вещества в его составе способны стимулировать формирование костной ткани, а также препятствовать ее чрезмерной резорбции. На сегодня изучены полифенолы зеленого чая, известные как эпигаллокатехин (epigallocatechin, EGC), галлокатехин (gallocatechin, GC) и галлокатехин галлат (gallocatechin gallate, GCG). Наибольшей активностью в отношении костной ткани обладает эпигаллокатехин. Таким образом, предполагается, что зеленый чай может способствовать профилактике остеопороза.

Источник: www.bienhealth.com