ZU_2014_Onko_2.qxd 06.05.2014 15:07 Page 50

В.К. Гаврисюк, д.м.н., профессор; **Я.А. Дзюблик**, к.м.н.,
ГУ «Национальный институт фтизиатрии и пульмонологии им. Ф.Г. Яновского НАМН Украины», г. Киев

Случай лекарственного пневмонита после проведения химиотерапии гемцитабином

В.К. Гаврисюк



Я.А. Дзюблик

В последнее десятилетие значительно возросла частота лекарственно-индуцированных поражений легких, что обусловлено широким применением новых, часто недостаточно изученных препаратов. В настоящее время доказан потенциальный пневмотоксический эффект более чем 300 препаратов, среди которых одно из ведущих мест по степени риска развития поражений легких занимают цитотоксические средства.

Гемцитабин – это цитотоксический препарат, антиметаболит из группы антагонистов пиримидинов. Гемцитабин начал применяться в клинической практике с 1989 г. Лекарственное средство используется в химиотерапии рака грудной железы, легких, мочевого пузыря, поджелудочной железы, яичников. В нашей стране терапия рака поджелудочной железы с применением данного препарата рекомендуется протоколом МЗ Украины (приложение к Приказу от 17.09.2007 г. № 554). Несмотря на хорошую переносимость, как у большинства цитотоксических препаратов, гемцитабину присущ миелосупрессивный эффект. Возможны также побочные реакции со стороны органов пищеварения (тошнота, анорексия, диарея, стоматит), мочевыделительной системы (протеинурия, гематурия), кожи (алопеция), сердечно-сосудистой системы (гипотензия, отеки), а также органов дыхания.

В литературе описаны случаи поражения легких, связанные с введением гемцитабина. По наблюдениям различных авторов, основным клиническим эффектом токсичности препарата является одышка. Реже регистрируются кашель, плевральный выпот, боли в грудной клетке. Случаи отека легких отмечались лишь у 0,09% больных.

Описаны также явления интерстициального пневмонита у пациентов, получавших гемцитабин. Исследователи выделяют три основных морфологических варианта альвеолита: капиллярит с увеличением сосудистой проницаемости, геморрагический альвеолит и диффузное альвеолярное поражение. При гистологическом исследовании препаратов легких выявляли гиперплазию пневмоцитов II типа, участки фиброза стенок альвеол и рассеянные альвеолярные кровоизлияния.

Патогенез поражения легких в связи с терапией гемцитабином до конца не изучен. Предполагают возможность прямого токсического воздействия препарата на пневмоциты с развитием воспалительной реакции по типу химического альвеолита. Другие исследователи рассматривают механизм альвеолярного поражения вследствие цитокин-опосредованного воспаления, приводящего к активации лимфоцитов и альвеолярных макрофагов. В конечном итоге развиваются нарушение проницаемости легочных капилляров с выходом плазмы в просвет альвеол, пролиферация фибробластов и накопление коллагена в межальвеолярном пространстве.

Время манифестации симптомов может быть различным: описаны случаи возникновения изменений в легких, как при первом, так и при последующих курсах химиотерапии.

Рентгенсемиотика гемцитабин-индуцированного пневмонита включает появление ретикулонодулярных интерстициальных инфильтратов. На компьютерных томограммах выявляют участки «матового стекла», утолщение междолевых перегородок, двусторонние, располагающиеся асимметрично, ретикулярные затемнения.

Частота развития тяжелых случаев легочной токсичности гемцитабина, по данным различных авторов, колеблется в пределах 0,06-8%, при этом летальность может достигать 20%.

В основе терапии медикаментозных поражений легких гемцитабином, наряду с его отменой, лежит назначение глюкокортикоидов (ГК), при этом унифицированных подходов к лечению и стандартных схем не существует. Опыт ведущих зарубежных клиник свидетельствует о том, что ранняя диагностика лекарственного поражения легких гемцитабином, своевременная его отмена и назначение ГК в средних дозах при нетяжелом течении часто приводят к положительному исходу с достаточно быстрой регрессией рентгенологических изменений.

Клинический случай

В отделение интерстициальных заболеваний легких Национального института фтизиатрии и пульмонологии им. Ф.Г. Яновского НАМН Украины (НИФП) поступил мужчина 58 лет с жалобами на умеренную одышку при физической нагрузке; малопродуктивный кашель умеренной интенсивности, сопровождающийся выделением слизистой мокроты; повышение температуры тела до 39°С; общую слабость. Из анамнеза известно, что 2 мес назад у больного был выявлен рак головки поджелудочной железы. Больному успешно выполнена панкреатодуоденальная резекция. В качестве адъювантной терапии в послеоперационном периоде пациенту был назначен гемцитабин. Препарат вводили по общепринятой схеме в дозе 1000 мг на1 м^2 в 1-й, 8-й и 15-й дни после оперативного вмешательства, а затем каждые 14 дней. Всего было проведено 7 инфузий. Послеоперационный период протекал без особенностей. В интервалах между введением гемцитабина отмечали умеренные цитопенические изменения в общем анализе крови с тенденцией к последующему восстановлению. Помимо этого, после каждой инфузии отмечали кратковременный подъем температуры тела до фебрильных цифр. После проведения последней инфузии пациент отметил появление одышки и сухого кашля, лихорадка приняла постоянный характер. В течение двух недель больной периодически принимал жаропонижающие средства, за медицинской помощью не обращался. Однако одышка нарастала, стала беспокоить при незначительной нагрузке, в связи с чем пациент обратился за консультацией в хирургическую клинику, в которой после проведения рентгенографии органов грудной клетки был поставлен диагноз двусторонней пневмонии. С таким диагнозом больной поступил в НИФП для обследования и лечения.

При проведении объективного обследования было установлено следующее. Пациент правильного телосложения, придерживающийся пониженного питания, активен, подвижен, в ясном сознании. Кожа бледная, с серым оттенком, сухая, тургор снижен. Слизистые бледно-розового цвета. Периферические лимфатические узлы визуально и пальпаторно не изменены. Отмечались умеренные, теплые на ощупь отеки стоп и голеней. АД 100/70 мм рт. ст., ЧСС 90 в 1 мин, ЧД 16 в 1 мин. При перкуссии грудной клетки справа по среднелопаточной линии определялось укорочение перкуторного тона ниже IX ребра. В той же области аускультативно отмечалось ослабление везикулярного дыхания; хрипов, крепитации, шума трения плевры не было. Со стороны других органов и систем патологических изменений физикально не наблюдалось.

При выполнении **пульсоксиметрии** показатель насыщения гемоглобина кислородом составил 87% в покое.

При проведении **компьютерной томографии органов грудной клетки** (рис. 1А) билатерально в легких были выявлены участки, напоминающие «матовое стекло», различных размеров и формы, расположенные хаотично. Утолщены костальная плевра и перикард. В правой плевральной полости в реберно-диафрагмальном синусе, а также в полости перикарда определялось небольшое количество жидкости. Бронхи проходимы, лимфатические узлы не увеличены.

На ЭКГ выявлялись признаки субэпикардиальной гипоксии миокарда.

Общий анализ крови: гемоглобин 125 г/л, лейкоциты 6,9×10^9 в 1 л, эритроциты 3,95×10^{12} в 1 л, тромбоциты 495×10^9 в 1 л, СОЭ – 5 мм/ч; лейкоцитарная формула: палочкоядерные нейтрофилы – 2%, сегментоядерные нейтрофилы – 54%, эозинофилы – 4%, моноциты – 10%, лимфоциты – 30%.

В биохимическом исследовании крови помимо незначительного увеличения аланинаминотрансферазы клинически значимых изменений не наблюдалось.

По данным бодиплетизмографии отмечалось характерное для рестриктивных нарушений легочной вентиляции уменьшение остаточного объема легких (RV – 65,1% от должного, RV/TLC – 70,4%). Наряду с этим выявлено резкое нарушение диффузионной способности легких: DLCO – 35,4% от должного (рис. 2).

На основании оценки клинических, рентгенологических и лабораторных данных диагноз негоспитальной пневмонии был исключен. Доминирование в клинической семиотике одышки при незначительной выраженности кашля без выделения мокроты, отсутствие инфильтратов в легких (при компьютерной томографии определялись множественные участки снижения прозрачности паренхимы по типу «матового стекла», характерные для альвеолита), нормальные результаты анализа крови, резко выраженное снижение диффузионной способности легких с гипоксемией – все это не подтверждало диагноз пневмонии.

С учетом данных анамнеза (химиотерапия цитотоксическим препаратом гемцитабином), результатов компьютерной томографии и исследования диффузионной способности легких был установлен предварительный диагноз лекарственно-индуцированного пневмонита после химиотерапии гемцитабином и назначена ГК-терапия.

В течение 7 дней проводили инфузии дексаметазона в суточной дозе 8 мг с последующим переходом на прием метилпреднизолона внутрь в дозе 24 мг. Кроме того, были назначены препараты калия, кальция, гидрохлортиазид, амброксол.

На фоне проводимой терапии уже на третьи сутки нормализовалась температура тела, уменьшились одышка и кашель, показатель сатурации кислорода возрос до 95% в покое.

При исследовании диффузионной способности легких через 7 дней после начала ГК-терапии отмечалось значительное увеличение показателя DLCO – 60,3% (рис. 2).

Через две недели была проведена контрольная компьютерная томография органов грудной клетки. По сравнению с предыдущим исследованием отмечалось полное восстановление пневматизации легких. Жидкость в плевральной полости не определялась (рис. 1Б).

На момент выписки из стационара общее состояние по оценке пациента значительно улучшилось, кашель полностью прекратился, одышка не беспокоила. Больному рекомендованы постепенное снижение дозы метилпреднизолона, наблюдение пульмонолога, онколога.

Список литературы находится в редакции.

Рис. 1. Результаты компьютерной томографии больного
А – при поступлении в клинику, Б – после лечения.

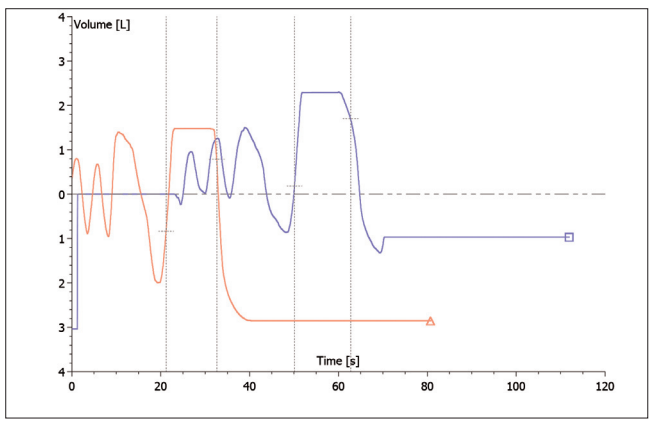

Рис. 2. Результаты исследования диффузионной способности легких до и после лечения