

Г.А. Соловьева, к.м.н., Национальный медицинский университет им. А.А. Богомольца, г. Киев

Хронический гастрит, рак желудка. Как прервать эту последовательность?

Рак желудка (РЖ) – глобальная проблема. В 2002 г. количество новых случаев и смертей от РЖ, согласно базе данных Международного агентства по исследованию рака (International Agency for Research on Cancer, IARC) Globocan, оценивалось в 933 тыс. и 699 тыс. соответственно. По данным обзора Gastrointestinal cancer in Europe, ежегодно в Европе диагностируется около 200 тыс. новых случаев РЖ, которые ответственны почти за 150 тыс. случаев смерти в год. К сожалению, Украина относится к регионам с высоким уровнем заболеваемости РЖ. В 2007 г. РЖ был диагностирован у 12 380 украинцев, причем у 61,8% из них – на поздних стадиях болезни. При этом годовая смертность составила 61,4%, а 5-летняя выживаемость – всего 13,3%. Количество больных с впервые выявленным РЖ ежегодно занимает 4-е место после рака легких, молочной железы, колоректального рака. По данным ВОЗ, смертность от РЖ занимает 2-е место (после рака легкого) и составляет примерно 10% в структуре смертности от всей онкологической патологии.

В 1965 г. Р. Laugen предложил классификацию, в основание которой положен гистогенез и биологическая активность опухолей. В соответствии с ней выделяют две основные формы РЖ – интестинальный и диффузный типы. Подавляющее большинство случаев РЖ – это интестинальный рак, который возникает на фоне хронического атрофического гастрита с кишечной метаплазией и дисплазией.

Сегодня не вызывает сомнения ассоциация между *Helicobacter pylori* (Hr) и РЖ. Еще в 1994 г. IARC признало эту инфекцию канцерогеном 1-го порядка из-за ее эпидемиологической связи с аденокарциномой желудка и MALT-лимфомой желудка (mucosa-associated lymphoid tissue lymphoma). По мнению Л.И. Аруина (2004), в результате длительного хронического воспаления, характерного исключительно для Hr-ассоциированного гастрита, нарушается система клеточного обновления в желудке (прогрессируют изменения процессов апоптоза и пролиферации с преобладанием последней). Как следствие этого, в слизистой оболочке желудка (СОЖ) появляются мишени для действия мутагенных и канцерогенных (внешнесредовых) факторов; эпителий желудка через атрофию замещается метапластичным, диспластичным и, наконец, неопластичным. Гипотетический каскад последовательности событий, приводящий в конечном итоге к развитию аденокарциномы желудка, предложенный Р. Correa около 15 лет назад, в настоящее время является общепризнанным. Согласно ему в течение 30 лет у 50% инфицированных Hr развивается атрофия СОЖ, у 40% – кишечная метаплазия, у 8% – дисплазия и у 1-2% – аденокарцинома желудка.

Результаты проспективных исследований свидетельствуют, что у больных, инфицированных Hr, риск развития РЖ повышен в 3-6 раз. Вероятность возникновения РЖ повышается параллельно тяжести атрофического гастрита. В Маастрихтском консенсусе IV указано, что между РЖ и распространенностью и тяжестью гастрита, а также атрофией и кишечной метаплазией имеется положительная ассоциация. Риск развития РЖ увеличивается у пациентов с тяжелым атрофическим гастритом антрального отдела в 18 раз. Особенно высока вероятность РЖ при наличии атрофии как в антральном, так и в фундальном отделах желудка (панатрофия, мультифокальный атрофический гастрит), в этом случае он может увеличиваться в 90 раз. Наличие кишечной метаплазии увеличивает риск развития РЖ в 10 раз. Тяжелый и распространенный атрофический гастрит, несомненно, является предиктором возникновения РЖ. В настоящее время обнаружено, что наиболее распространенные и тяжелые случаи атрофического гастрита, выявленные по оценке пепсиногенового профиля, в сочетании с отсутствием антител к Hr (возможно, из-за спонтанного исчезновения антител Hr), были связаны с гораздо большей прогрессией дисплазии и рака. Значения относительных рисков для тяжелого атрофического Hr-негативного гастрита к менее выраженному Hr-позитивному гастриту: 8,2 (3,2-21,5) против 6,0 в исследовании Н. Watabe и др., 131,98 (11,95-1457,36) против 2,77 в исследовании К. Yanaoka и соавт. и 61,85 (5,6-682,64) против 14,85 в работе Н. Ohata и соавт. Вместе с тем Y. Yamaji и др. также обнаружили повышенный уровень заболеваемости РЖ для Hr-позитивных случаев с незначительно выраженной

атрофией, который составил 0,37% случаев в год, и более высокий – до 0,53% случаев в год при тяжелом Hr-негативном атрофическом гастрите.

Таким образом, основным методом снижения распространенности РЖ является диагностика и своевременная терапия предракующей патологии. В соответствии с рекомендациями ВОЗ следует различать два понятия: предракующие состояния и предракующие изменения СОЖ.

Предракующие состояния – это заболевания, которые могут привести к развитию рака (атрофический гастрит с метаплазией, язвы и полипы желудка, болезнь Менетрие).

Предракующие изменения – это гистологически доказанные диспластические изменения СОЖ, свидетельствующие о прогрессировании процесса в сторону злокачественного роста, но недостаточные для установления рака в настоящий момент.

В 2012 г. в журнале *Endoscopy* были опубликованы Европейские рекомендации по ведению предракующих состояний и изменений в желудке (Guidelines for the Management of Precancerous Conditions and Lesions in the Stomach – MAPS), разработанные Европейским обществом по изучению Hr (EHSO), Европейским эндоскопическим обществом (ESGE) и Европейским патологическим обществом. В 2013 г. широко обсуждался проект рекомендаций Российского эндоскопического общества «Принципы диагностики, лечения и наблюдения пациентов с предракующими состояниями и изменениями желудка». Основные положения Рекомендаций следующие:

• пациенты с хроническим атрофическим гастритом и кишечной метаплазией должны рассматриваться как группа высокого риска развития РЖ;

• при ведении больных с хроническим атрофическим гастритом и кишечной метаплазией возникновение дисплазии высокой степени и инвазивный РЖ должны быть определены как исходы, которые необходимо предотвратить.

Как диагностировать предракующую патологию желудка?

Наиболее эффективным в диагностике предракующей патологии является высококвалифицированное эндоскопическое исследование желудка. Современная гастроскопия, проводимая с целью диагностики предракующих изменений и ранних форм рака, предполагает использование всех современных технологий, позволяющих выявлять патологические образования даже самых небольших размеров: хромокопии, узкоспектральной и увеличительной эндоскопии, аутофлуоресцентной эндоскопии. Новые эндоскопические технологии позволяют проводить дифференциальную диагностику мельчайших патологических участков. На рисунке 1 продемонстрированы возможности современных эндоскопических технологий.

Эти технологии позволяют нам проследить весь процесс канцерогенеза. Поэтому в рекомендациях сказано следующее:

• обычное эндоскопическое исследование в белом свете не позволяет точно дифференцировать и диагностировать предракующие состояния/изменения СОЖ;

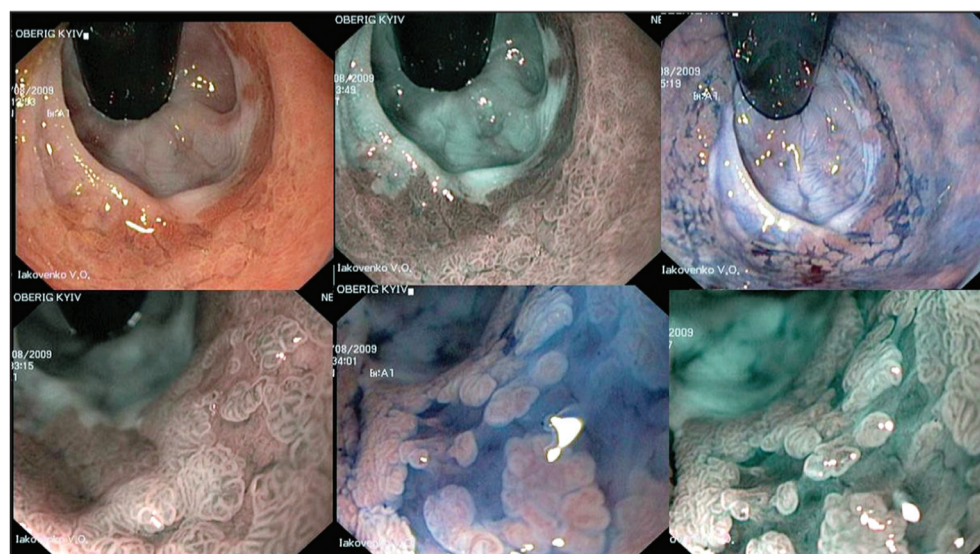


Рис. 1. Эндоскопическое исследование в инверсии

Слева направо: исследование в белом свете, исследование в узкополосном спектре, хромокопия с индигокармином, комбинация высокого увеличения (x115) и узкополосного исследования, комбинация высокого увеличения и хромокопии с индигокармином, комбинация высокого увеличения с узкополосным исследованием и хромокопией с индигокармином

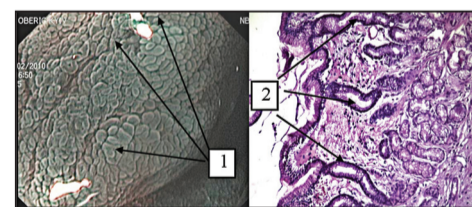


Рис. 2. Хронический атрофический гастрит

1 – удлиненные ямки, эндосография, высокое увеличение (x115), узкополосное исследование, хромокопия с 1,5% раствором уксусной кислоты; 2 – малое количество желез, значительные фиброзные слои в слизистой оболочке, микрофотография, окраска гематоксилином-эозином, увеличение x100.

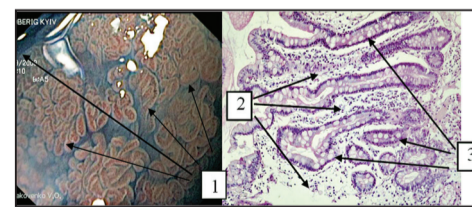


Рис. 3. Хронический атрофический гастрит с тонкокишечной (полной) метаплазией желез

1 – ворсинчатый рисунок СОЖ, эндосография, высокое увеличение (x115), хромокопия с 0,2% водным раствором индигокармина; 2 – участки атрофии, микрофотография, окраска гематоксилином-эозином, увеличение x200; 3 – полная метаплазия желез.

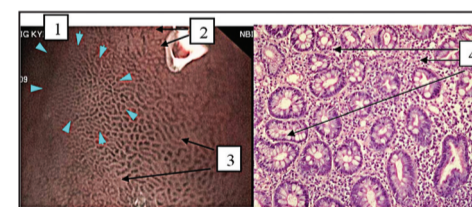


Рис. 4. Хронический атрофический гастрит с толстокишечной (неполной) метаплазией желез

1 – сетчатый рисунок (границы выделены голубыми стрелками), эндосография, высокое увеличение (x115), узкополосное исследование; 2 – точечные ямки; 3 – удлиненные ямки; 4 – толстокишечная метаплазия, микрофотография, окраска гематоксилином-эозином, увеличение x200.

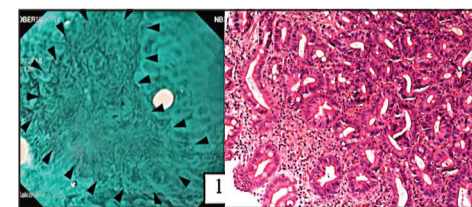


Рис. 5. Дисплазия СОЖ

1 – участок типа 0-IIc с нечетким рисунком (границы обозначены черными стрелками), эндосография, высокое увеличение (x115), узкополосный спектр, хромокопия с 1% водным раствором метиленового синего; 2 – дисплазия низкой степени, микрофотография, окраска гематоксилином-эозином, увеличение x200.

• увеличительная хромоэндоскопия и узкоспектральная эндоскопия (как с увеличением, так и без него) улучшают диагностику подобных изменений СОЖ.

Однако до сих пор современные эндоскопические методики не заменяют гистологического исследования. Диагностическая эндоскопия обязательно должна включать забор биопсии. На рисунках 2-5 показаны предраковые состояния и изменения СОЖ, найденные при эндоскопическом исследовании и подтвержденные данными гистологии.

Выполнение диагностического алгоритма, заполнение протокола эндоскопического исследования, включающего как минимум 20 снимков (в Японии 30) и выполнение качественного гистологического исследования чрезвычайно важно для пациентов с хроническим гастритом. В Маастрихтском консенсусе IV одно из положений говорит о том, что у пациентов с предраковыми изменениями должна проводиться стратификация риска, основанная на тяжести и распространенности процесса. Для оценки степени риска развития РЖ необходимо использовать системы гистопатологического стадирования (OLGA или OLYGM).

Если при биопсии найдена III-IV стадии хронического гастрита, то такого больного следует включить в группу риска РЖ. Принципиально важным для практического использования предлагаемой оценки стадии хронического гастрита является прогнозирование риска развития РЖ, возможное на основании оценки лишь атрофических изменений слизистой оболочки, то есть еще до появления признаков эпителиальной дисплазии/неоплазии. Согласно рекомендациям MAPS пациентам с распространенной атрофией и/или кишечной метаплазией следует проходить контрольный осмотр каждые 3 года после установления диагноза. Больным с дисплазией низкой степени, при отсутствии видимого при эндоскопии патологического участка, показано наблюдение в течение года

после установления диагноза. В случае обнаружения видимого при эндоскопии патологического участка показана эндоскопическая резекция для получения более точного гистологического диагноза. В случае наличия дисплазии высокой степени при отсутствии эндоскопически видимого патологического участка в срочном порядке показано повторное эндоскопическое исследование с выполнением множественной биопсии и дальнейшее наблюдение с интервалом 6-12 мес. Пациентам с видимым при эндоскопии патологическим участком дисплазии высокой степени или рака показано стадирование процесса и дальнейшее адекватное ведение. Суммарный алгоритм ведения больных с предраковой патологией желудка согласно MAPS отображен на рисунке 6.

Как предотвратить развитие РЖ?

В Маастрихтском консенсусе IV сказано, что эрадикация *H. pylori* уменьшает риск развития РЖ. На сегодняшний день накоплены достаточные данные рандомизированных контролируемых исследований, которые доказывают положительное влияние эрадикации *H. pylori* на предраковые изменения слизистой оболочки, а также ее роль в первичной и вторичной профилактике РЖ. В рекомендациях MAPS зафиксированы следующие положения:

- эрадикация инфекции *H. pylori* способствует излечению хронического неатрофического гастрита и может привести к частичной регрессии атрофического гастрита;
- эрадикация *H. pylori* у пациентов с кишечной метаплазией не приводит к обратному развитию кишечной метаплазии, но рекомендуется как мера, способная замедлить прогрессирование до неоплазии;
- эрадикация *H. pylori* рекомендуется у больных с ранее диагностированной неоплазией после эндоскопического или хирургического лечения.

Таким образом, при распространенных предраковых состояниях эрадикационная терапия приводит как минимум

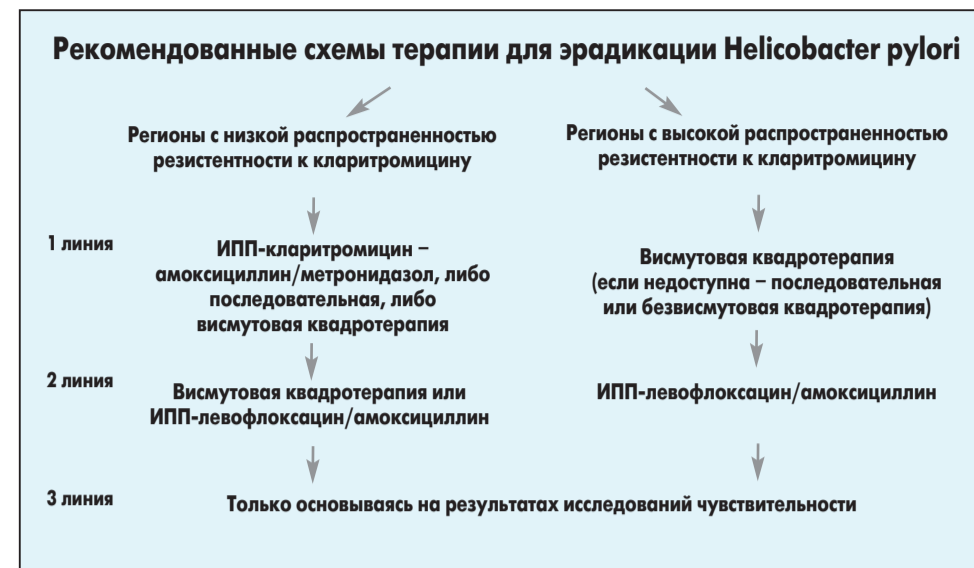


Рис. 7. Схемы эрадикационной терапии

к стабилизации процесса. Проведение эрадикационного лечения до развития предраковых состояний позволяет более эффективно снизить риск РЖ. Чем более выражены предраковые изменения слизистой оболочки, тем менее вероятно, что развитие РЖ удастся предотвратить. Однако «точка невозврата» пока не определена.

Как проводить эрадикационную терапию для профилактики РЖ?

В последние годы во многих странах Европы выросла резистентность *H. pylori* к кларитромицину. Рекомендуемый Маастрихтским консенсусом IV алгоритм применения схем эрадикационной терапии изображен на рисунке 7.

Таким образом, четвертную эрадикационную терапию с препаратом висмута можно использовать как лечение первой линии как в странах с высокой резистентностью к кларитромицину, так и в странах с низкой резистентностью к кларитромицину. При этом четвертная схема с препаратом висмута в странах с низкой резистентностью к кларитромицину является терапией выбора первой линии. Еще в 2007 г. до Маастрихтского консенсуса IV Американский колледж гастроэнтерологов издал рекомендации по лечению инфекции *H. pylori*, в которых были следующие положения:

- резистентность к метронидазолу является относительной и преодолевается увеличением дозы и применением препаратов висмута;
- рекомендуется у всех пациентов выяснять факты применения макролидов в анамнезе;
- при предшествующем приеме макролидов предпочтение следует отдавать схемам с висмутом;
- частота нежелательных реакций при квадротерапии не превышает такую при тройной терапии.

Последнее положение очень важно, так как свидетельствует об отсутствии больших побочных эффектов при применении квадротерапии с препаратом висмута. Кроме того, применение квадротерапии оказывает не только эрадикационный эффект, но и положительно влияет на течение постэрадикационного периода хронического гастрита и, что очень важно, является эффективной схемой канцеропревенции.

Проведение эрадикации несет в себе потенциал нормализации клеточного обновления, что, собственно, и является мерой канцеропревенции. Вместе с тем сохраняющаяся определенное время воспалительная инфильтрация СОЖ ассоциирована с возможностью

повреждения клеток, в том числе и за счет повышения активности ферментов перекисного окисления липидов — циклооксигеназы-2) и индуцибельной синтазы окиси азота (iNOS) — белков, участвующих в канцерогенезе в течение года после состоявшейся эрадикации. Таким образом, для пациентов с эрадикационным гастритом необходимо в программу курации включать курсы цитопротекторной терапии, позволяющей защитить клетки СОЖ от повреждающего действия продуктов воспаления с целью профилактики прогрессирования гастрита. В многочисленных исследованиях показано, что препарат висмута образует защитный слой на пораженных участках слизистой оболочки, предохраняя ее от воздействия агрессивных факторов, стимулирует секрецию слизи и гидрокарбоната, ингибирует активность пепсина, предохраняет эпителиальные факторы роста от распада, способствуя регенерации клеток эпителия, улучшает микроциркуляцию, стимулирует секрецию гастропротективных простагландинов. Обсуждаются новые молекулярные мишени висмута. Инфильтрация нейтрофильными лейкоцитами, с которой ассоциирована активность гастрита, — небезопасный процесс. Свободные радикалы, которые возникают при кислородном взрыве при фагоцитозе нейтрофильными лейкоцитами, вызывают серьезные повреждения генетического аппарата клетки. А если это стволовая клетка, то накопление мутаций может привести к канцерогенезу. Нитевые разрывы ДНК — это самое крайнее проявление таких повреждающих воздействий свободными радикалами и синглетным кислородом. Для препаратов висмута известно свойство блокировать свободные радикалы, таким образом защищая шеечные стволовые клетки от канцерогенеза. Кроме того, ионы висмута могут конкурентно связываться с серпантинными рецепторами, вытесняя ионы Ca. Затем сигнал через G-белки передается в систему MAP-киназ и, клетка входит в гиперпролиферативный стимул.

Таким образом, препарат висмута является не только эффективным препаратом в схемах эрадикационной терапии, но и важным компонентом канцеропревенции. При хроническом гастрите, в том числе атрофическом, после окончания эрадикационной терапии возможно лечение препаратом висмута до 4-8 нед для обеспечения защиты СОЖ.

Список литературы находится в редакции. Статья печатается в сокращении.

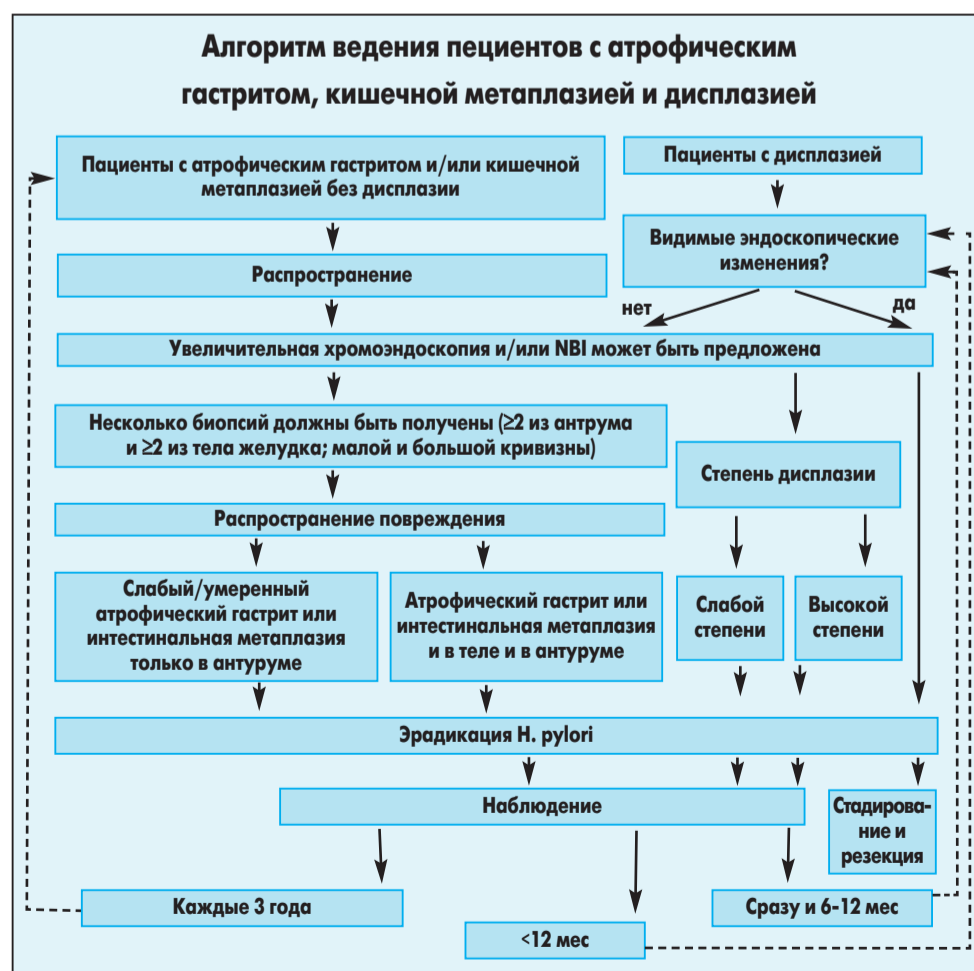

Рис. 6. Алгоритм ведения пациентов с предраковой патологией желудка