С.А. Андриевская, д.м.н., профессор, Одесский национальный медицинский университет

Потенциальные возможности негемодинамиков в терапии больных ИБС (клинический случай)

Сердечно-сосудистые заболевания лидируют среди важнейших проблем здравоохранения цивилизованных стран [2]. Ишемическая болезнь сердца (ИБС) является основной причиной развития острого инфаркта миокарда и ассоциируется с тяжелыми аритмиями и сердечной недостаточностью [5, 6].

Современная концепция лечения ИБС предполагает широкое использование гемодинамических средств (бета-блокаторы, антагонисты кальция, пролонгированные нитраты), которые имеют убедительную доказательную базу, выполненную в соответствии с принципами доказательной медицины, а также значительный клинический опыт мировой медицины [8]. Наряду с ними применяются антитромбоцитарные, липидкорригирующие препараты, ингибиторы АПФ, активаторы энергетического метаболизма [9, 10].

Последние два десятилетия в клинической практике зарубежных стран, а также в Украине энергично внедряются радикальные методы реваскуляризации миокарда (чрескожные коронарные вмешательства, коронарное шунтирование). Однако клинические наблюдения и международные исследования, выполненные в начале XXI ст., доказали, что передовые технологии не только очень затратны, но и по прошествии 2-5 лет сопровождаются аналогичными клиническими синдромами, как и консервативная терапия, при этом не удлиняя жизнь больных (рис. 1) [25, 38, 39].

Это явилось основанием для пересмотра доминирующей идеи в понимании модели развития болезни и замены коронаростенозоцентрической концепции на кардиомиоцитоишемическую; происходит своего рода «революция Коперника» в кардиологии, когда в центре проблемы становится не коронарная обструкция (Земля), а ишемия (Солнце) (рис. 2). И тогда к мерам, направленным на коррекцию стеноза, необходимо добавить как обязательные мероприятия, направленные на кардиомиоцит и на его способность пережить ишемию.

В связи с этим целесообразен поиск новых подходов в лечении больных ИБС, одним из которых является новый класс лекарственных средств – ингибитор позднего тока натрия, представленный пока единственным препаратом – ранолазином (международное торговое название Ранекса) [3, 11, 12].

Ранолазин относят к числу антиангинальных и антиишемических лекарств. Он запатентован в 1986 г., одобрен FDA в 2006 г. и с этого времени используется на территории США. В 2008 г. Европейским агентством по оценке лекарственных средств (EMEA) выдано разрешение на маркетинг данного препарата в странах Евросоюза. В Украине препарат зарегистрирован в 2014 г. и с 2015 г. присутствует на внутреннем фармацевтическом рынке.

Ранекса – новый оригинальный антиангинальный препарат, не влияющий на основные гемодинамические величины (АД и ЧСС), что существенно расширяет диапазон его применения [36-38]. Ранее данный препарат как модулирующий процессы метаболизма в миокарде рассматривался в линейке метаболиков, влияющих на энергетический обмен путем подавления липолиза, активируя гликолиз, что способствовало образованию и накоплению большего количества АТФ. Подобные реакции, происходящие в ишемизированных кардиомиоцитах, увеличивают эффективность метаболизма. Однако в дальнейшем были открыты и изучены особенные механизмы действия ранолазина, связанные с подавлением позднего тока натрия через натриевые каналы. Поздний ток натрия активируется во время ряда патологических состояний и приводит к повышению концентрации внутриклеточного кальция и увеличению диастолического напряжения. Эта уникальность препарата позволила заявить о рождении нового класса антиишемических антиангинальных средств для лечения больных стенокардией – селективных ингибиторов позднего тока натрия [14]. Важнейшей составляющей ответа миокарда на подавление позднего тока натрия через натриевые каналы является снижение концентраций внутриклеточных натрия и кальция, что сопровождается улучшением диастолического расслабления, являющегося крайне важным для оптимизации внутрисердечной гемодинамики, так как обеспечивает улучшение коронарного кровоснабжения и предупреждает развитие аритмий, прогрессирование сердечной недостаточности [15, 17, 19].

В последние годы появились сообщения о новых возможностях применения Ранексы, а именно в области аритмологии. Так, перспективно использование антиаритмического потенциала препарата при лечении наиболее распространенной аритмии – фибрилляции предсердий [21, 22, 28, 29]. Современная терапия предсердных аритмий сфокусирована на антикоагуляции, на сохранении синусового ритма или поддержании нормоаритмии. Традиционные препараты, используемые в этих целях, не всегда эффективны и наряду с лечебным воздействием могут вызывать проаритмические и органотоксические реакции. Ранекса в терапевтических дозах проявляет антиаритмические свойства за счет мощного подавления позднего тока натрия в натриевых каналах (INaL) желудочков и быстрого тока натрия в натриевых каналах (INa) предсердий. В клинических исследованиях показано, что разовая доза 2000 мг может быть эффективной у пациентов с органическими заболеваниями сердца, при этом без значимых побочных реакций [35]. Препарат может использоваться в качестве начальной терапии пароксизма фибрилляции предсердий (в течение первых 10 мин), потенцируя эффект антиаритмических средств. В ряде клинических исследований Ранексы у больных с нарушениями ритма отмечено не только значимую терапевтическую эффективность препарата, подтверждающую его высокие протекторные свойства, но и отсутствие клинически значимых изменений длительности интервалов PQ, QRS, QT, что нередко встречается у класса антиаритмических препаратов [31-34].

Рис. 1. Данные исследования COURAGE

Рис. 2

Фармакокинетика Ранексы характеризуется биодоступностью 35-50%, пиком концентрации через 2-6 ч, периодом полувыведения 7 ч; препарат экскретируется с мочой – 75%, через кишечник – 25%. Пища не влияет на всасывание, вместе с тем противопоказан грейпфрутовый сок, который так же, как и Ранекса, метаболизируется через систему изоферментов цитохрома CYP3A4 и минимально – CYP2D6, что повышает ее концентрацию в крови и создает условия для развития непредсказуемых реакций. Препарат минимально снижает ЧСС (<2 уд./мин), САД (<3 мм рт. ст.) и обладает способностью, доказанной в исследованиях, снижать HbA1c у пациентов с сахарным диабетом (СД) 2 типа [1].

Показанием для назначения ранолазина является стабильная стенокардия. Ранекса может применяться в режиме монотерапии или в комбинации с другими антиангинальными препаратами [4, 23, 27]. Противопоказаниями к назначению ранолазина являются: повышенная чувствительность к действующему веществу или вспомогательному компоненту препарата, тяжелая почечная недостаточность (клиренс креатинина <30 мл/мин), печеночная недостаточность средней, тяжелой степени, одновременное использование сильных ингибиторов CYP3A4. Особое внимание следует обратить на недопустимость сочетанной терапии с антиаритмическими средствами класса Ia (хинидин и др.), класса III (соталол), кроме амиодарона.

Рекомендованная стартовая доза Ранексы – 500 мг 2 раза в день независимо от приема пищи. Через 2-4 нед, при необходимости, доза повышается до 1000 мг 2 раза в день (максимально рекомендованная) [1].

История изучения препарата в международных исследованиях восходит к 1999 г., когда C.J. Pepine и A.A. Wolf сравнили немедленно высвобождающийся ранолазин с плацебо и показали отсутствие стойкого эффекта небольших доз, нецелесообразность их длительного приема. Наиболее показательными и убедительными для внедрения препарата

в широкую клиническую практику явились исследования, проведенные уже в XXI ст.

Двойные слепые плацебо-контролируемые рандомизированные исследования MARISA, CARISA, ERICA, входящие в категорию основных клинических трайлов по изучению ранолазина, включали 2026 больных и продолжались от 6 нед до 1 года [13, 29, 30]. В дальнейшем 1251 пациент наблюдался в открытом исследовании длительностью более 1 года, из них 531 больной – более 3 лет и 326 участников – более 4 лет. В итоге были получены данные, свидетельствующие об эффективности ранолазина как в монотерапии, так и о потенцировании антиангинальной активности антагонистов кальция, бета-блокаторов и длительно действующих нитратов. У изучаемых пациентов достоверно росла толерантность к физическим нагрузкам, снижалось количество приступов стенокардии и уменьшалось количество принимаемых нитратов короткого действия для устранения приступов стенокардии. Недавно завершилось исследование по изучению потенциальных возможностей ранолазина в лечении больных с острым коронарным синдромом без подъема сегмента ST MERLIN-TIMI 36 [5]. В 440 центрах 17 стран обследовано 6560 пациентов, страдающих хронической ИБС, у которых развился инфаркт миокарда, вариант NSTEMI. Комбинированная первичная конечная точка исследования включала смерть от сердечно-сосудистой патологии, инфаркта миокарда, нестабильной стенокардии. По данному показателю статистических различий в группе ранолазина и плацебо не наблюдалось. Однако риск рецидивирующей ишемии миокарда был достоверно ниже в группе ранолазина. При изучении вторичных конечных точек реже возникали приступы стенокардии и необходимость в дополнительной терапии.

Важные клинические свойства Ранексы были обнаружены у пациентов, страдающих сердечно-сосудистыми заболеваниями и СД. В исследовании TERISA [7] участвовали 949 пациентов с вышеуказанной патологией, получавшие ранолазин 1000 мг 2 раза в день. Со стороны кардиального статуса наблюдалось уменьшение количества эпизодов стенокардии, сублингвального применения нитроглицерина. Наряду с этим регистрировалась положительная динамика снижения гликированного гемоглобина, что сегодня не находит объяснения и требует дальнейшего изучения глубоких «интимных» процессов на клеточном уровне, вызываемых ранолазином [20, 26].

Примером антиангинального и антиишемического эффектов Ранексы является следующий клинический случай с больным СД 2 типа, страдающим несколькими конкурирующими заболеваниями, ведущим среди которых является ИБС.

Клинический случай

Больной В., 1958 года рождения, болеет гипертонической болезнью с 1984 г., когда стал отмечать повышение артериального давления. В 2008 г. перенес Q-переднераспространенный инфаркт миокарда. 31.05.2011 г. проведено оперативное вмешательство на сердце, установлено 4 шунта, при этом аортокоронарный шунт на a. intermedia, маммарокоронарное шунтирование ПМЖВ (Ao-V-RCA, Ao-V-a. intermedia, LIMA-LAD).

С 2009 г. страдает СД 2 типа, легкой формой, с 1999 г. – персистирующей бронхиальной астмой.

С 2010 г. наблюдается в областном кардиологическом диспансере (ОКД). При первичном обращении в ОКД у больного зарегистрирована полная блокада левой ножки пучка Гиса (ПБЛНПГ), которая отсутствовала при осмотре 15.06.2010 г., но затем установилась постоянная форма

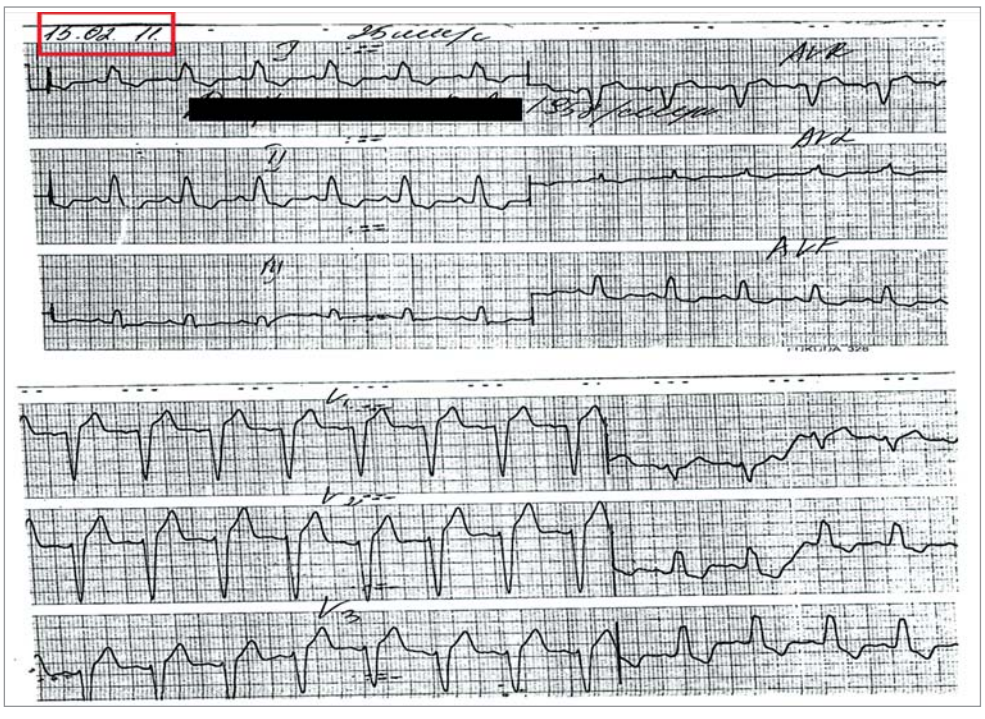

Рис. 3. ЭКГ больного В., зарегистрированная 15.02.2011 г.

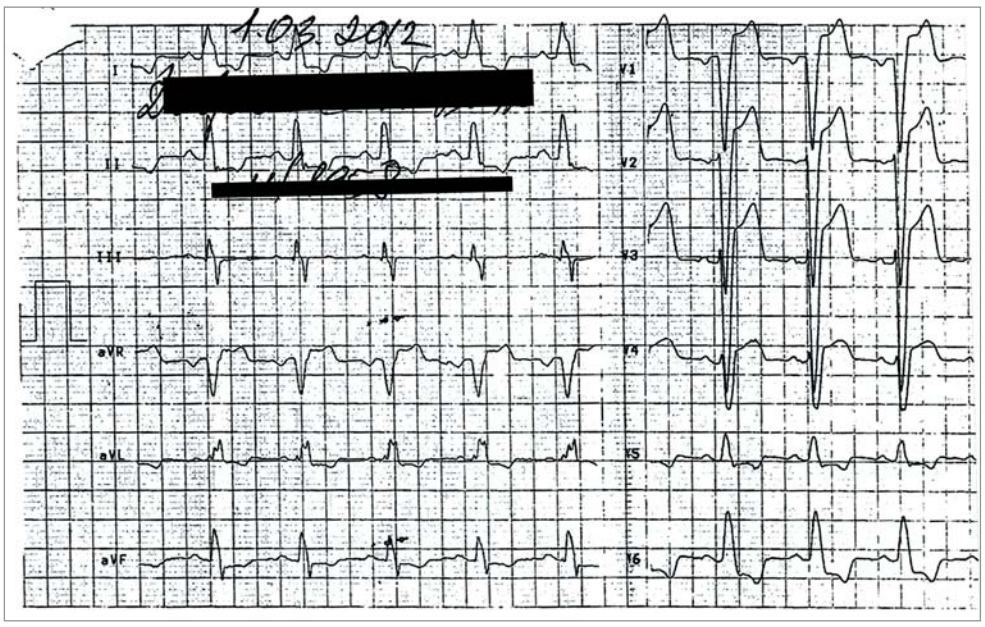

Рис. 4. ЭКГ больного В., зарегистрированная 01.03.2012 г.

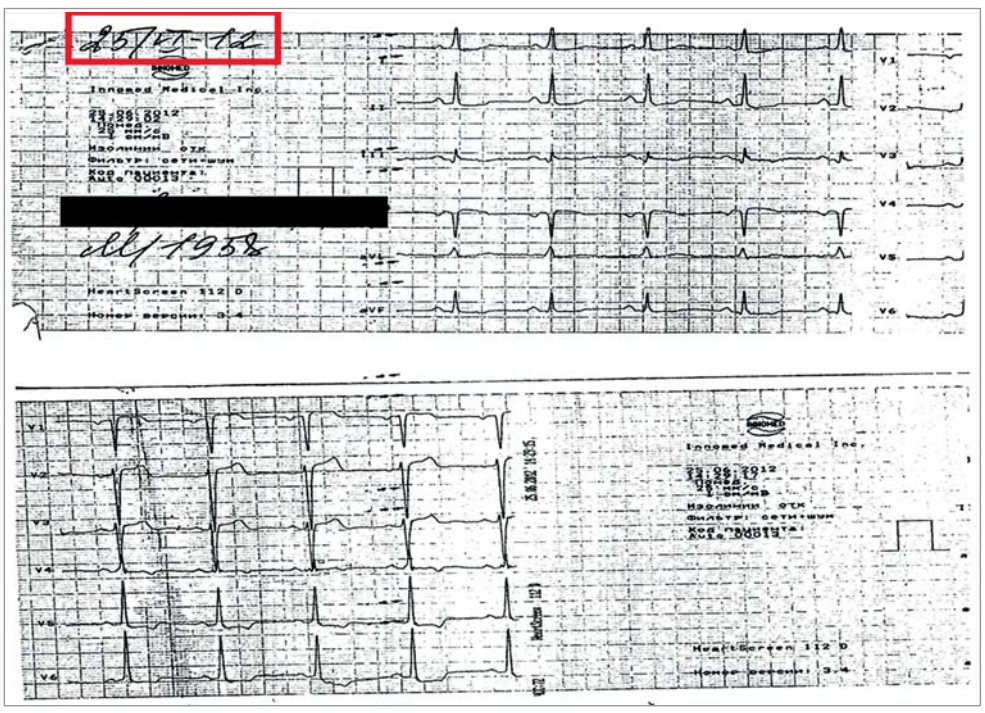

Рис. 5. ЭКГ больного В., зарегистрированная 25.06.2012 г.

блокады, подтверждаемая многократной регистрацией ЭКГ (рис. 3, 4).

При биохимических исследованиях, осуществляемых регулярно, наблюдались высоковариабельные показатели липидного обмена (общий холестерин 8,5-4,2 ммоль/л, ЛПНП 2,7-1,8 ммоль/л, триглицериды 2,6-1,72 ммоль/л), углеводного обмена при еженедельном измерении (сахар крови 14,3-10,1 ммоль/л).

Больной постоянно принимал бета-блокаторы, антиагреганты, статины, гипотензивные препараты, сахароснижающие средства. В осенне-весенний период в связи с дестабилизацией течения ИБС проводилась комплексная инфузионная и пероральная терапия в условиях дневного стационара ОКД. Осуществлялся регулярный контроль клинического состояния, гемодинамических параметров и лабораторных тестов. Несмотря на весь проводимый комплекс лечения, при многократной регистрации ЭКГ у пациента в период II полугодие 2010 г. – I полугодие 2012 г. сохранялись стойкая ПБЛНПГ, приступы стенокардии напряжения III функционального класса, ограничение переносимости физических нагрузок на уровне III-IV функционального класса при выполнении пробы с 6-минутной ходьбой.

Из вышеизложенного следует, что данный пациент относится к категории больных высокого сердечно-сосудистого риска и имеет неблагоприятный клинико-трудовой прогноз. Наличие ПБЛНПГ ухудшает качество и усугубляет перспективы его жизни. Известно, что при ПБЛНПГ происходит задержка сокращения различных сегментов миокарда, так называемая механическая асинхрония, которая отрицательно влияет на гемодинамику. При этом удлиняются фазы предызгнания и расслабления левого желудочка (ЛЖ). Имеются данные, свидетельствующие о предрасположенности к ремоделированию ЛЖ в условиях развившейся ПБЛНПГ [39]. Рассматриваются разные механизмы этого процесса. По мнению K. Vernoy и соавт., асинхронное желудочковое возбуждение, обусловленное блокадой, приводит к перераспределению сокращения отдельных сегментов миокарда и создает дефицит коронарного кровотока, что формирует ремоделирование ЛЖ. Ряд авторов указывают на рост показателей сердечно-сосудистой смертности у пациентов со стабильной ИБС и ПБЛНПГ в отличие от пациентов без таковой [40, 41].

В мае 2012 г. больному на фоне стандартного комплекса терапии дополнительно назначен препарат Ранекса 500 мг 2 р/день в течение 1 нед, затем 1000 мг 2 р/день сроком 7 нед. По окончании 8-недельного курса приема Ранексы больной был обследован: дана оценка клинического статуса, выполнены ЭКГ, эхокардиоскопия, лабораторные тесты. Установлено улучшение субъективного состояния больного: положительная динамика приступов стенокардии через 8 нед приема препарата с уменьшением их количества на 32% в сравнении с периодом без назначения ранолазина (рис. 5).

За период наблюдения усредненный показатель сахара крови был ниже на 0,3 ммоль/л в сравнении с аналогичным периодом до приема Ранексы.

Наш вариант трактовки данного результата (исчезновение признаков ПБЛНПГ) базируется на фактах, подтверждающих значимые антиишемические свойства препарата, которые реализуются через положительные эффекты диастолического расслабления [16, 18, 24]. Учитывая особенности кровоснабжения миокарда, осуществляемого из артериол в период диастолы, снижение диастолического напряжения уменьшает экстравазальную компрессию мелких сосудов и улучшает миокардиальный кровоток. Важное значение имело положительное влияние на септальную зону кровоснабжения миокарда, где при ПБЛНПГ избирательно в большей степени проявляется гипоперфузия. Устранение блокады могло быть связано с улучшением кровоснабжения зоны проводящей системы. Данный клинический эффект у пациента сохранялся в течение 1,5 мес после прекращения приема препарата.

Ранолазин – препарат, рекомендованный в настоящее время для лечения больных стабильной стенокардией в качестве монотерапии и в комбинации с известными антиишемическими препаратами. Дальнейшее изучение ранолазина открывает его потенциальные возможности применения в наиболее проблемных случаях кардиальной патологии, таких как ОКС, не- и жизнеугрожающие расстройства ритма, сердечная недостаточность. Он также изучается у больных с неишемическими заболеваниями сердца для коррекции и предупреждения аритмий. Удобство его применения при сочетанной патологии, хорошая переносимость, а также растущая база данных о позитивных результатах в практической медицине, включая наш скромный опыт, аргументируют целесообразность более широкого применения ранолазина в широкой клинической практике кардиологов и терапевтов.

Список литературы находится в редакции.

Наш сайт www.health-ua.com В среднем более 8000 посещений в день* • Архив «Медичної газети «Здоров'я України» с 2003 года *http://top.bigmir.net/report/58476