



К.м.н., доцент  
М.Р. Анфілова

**М.Р. Анфілова**, к.м.н., доцент  
кафедра шкірних та венеричних хвороб  
Вінницький національний  
медичний університет ім. М.І. Пирогова

## Диференційна діагностика та лікування вірусних екзантем

**Е**кзантеми мають важливе діагностичне значення, оскільки зустрічаються при найрізноманітніших інфекційних та неінфекційних захворюваннях [3]. На користь інфекційної екзантеми свідчать гострий початок, наявність інтоксикації, підвищення температури тіла, характер температурної кривої, циклічність перебігу патологічного процесу, наявність супутніх ознак, що характерні для тієї чи іншої нозологічної форми. Також необхідно враховувати епідеміологічне оточення, уточнювати наявні контакти, звертати увагу на анамнез усіх щеплень [8].

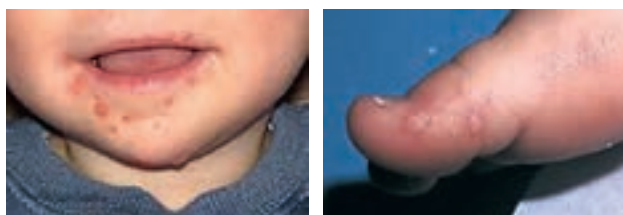
При діагностиці захворювань, що супроводжуються шкірною висипкою, необхідно не тільки визначити її морфологію, але й обов'язково вказати розміри, характер розташування, терміни появи, колір, схильність до групування. Для диференційної діагностики висипки також необхідні дані про раніше перенесені захворювання, схильність до алергії, перелік медикаментів, які приймалися раніше, дані картини крові, виділення специфічного збудника при мікробіологічному дослідженні або виявлення антитіл у динаміці захворювання до різних збудників [24].

### Пухирчатка порожнини рота і кінцівок

**Синоніми:** синдром «рука–нога–рот», ентеровірусний везикулярний стоматит з екзантемою походить від англійського Hand-Foot-and-Mouth Disease (HFMD) і представляє собою симптомокомплекс,

що складається з ураження слизової оболонки ротової порожнини – енантеми – і появи висипки на верхніх і нижніх кінцівках – екзантеми (рис. 1, а, б) [19]. Збудниками захворювання є ентеровіруси Коксаки А16, А5, А10, А9, В1, В3, ентеровірус 71. Це РНК-вмісні віруси, досить стійкі в зовнішньому середовищі, при кімнатній температурі можуть зберігатися в життєздатному стані до 2 тиж. Ці віруси широко поширені серед людей різного віку, проте найчастіше уражають дітей до 3 років. Дорослі хворіють рідше, перебіг інфекції також сприятливий. Захворювання реєструється в більшості випадків у літньо-осінній період.

**Механізми зараження** – аерогенний (повітряно-крапельний шлях передачі) і фекально-оральний. Факторами передачі можуть бути предмети побуту, такі як іграшки, посуд, постільні речі та гігієнічні засоби.



а б

Рис. 1. Пухирчатка порожнини рота і кінцівок:  
а – енантема; б – екзантема

(Color atlas of pediatric dermatology Samuel Weinberg, Neil S. Prose, Leonard Kristal Copyright 2008)

Але все-таки найчастіше інфікування відбувається під час чхання, кашлю і звичайної розмови. Заразною є не тільки хвора людина, але й здорові носії ентеровірусів [2]. Імунітет після перенесеної інфекції формується типоспецифічний, стійкий (тобто довічний). Однак якщо людина інфікується іншим серотипом ентеровірусу (наприклад, перехворів А16, а повторно заразився В3), то хвороба може виникнути знову [10].

**Інкубаційний період** у середньому триває 4–7 днів. Хворий стає заразним одразу після виникнення перших симптомів і залишається таким упродовж усього захворювання. **Першими симптомами** є підвищення температури тіла до 37,5–38 °С, потім приєднуються симптоми інтоксикації – слабкість, головний біль, дертя в горлі, біль у м'язах. Тривалість лихоманки – 3–5 днів, тобто початок хвороби дуже схожий на гостру респіраторну вірусну інфекцію (ГРВІ). Однак, на відміну від ГРВІ, через 1–2 дні на долонях кистей (іноді на тильному боці кисті) і стопах (частіше підощвах), рідше – на задній поверхні стегон і сідницях, з'являється висипка у вигляді везикул невеликого розміру до 3 мм у діаметрі, яка оточена обідком гіперемії.

Висипка спостерігається у хворого протягом 5–7 днів, потім зникає безслідно. Суб'єктивно хворих турбує свербіж. Перед появою висипки на шкірі в ротовій порожнині з'являються ерозії або виразки (афти), які супроводжуються болючістю та чутливістю до гарячої, гострої їжі. Явища афтозного стоматиту можна виявити на внутрішній поверхні щік, язичці, яснах, твердому і м'якому піднебінні. При появі стоматиту знижується апетит, з'являється дратівливість, може спостерігатися біль у горлі, виникають труднощі під час прийому їжі, ясне слиновиділення [44].

**На відміну від герпангіни (іншого варіанту ентеровірусної інфекції, при якому в процес залучаються мигдалики), при синдромі «рука–нога–рот» виразки на поверхні мигдаликів не з'являються [26].**

В англійських джерелах є вказівки на той факт, що через 1–2 міс після перенесеного синдрому у пацієнтів може спостерігатися ураження (відшарування) нігтів, але цей взаємозв'язок патогенетично не доведений [50]. Найчастіше прогноз захворювання сприятливий, відбувається самовільне одужання.

**Діагноз** вірусної пухирчатки порожнини рота і кінцівок встановлюють за клінічною картиною. Зрідка для підтвердження діагнозу потрібне виділення вірусу шляхом культивування, серологічне дослідження або дослідження за допомогою ПЛР мазка з ротоглотки, крові, калу або сечі [7].

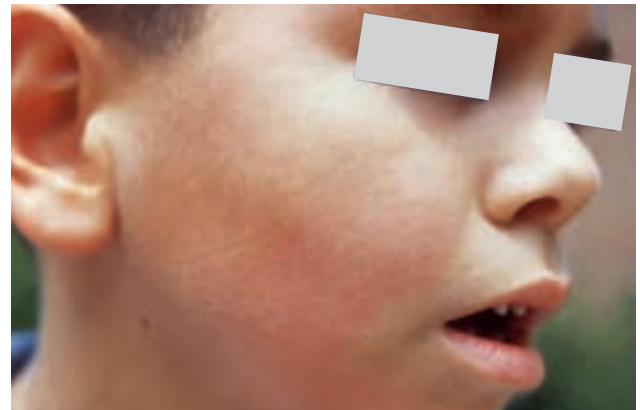### Інфекційна еритема

Інфекційна еритема є одним з клінічних проявів інфекції, що спричинюється парвовірусом В19 [1]. В англійській літературі це захворювання нерідко описують як синдром «слідів від ляпасів» (slapped cheek syndrome) або «п'ята хвороба» [39]. **Інфекція передається** переважно повітряно-крапельним шляхом, проте, контагіозність її невисока. Існують і інші шляхи передачі інфекції: вірус може потрапити в організм під час переливання крові від інфікованої людини, а зараження плода відбувається через плаценту [6]. На інфекційну еритему страждають переважно діти віком 4–10 років.

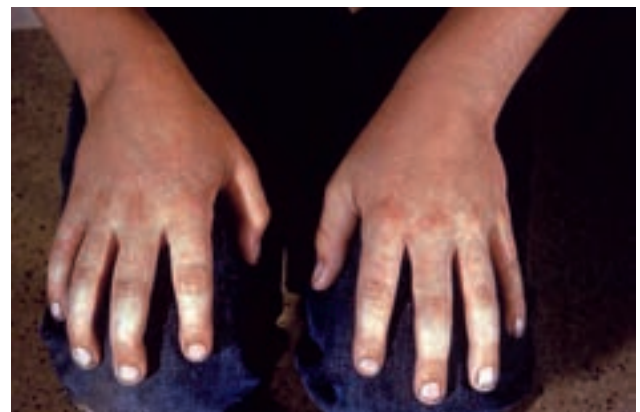**Упродовж 2–5 днів до появи висипки клінічні симптоми є неспецифічними і можуть включати нежить, фарингіт, головний біль, нудоту, пронос, загальне нездужання, а також лихоманку. У цей час дитина є найбільш заразною.**

Потім з'являються шкірні симптоми; це означає, що дитина вже не є заразною. Як правило, висипка при інфекційній еритемі з'являється у певній послідовності. Спочатку червоніють щоки, вкриваючись розеолезними або розеолезно-папулезними елементами (рис. 2, а). Уражена шкіра набуває яскраво-червоного кольору, і на цьому етапі хворий на інфекційну еритему виглядає так, наче йому завдали ударів по щоках. Уражена шкіра набрякла, окремі елементи висипки спочатку мають досить великі розміри (діаметром 1 см і більше). Елементи висипки при інфекційній еритемі швидко ростуть і зливаються в суцільні пляшки, які симетрично розташовуються на щоках. Шкіра лоба і підборіддя при цьому захворюванні уражається вкрай рідко. Висипка тримається упродовж 4–5 днів, після чого зникає самовільно.

Сітчаста фаза інфекційної еритеми настає приблизно через 2–3 дні після появи висипки на обличчі. Іноді обидві фази еритеми настають одночасно. Під час цієї фази на шкірі кінцівок, сідниць і тулуба з'являється висипка, що нагадує сітку або химерне мереживо (рис. 2, б). Суб'єктивно хворих може турбувати незначний свербіж. Висипка зникає через 6–14 днів після появи. Потім настає фаза рецидивів, яка може тривати 2–3 тиж. Для цієї фази інфекційної еритеми характерним є виникнення повторної висипки не тих самих ділянок шкіри.



а



б

Рис. 2. Інфекційна еритема: а – ураження щік, б – висипка на руках (Public health image library)

Спровокувати появу вторинної висипки можуть стрес, перепади температури, перегрівання або переохолодження [12, 31].

У дорослих внаслідок інфікування парвовірусом В19 часто спостерігають болі в суглобах і артрит [38]. Такі самі явища виявляють приблизно у 10% дітей з інфекційною еритемою [49].

Гематологічні ускладнення, наприклад, транзиторний апластичний криз, можуть виникати у дітей з супутніми порушеннями кровотворення. Підвищений ризик таких ускладнень мають діти з серпоподібно-клітинною анемією, спадковим сфероцитозом, таласемією, а також з ферментопатіями еритроцитів (наприклад, з дефіцитом піруваткінази або глюкозо-6-фосфатази). Якщо дитина, що належить до однієї із зазначених груп високого ризику, захворіє на інфекційну еритему, то лікар загальної практики повинен направити її на консультацію до гематолога для точного встановлення діагнозу.

Принаймні, у такої дитини слід провести загальний аналіз крові та мікроскопію мазка. Гематологічні зміни під час інфекції, зумовленої парвовірусом В19, можуть спостерігатися і в дітей, які раніше були здоровими [5, 16]. Як і при багатьох вірусних інфекціях, часто спостерігають різною мірою виражені нейтропенію і тромбоцитопенію, але ці ознаки не мають майже ніякого діагностичного значення [40]. У літературі є нечисленні повідомлення про можливий зв'язок В19-парвовірусної інфекції у дітей з низкою патологічних станів: нефропатіями, енцефалітом, вузликотим періартеріїтом, системним червоним вовчаком, хворобою Кавасакі, міокардитом, гепатитом та іншими васкулітними синдромами. Але в жодному з цих повідомлень не простежується чіткий причинно-наслідковий зв'язок [4, 32, 37].

Особливо небезпечним є зараження парвовірусом В19 під час вагітності. Інфекційна еритема у вагітної призводить до зараження плода та розвитку в нього тяжкої анемії, серцевої недостатності та генералізованого набряку, що може призвести до його внутрішньоутробної загибелі. Приблизно в 10% випадків зараження парвовірусом В19 призводить до самовільного аборту [9, 11].

**Діагноз** інфекційної еритеми ґрунтується на виявленні характерних клінічних симптомів. Можливе проведення серологічної діагностики, зокрема, визначення рівня ІgM-антитіл до парвовірусу В19 упродовж 30 днів від початку захворювання [7].

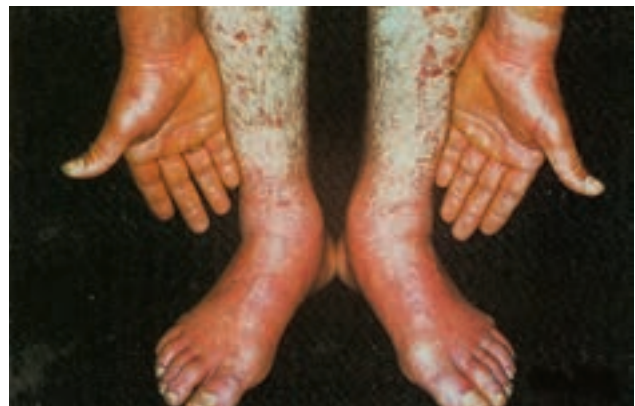### Синдром папуло-геморагічної висипки у вигляді рукавичок і шкарпеток

**Синоніми:** Papular-Purpuric Gloves and Socks Syndrome, Handschuh-Socken-Syndrom (HSS) [41]. Вперше був описаний Harms et al. у 1990 р. і стосувався в основному молодих дорослих. Описувалося сезонне почастішання у весняні та літні місяці. **Збудники** – ціла низка вірусів, але переважно парвовірус В19 [43]. Синдром описаний також при інфікуванні вірусами герпесу людини 6-го і 7-го типів, цитомегаловірусом [13]. Важливим аспектом у епідеміологічному відношенні є поки що не підтверджена повністю різниця імунної відповіді на інфікування парвовірусом В19 при інфекційній еритемі та синдромі папуло-геморагічної висипки у вигляді рукавичок і шкарпеток.

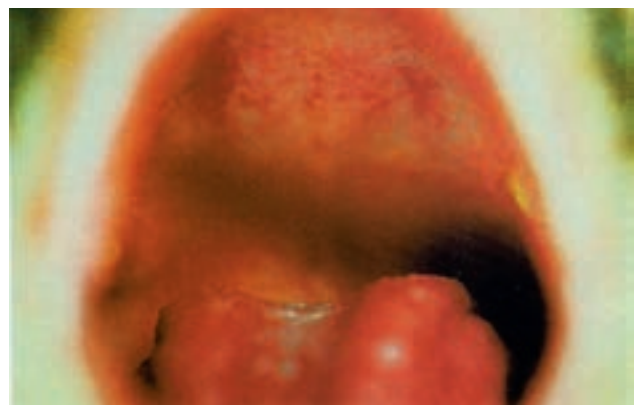
При інфекційній еритемі до моменту появи висипки віремії вже немає, отже, хворі з клінічними проявами є незаразними. При синдромі папуло-геморагічної висипки у вигляді рукавичок і шкарпеток віремія та поява висипки збігаються у часі, отже, хворі з висипкою є заразними [27, 34].

**Клінічна картина** синдрому характеризується еритемою та набряком долонь та підшов, що швидко нарастають. Далі з'являються петехії та більші за розміром геморагічні елементи з чіткою межею на зап'ястках і кісточках (рис. 3, а). Іноді висипка локалізується на ліктях, колінах, стегнах, тильних поверхнях стоп і кистей. Також клінічна картина характеризується нездужанням, субфебрильною температурою, болем у м'язах і суглобах, відсутністю апетиту. Нерідкісними є скарги на свербіж, печіння та/або біль у місцях висипки. На слизовій оболонці піднебіння, задньої стінки глотки, язика та внутрішньої поверхні губ одночасно з висипкою на шкірі з'являються везикули і дрібні ерозії (рис. 3, б). У 16% випадків збільшуються лімфовузли [18].

**Діагноз** встановлюють на підставі характеру і локалізації висипки. Розвіяти діагностичні сумніви в випадках, коли захворювання спричинене парвовірусом В19, дає змогу виявлення ІgM-антитіл до нього. Вагітним, які мали контакт з хворим, потрібна консультація акушера-гінеколога щодо можливого захворювання плода та серологічного дослідження. Якщо останнє підтвердило приховану свіжу парвовірусну інфекцію, то рекомендується регулярне УЗД, щоб не пропустити затримку



а



б

Рис. 3. Синдром папуло-геморагічної висипки у вигляді рукавичок і шкарпеток (а), ураження слизової оболонки порожнини рота (б)  
(Cesar Martins et al. Papular-purpuric «Gloves and socks» syndrome. JEADV. 1996)

внутрішньоутробного розвитку, серцеву недостатність і водянку плода [7, 17].

### Дитяча розеола

У публікаціях зустрічаються різні варіанти назв цієї екзантеми: раптова екзантема, триденна лихоманка, псевдокраснуха [14, 25]. У багатьох випадках її не діагностують як окреме захворювання. У разі підвищення температури тіла встановлюють діагноз ГРВІ, висипку списують на алергічну реакцію, яка виникла на лікарські препарати, що приймалися під час хвороби [22, 23].

Найчастіше **розеола спричинюється** вірусом герпесу людини 6-го (HHV-6), рідше – 7-го (HHV-7) типів. Зазвичай хворіють діти віком від 6 міс до 3 років, пік захворюваності припадає на 6–12 міс, переважно у весняно-осінній період. Ця інфекція **передається** ймовірно повітряно-крапельним шляхом, **інкубаційний період** становить 9–12 днів. Після перенесеного захворювання виробляється стійкий імунітет, випадки повторного зараження досить рідкісні, але іноді трапляються. Після 4-річного віку практично у всіх обстежених дітей визначаються антитіла до цього вірусу [15].

**Розеола дитяча починається** з різкого підйому температури тіла дитини до 39–40 °С. Блювання, нежитю, кашлю, катаральних явищ, змін фізіологічних відправлень не спостерігають. Температура тримається на високому рівні впродовж 3–5 днів, при цьому ефективність жарознижувальних препаратів мінімальна. Критичне зниження температури припадає на 4-й день, і через 10–20 год після стабілізації стану по всій поверхні шкіри з'являються рожеві плямисті або папульозні елементи висипки (рис. 4, а, б). Навколо кожного елемента можна побачити блідий обідок. Іноді на м'якому піднебінні та язичку виявляють енантему у вигляді червоних папул (плями Нагаяма). Характерним симптомом є те, що висипка поширюється з тулуба, переходить на обличчя, шию, руки, ноги. Найбільш рясні висипання спостерігають на шкірі тулуба дитини [29]. Додатковими симптомами дитячої розеоли є збільшення шийних, вушних (задніх) лімфовузлів, млявість, дратівливість, зміни апетиту. Іноді відзначається збільшення печінки, селезінки [20]. Після того як з'являється висипка, подальшому підвищенню температури тіла більше не відбувається. Зникає екзантема через 4–7 днів.

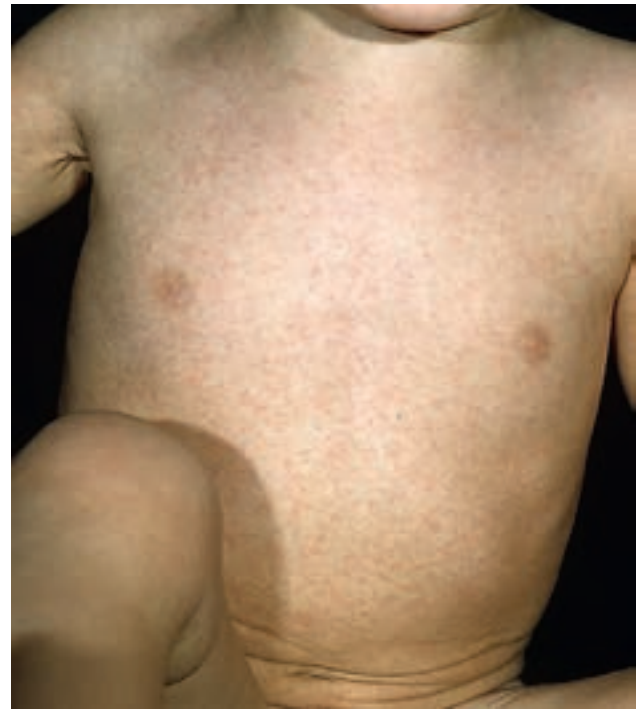До неврологічних ускладнень інфекції, зумовленої HHV-6 або HHV-7, відносять фебрильні судоми і, у рідкісних випадках, енцефаліт [15, 22]. **Діагностика:** характерні клінічні симптоми у дитини відповідної вікової групи з появою висипки після зникнення високої лихоманки дають змогу з великою впевненістю припустити дитячу розеола. Лабораторного підтвердження діагнозу, як правило, не потрібно. У типових або спірних випадках за необхідності можуть бути використані специфічні серологічні тести або ПЛР [7].

### Однобічна латероторакальна екзантема

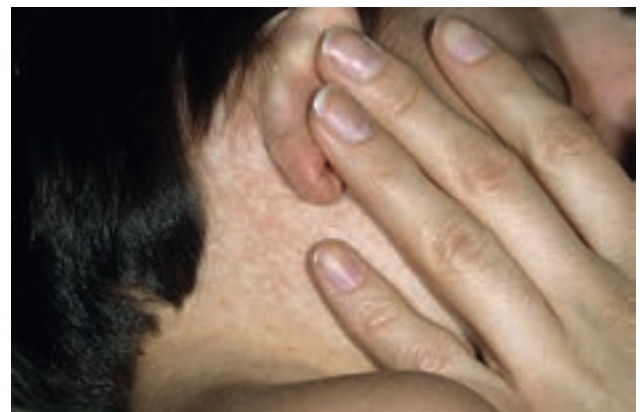Відома також як асиметрична перифлексоральна екзантема дитячого віку [28]. Цей вид екзантеми найчастіше спостерігають у дітей віком 2–10 років. Може відзначатися сезонність, причому захворювання частіше розвивається у весняні місяці, а також сімейна схильність. Дівчатка хворіють частіше, ніж хлопчики.

Найбільш вірогідне пояснення цієї загадкової клінічної проблеми – первинне вірусне захворювання, що підтверджується сезонністю і сімейною схильністю. Крім того, приблизно 75% пацієнтів мають респіраторні ознаки і симптоми, які виявляють у продромальний період або супроводжують висипку.

У більшості випадків **клінічно характерна** висипка з'являється на шкірі пахвинної або пахової ділянок. Вона може поширюватися за межі зазначених ділянок і ставати двобічною або десимінованою. Проте існує тенденція до більш вираженої яскравості висипки на одній половині тіла. Окремі осередки представляють собою еритематозні папули, часто з блідим обідком по периферії (рис. 5, а, б). Папули можуть зливатися, іноді з'являються тонкі лусочки. Але морфологія висипки може бути іншою: плямистою, уртикарною, везикульозною або мати сітчастий малюнок. Обличчя, слизові оболонки порожнини рота, долоні та підшви не уражаються. Приблизно дві третини пацієнтів мають регіонарну лімфаденопатію. Висипка починає зникати приблизно через 3 тиж і зазвичай повністю зникає на 6-му тижні. У рідкісних випадках вона може персистувати до 4 міс. Висипка може супроводжуватися слабким

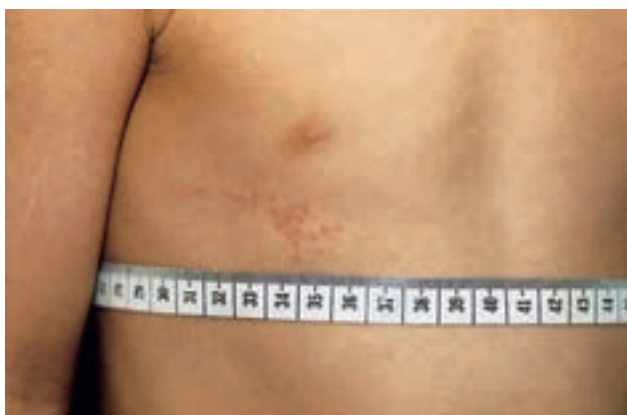

а

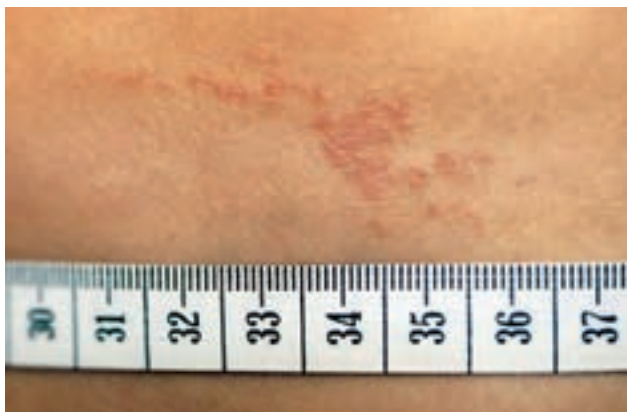


б

Рис. 4. Дитяча розеола (Атлас кожных болезней Dermline.ru)



а



б

Рис. 5. Однобічна латероторакальна екзантема (Antonio A.T. et al. Unilateral medi thoracic exanthem: a variant of unilateral laterothoracic exanthem. *Cutis*. 2006)

свербежем. Ознаки і симптоми, пов'язані з основною вірусною інфекцією, зазвичай незначні, висока температура тіла не характерна [34, 36].

**Діагноз** встановлюється клінічно, на підставі однобічної локалізації висипки (або спочатку однобічного її характеру) з подальшою генералізацією і затяжним перебігом [7].

### Синдром Джанотті–Крості

Спостерігається в першу чергу у дітей віком 1–6 років, максимальний віковий діапазон становить від 3 міс до 15 років. Цей синдром є поствірусною реакцією і відображає поширеність вірусу в даній популяції. У минулому розрізняли справжній синдром Джанотті–Крості, або папульозний дитячий акродерматит (як прояв інфекції вірусу гепатиту В), і папуло-везикульозний синдром з акральною локалізацією (на дистальних ділянках кінцівок), що супроводжує інші вірусні інфекції або виникає за їх відсутності. Але на сучасному етапі, навіть у знаменитій клініці Джанотті і Крості у Мілані, визнають, що між цими двома формами немає відмінностей.

Структура первинних вірусних інфекцій залежить від типу популяції. У країнах, де серед дітей поширена інфекція гепатиту В, наприклад у Кореї, майже всі випадки захворювань пов'язані саме з цим вірусом. У Західній Європі та Америці найбільш розповсюдженими причинами захворювання є, ймовірно, вірус Епштейна–Барр та цитомегаловірус [21].

**Клінічна картина** характеризується гострим початком з появою симетрично розташованої висипки у вигляді

еритематозних або тілесного кольору папул (рис. 6, а, б). Папули можуть бути ліхеноїдними (плоскими) або ж щільними, напівсферичними, набряклими. Висипка локалізується на шкірі обличчя, розгинальних поверхнях кінцівок і сідниць. У деяких випадках шкіра обличчя не уражається. Елементи висипки можуть бути від 1 до 10 мм у діаметрі, проте в одного хворого вони, як правило, мають однаковий розмір. При злитті папул утворюються набряклі бляшки, особливо на ліктях або колінах. Іноді вогнища мають геморагічний характер, інколи уражаються долоні та підошви. Тулуб уражається у виняткових випадках. Висипка зазвичай тримається від 2 до 4 тиж, але іноді може персистувати до 8 тиж. Іноді спостерігають лімфаденопатію, гепатомегалію або спленомегалію (в залежності від типу вірусу). Якщо причиною захворювання є вірус гепатиту В, у пацієнта практично ніколи не буває жовтяниці, захворювання має легкий перебіг, хронічна інфекція розвивається рідко. Рівень ферментів печінки незначно підвищений, антигени, пов'язані з вірусним гепатитом В, можуть визначатися або під час висипки, або через декілька тижнів після її появи [36].

**Діагноз** встановлюється клінічно, на підставі характерного зовнішнього вигляду і локалізації висипки. У деяких випадках при встановленні діагнозу може допомогти біопсія шкіри, однак необхідність у ній виникає рідко. Аналіз крові на маркери гепатиту В не показаний. Проведення цього аналізу може бути обґрунтованим за наявності факторів ризику або відповідних даних об'єктивного обстеження [7].

### Лікування вірусних екзантем

У більшості випадків вірусні екзантеми не потребують специфічного лікування. Винятки становлять випадки, коли точно відома етіологія синдрому [3]. У пацієнтів з нормальним імунітетом симптоматична терапія спрямована на зменшення свербіжів та профілактику вторинної бактеріальної інфекції шкіри [24].

Більшість антигістамінних препаратів (АГП), що застосовують для усунення свербіжів, належать до H<sub>1</sub>-типу. АГП I покоління (хлорфенірамін, клемастин, ципрогептадин, дифенгідрамін, гідроксизин, прометазин) зв'язують не лише H<sub>1</sub>-гістамінові, а й мускаринові, α-адренергічні, дофамінові та серотонінові рецептори, і також виявляють центральну седативну дію. Через побічні ефекти застосування седативних АГП нині обмежене. АГП II покоління (цетиризин, левоцетиризин, лоратадин, дезлоратадин, ебастин, фексофенадин і рупафін) виявляють мінімальну активність щодо негістамінових рецепторів, незначний седативний ефект і більшу тривалість дії у порівнянні з АГП I покоління [42]. Фармакокінетику деяких АГП II покоління наведено в таблиці.

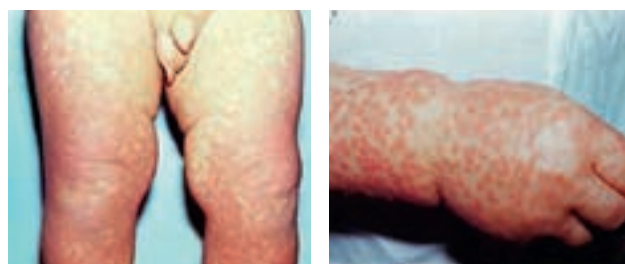


Рис. 6. Синдром Джанотті–Крості (Geromanta Baleviciene et al. Papular acrodermatitis of childhood: the gianotti-crosti syndrome. *Cutis*. 2001)

Фармакокінетика деяких АГП II покоління у здорових осіб при застосуванні однієї дози препарату [48]

Препарат	Лоратадин	Дезлоратадин	Цетиризин	Левочетиризин	Фексофенадин	Азеластин
Основний метаболіт	Дезкарботоксин	3-гідроксидезлоратадин	Немає	Немає	Немає	Дезметил
Активність метаболіту	В 4 рази більше	Відносна сила невідома	NA	NA	NA	Відносна сила невідома
Вплив їжі на абсорбцію	Підвищує	Не впливає	Не впливає	Не впливає	Знижує	Не встановлено
Метаболізм у печінці	CYP3A4 (P450) CYP2D6 (P450)	CYP3A4 (P450)	Незначний	Незначний	Незначний	P450 (ізоформа)

**Оптимальні фармакологічні властивості пероральних АГП (ARIA спільно з GALEN):**

- Виражена селективна блокада  $H_1$ -рецепторів гістаміну.
- Наявність додаткових протиалергійних властивостей.
- Відсутність суттєвого впливу на фармакокінетику препаратів прийому їжі, інших медикаментозних засобів, а також інтестинального транспорту протейнів.
- Відсутність взаємодії з цитохромом P4503A (CYP3A).
- Відсутність впливу на перебіг інших захворювань.
- Відсутність розвитку токсичних реакцій [45].

Цетиризин є високоспецифічним  $H_1$ -блокатором, який не виявляє антихолінергічної, антисеротонінової і блокувальної активності на кальцієві канали. Печінка слабо метаболізує цетиризин, що робить його засобом вибору в пацієнтів, які мають захворювання печінки або приймають інші препарати, що утилізуються ферментною системою цитохрому P450 [30]. Цетиризин зменшує як ранню, так і пізню фазу алергічного запалення. За численними даними, це відбувається завдяки модулюванню міграції запальних клітин, особливо еозинофілів, до місця реакції. Протизапальна активність цетиризину може пояснювати його здатність зменшувати

прояви реакцій гіперчутливості сповільненого типу, наприклад механічної кропив'янки, тоді як інші АГП зазвичай неефективні в лікуванні даного стану. Цетиризин застосовують у лікуванні цілої низки алергічних дерматологічних захворювань і гістамін-залежних станів, у тому числі гострої кропив'янки, ангіоневротичного набряку, фізичної кропив'янки, атопічного дерматиту і назального поліпозу [33, 46].

Слід підкреслити, що з препаратів цетиризину, зареєстрованих в Україні, Цетрин (компанія Dr. Reddy's Laboratories LTD) має найширший досвід медичного застосування. Його висока терапевтична ефективність підтверджена численними клінічними випробуваннями при всіх нозологічних формах, які потребують призначення антагоністів  $H_1$ -рецепторів [35, 47].

Отже, використання сучасних АГП давно перестало бути привілеєм тільки терапії алергічних захворювань. Індукування багатьма інфекційними агентами складних імунологічних реакцій інфекційно-алергічного і аутоімунного характеру визначає нові підходи до використання сучасних АГП у комплексній терапії вірусних екзантем.

Список літератури – у редакції

®

## КНИЖКОВА ПОЛИЦЯ



Мальцев Д.В.  
**Герпесвірусні нейроінфекції людини**

У монографії висвітлені сучасні дані щодо клінічних проявів, діагностики, лікування і профілактики герпесвірусних нейроінфекцій людини. Робота призначена, насамперед, неврологам, інфекціоністам, нейрохірургам, акушерам, неонатологам, імунологам і генетикам, однак буде корисною і медичним спеціалістам іншого профілю. Матеріали монографії можуть бути використані у навчанні студентів, клінічних ординаторів і аспірантів.

З питання придбання книги звертатися на кафедру клінічної імунології та алергології за тел.: 8 (044) 417-05-24 – Дмитро Валерійович Мальцев