ZU_2015_18_COLLECT.qxd 06.10.2015 18:23 Page 27

Остеоартрит. Краткое руководство в помощь клиницисту

Остеоартрит[1-3]

При первичном, или идиопатическом, остеоартрите (ОА) обычно поражаются суставы двух типов:

- **Несущие суставы** – позвоночник, коленные, тазобедренные и первые метатарсофаланговые суставы.
- **Суставы кистей –** первые карпометакарпальные и/или проксимальные межфаланговые суставы (узелковый остеоартрит).

Изменения суставов при ОА[1-4]

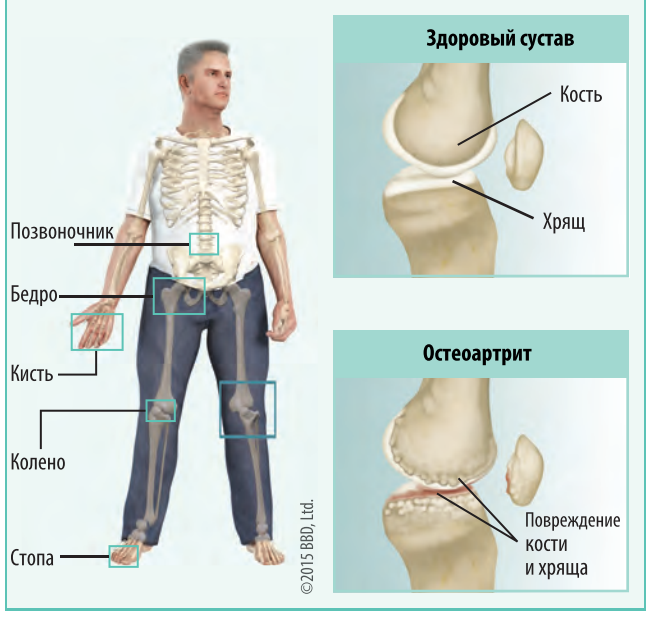

Вторичный ОА[5-7]

Развивается в суставах, в которых хрящ уже поврежден вследствие:	
Переломов с вовлечением суставной поверхности	Менискэктомии
Отклонений оси	Нестабильности сустава
Интраартикулярных инородных тел	Остеохондрита *dissecans*
Профессиональных вредностей	Асептического некроза
Предсуществующего артрита	Хондрокальциноза

ОА vs воспалительный артрит[1-4]

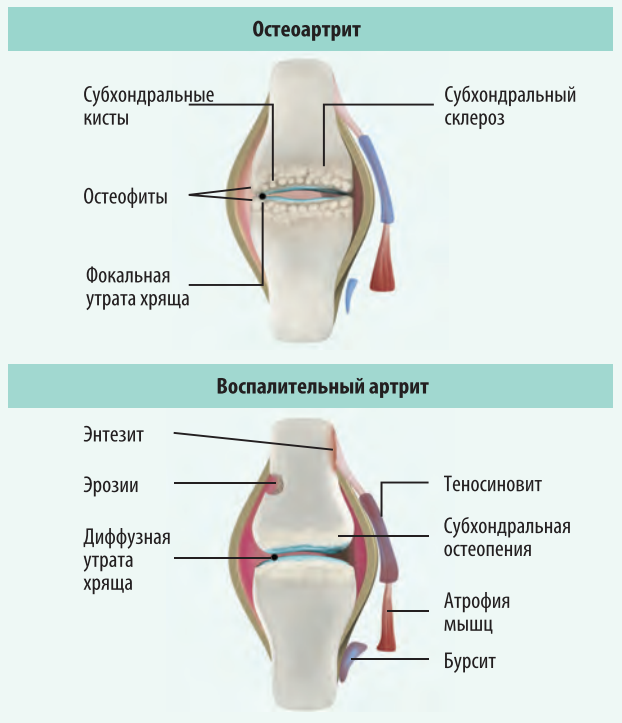

Дифференциальная диагностика ОА и РА[1, 5, 6]

	Остеоартрит	Ревматоидный артрит
Тип заболевания	Дегенеративное	Воспалительное и аутоиммунное
Поражаемые ткани	Суставной хрящ	Синовиальная мембрана
Возраст начала	Поздний средний возраст	В любом возрасте; чаще в 30-55 лет; редко у детей
Поражаемые суставы	Несущие (позвоночник, коленные, тазобедренные суставы); часто поражается только один сустав	Менее крупные суставы (суставы кисти, стопы); часто поражается множество суставов

Этиология ОА и РА[1,3,7]

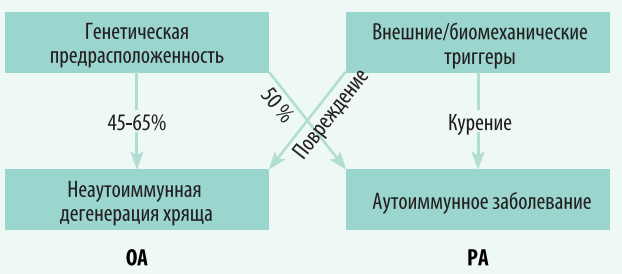

Локализация первичного ОА и РА[1-4]

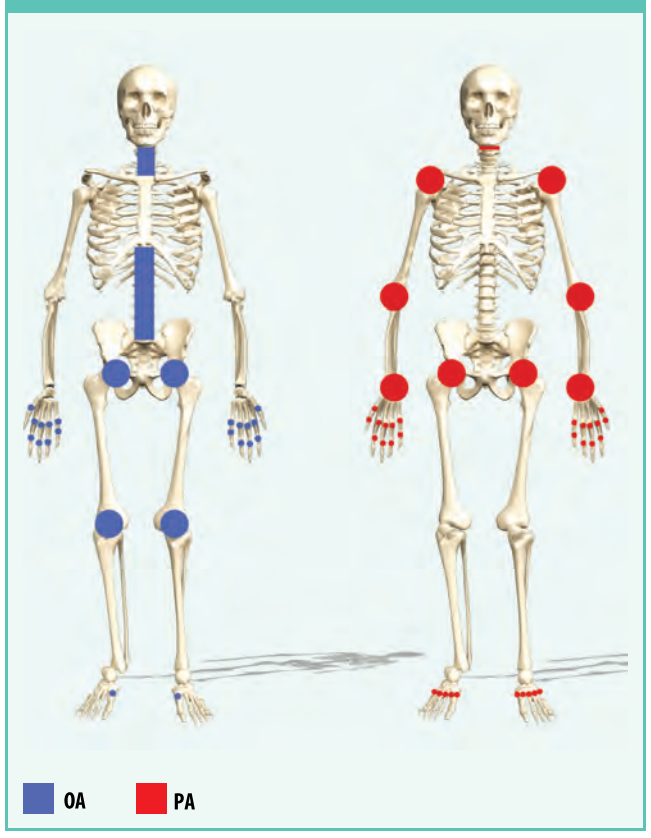

Радиографический диагноз[1-4]

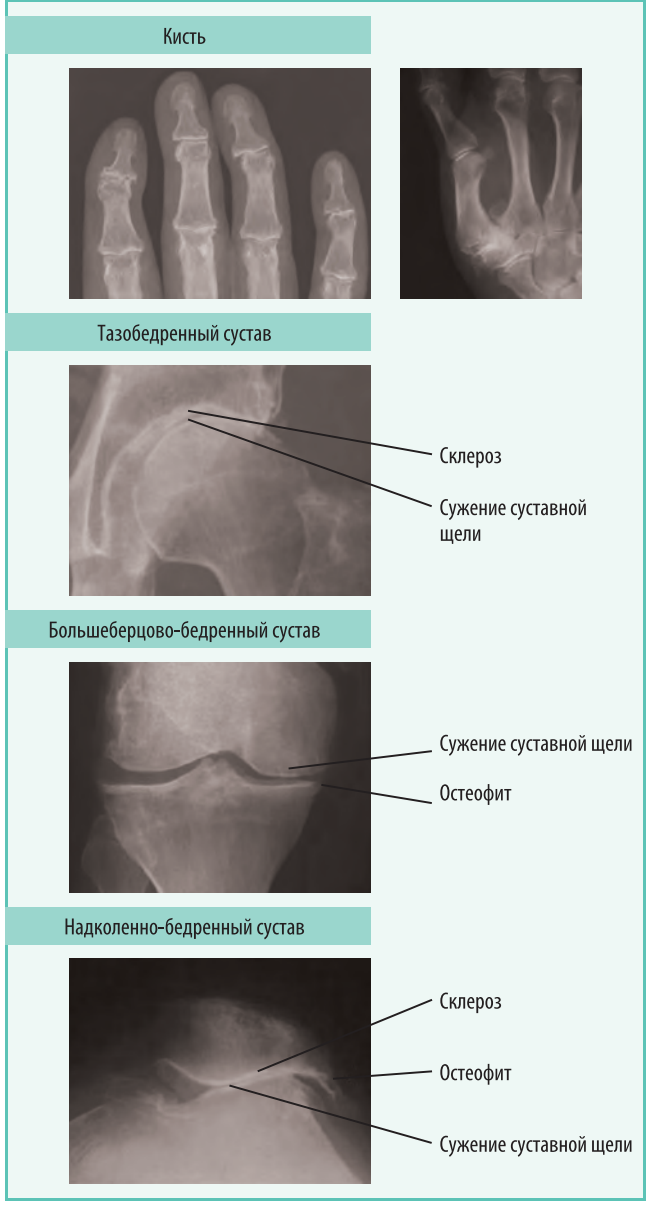

Остеоартрит позвоночника[4, 11-13]

Частые локализации ОА[1, 2, 15]

Узелковый остеоартрит кисти
Частое состояние, особенно у женщин среднего и пожилого возраста
Обычно сначала поражаются первые карпометакарпальные, дистальные и проксимальные межфаланговые суставы
Узелковый остеоартрит – наследственное заболевание
Может развиваться самостоятельно или в рамках полиартрикулярного ОА
Боль может иметь интермиттирующий характер с воспалительными обострениями
Следующие признаки достоверно указывают на ОА: • Костный отек возле проксимальных (узелки Бушара) и/или дистальных (узелки Гебердена) межфаланговых суставов • Отсутствие синовиального отека
Дифференциальный диагноз с ревматоидным и псориатическим артритом: отсутствие синовита, отек твердой консистенции и нормальные уровни белков острой фазы
Радиологические признаки – типичные для остеоартрита
Лечение преимущественно симптоматическое

Частые локализации ОА (продолжение)[3, 5, 7]

Остеоартрит коленного сустава
Чаще всего диагностируется у пациентов старше 60 лет, однако может развиваться и в более раннем возрасте
Чаще наблюдается у женщин
Заболевание имеет скрытое начало и прогрессирующее течение
Для ОА коленного сустава типична механическая боль. Однако могут наблюдаться воспалительные обострения с выпотом и ночной болью
При клиническом обследовании могут выявляться крепитация, болезненное ограничение подвижности и остеофиты. Может присутствовать суставной выпот
Часто наблюдается нестабильность связок колена, которая усугубляет течение заболевания
Чаще всего поражаются медальный большеберцово-бедренный компартмент и подколенно-бедренный сустав
Факторами риска являются избыточная масса тела, локальная травма, воспаление и тяжелый физический труд
Рентгенологические изменения типичны для ОА

Узелковый остеоартрит кистей[1, 4, 15, 16]

Продолжение на стр. 28.

Наш сайт www.health-ua.com В среднем более 8000 посещений в день* • Архив «Медичної газети «Здоров'я України» с 2003 года *http://top.bigmir.net/report/58476

ZU_2015_18_COLLECT.qxd 06.10.2015 18:23 Page 28

Остеоартрит. Краткое руководство в помощь клиницисту

Продолжение. Начало на стр. 27.

Частые локализации ОА (продолжение)[1, 2, 12]

Остеоартрит позвоночника
ОА суставов позвоночного столба, включая межпозвонковые и фасеточные суставы
Часто обнаруживаются на обычных рентгенограммах позвоночника у пациентов с болью в нижней части спины
Чаще всего развивается в возрасте старше 55-60 лет
На рентгенограммах выявляются остеофиты (могут быть крупными) с сужением суставной щели и субхондральным склерозом
Остеофиты фасеточных суставов могут сужать межпозвонковые отверстия, вызывая компрессию нервных корешков

Остеоартрит позвоночника[4, 11-13]

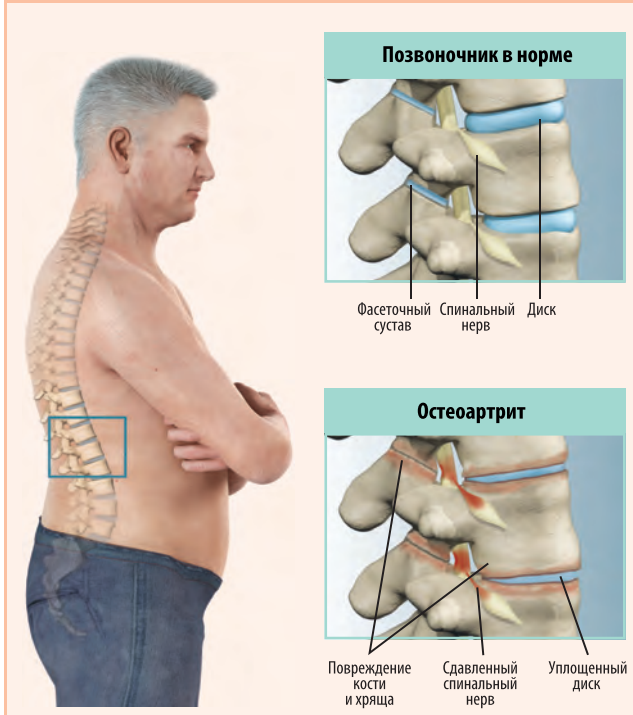

Частые локализации ОА (продолжение)[3, 8, 9]

Остеоартрит тазобедренных суставов

Этиология	Клинические особенности
Отраженная боль	• Боль, иррадиирующая из поясничного отдела позвоночника, аппендикса или мочевого тракта • Без четкой локализации • Ассоциированные проявления • Нормальные данные локального осмотра
Вертельный бурсит (тендинит)	• Боль в латеральной части тазобедренного сустава • Усугубляется ночью (в положении лежа на ипсилатеральном боку) • Часто – псевдоседалищная иррадиация • Типичная боль при локальном давлении
Остеоартрит	• Механическая боль • Прогрессирующее течение • Ограниченная активная и пассивная подвижность • Чаще наблюдается у пожилых пациентов
Артрит	• Редко – моноартрит • Воспалительная боль • Признаки других заболеваний • Ограниченная активная и пассивная подвижность
Тендинит аддукторов	• Боль в паховой области • Усиливается при насильственном отведении • Часто сопровождается поражением тазобедренного сустава • Типичная боль при локальном давлении • Специфические провокационные маневры

Остеоартрит тазобедренных суставов[1, 3-5]

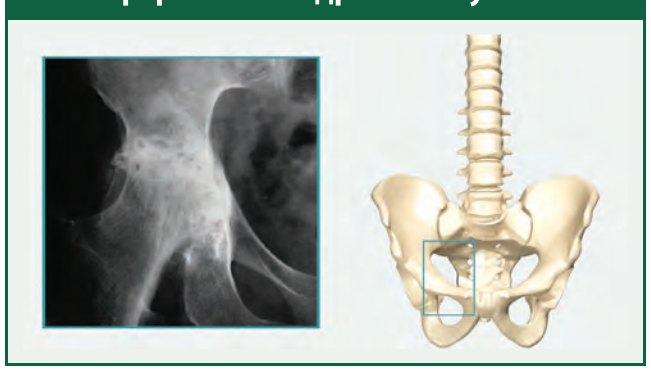

Классификация ОА коленного сустава по Kellgrene-Lawrence [3, 4, 10, 11]

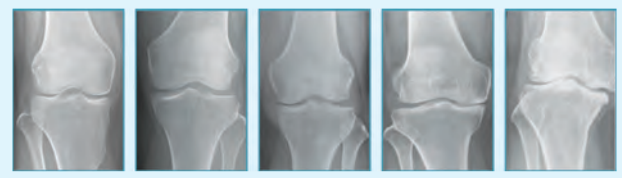

По системе Kellgrene-Lawrence ОА коленного сустава классифицируется в зависимости от тяжести на 5 стадий:
0 стадия: радиографические признаки ОА отсутствуют
1 стадия: неопределенное сужение суставной щели, вероятное образование остеофитов
2 стадия: четко выраженные остеостеофиты, вероятное сужение суставной щели на переднезадних радиограммах
3 стадия: множественные остеофиты, четко выраженное сужение суставной щели, склероз, вероятная деформация кости
4 стадия: крупные остеофиты, значительное сужение суставной щели, тяжелый склероз и четко выраженная деформация кости

Дифференциальный диагноз боли в коленном суставе[1-3]

Этиология	Клинические особенности
ОА	• Боль с механическим ритмом • Ассоциируется с ожирением
Киста Бейкера	• Глубокая умеренно выраженная боль в области подколенной ямки • Пальпируемая киста
Бурсит (тендонит) при *pes anserinus*	• Боль в медиальной области колена • Усугубляется ночью и при физических нагрузках • Болезненная локальная пальпация • Часто присутствует у женщин с ожирением • Часто ассоциируется с заболеванием коленного сустава
Поражение мениска	• Повторные эпизоды острой боли в колене • Замыкание или выскальзывание коленного сустава • Преимущественно у молодых пациентов и спортсменов
Нестабильность коленного сустава	• Нестабильность и боль при ходьбе • Ассоциируется с травмой и хроническими заболеваниями суставов
Артрит	• Воспалительная боль в коленных суставах • Отек, эффузия, локальное повышение температуры
Отраженная боль	• Диффузная боль • Данные локального осмотра неоднозначны • Патология поясничного отдела позвоночника или тазобедренного сустава
Синдром боли в переднем отделе колена	• Боль в переднем отделе колена • Вариабельная периодичность, обычно усиливается во время ходьбы • Данные осмотра обычно неоднозначны • Преимущественно у женщин молодого возраста

Частые локализации ОА (продолжение) [24-26]

Атипичный ОА
Выявление атипических признаков ОА, указывающих на наличие причинного заболевания
Значимые факторы: • Раннее начало (до 50 лет) • Нечастые локализации: метакарпофаланговые суставы, кисти, локти, плечи и т. д. • Повторные воспалительные эпизоды • Быстрое прогрессирующее развитие • Кальцификация суставного хряща по данным рентгенографии
Возможные причины: • Травма, предшествующее локальное воспаление, асептический некроз и т. д. • Нестабильность или девиация сустава • Гемохроматоз, охроноз, гипофосфатемия и т. п.
Рекомендации: • Обследование на вышеуказанные заболевания – во всех случаях атипичного ОА • Ведение развивающегося ОА – раннее интенсивное лечение заболевания, вызвавшего артрит • Лечение уже развившегося ОА проводится по общим принципам, применимым к другим формам ОА

Посттравматический ОА лодыжки[4, 27-29]

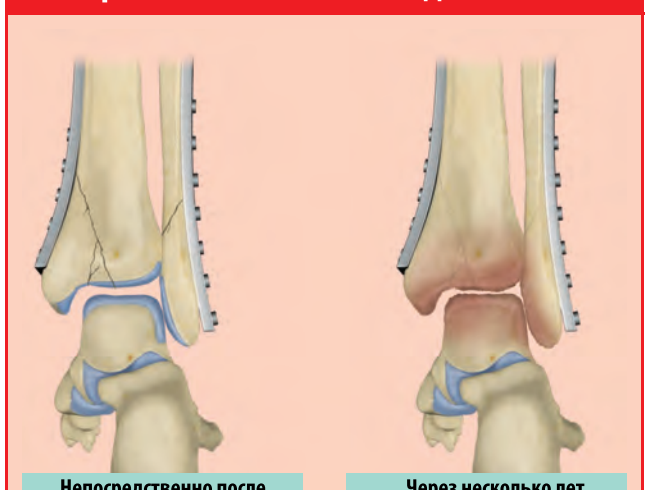

Лечение – общие принципы[8, 9, 14]

Ядро

Обучение/доступ к информации
Аэробный фитнес
Снижение веса (при избыточном весе/ожирении), уменьшение неблагоприятной механики
Парацетамол

Опционально

Топические НПВП
Топический капсаицин
Пероральные НПВП
Опиоиды
Нутрифармацевтики
Стероиды в/с
Гиалуронан в/с
Механическая поддержка
Акупунктура
Термотерапия
Электротерапия
Телефонный контакт
Копинговые стратегии
Лаваж сустава
Хирургическое лечение

В/с = внутрисуставно
НПВП = Нестероидные противовоспалительные препараты

Ведение ОА[8, 9, 15]

Шаг 1	**Нефармакологические методы:**
	• Обучение пациента
	• Программы самопомощи (например, Arthritis Foundation Self-Management Program)
	• Персонализированная социальная поддержка – прямая или по телефону
	• Программы аэробных упражнений
	• При избыточном весе или ожирении – снижение веса
	• Физиотерапия, включающая широкий спектр двигательных упражнений, тренировку квадрицепсов и вспомогательные приспособления для ходьбы
	• Трудотерапия, включающая защиту суставов и сохранение энергии, применение шин и вспомогательных устройств
Шаг 2	**Фармакотерапия (наиболее эффективна при сочетании с вышеуказанными нефармакологическими методами)**
	Стартовая фармакотерапия:
	• Для облегчения легкой или умеренной боли и контроля других симптомов: парацетамол ≤4 г/сут. Препарат следует назначать с осторожностью пациентам с заболеваниями печени. Больным, хронически злоупотребляющим алкоголем, парацетамол противопоказан. Пациентам, которые не отвечают на лечение парацетамолом или не желают получать системную терапию, можно назначить топический капсаицин или салициловую кислоту в форме крема
	• При умеренной или тяжелой боли и отеках суставах: НПВП, аспирация или внутрисуставное введение глюкокортикоидов (например, триамцинолона гексацетонид 40 мг)
	Альтернативные подходы при неадекватном ответе на стартовую терапию:
	• Специфические ингибиторы ЦОГ-2
	• НПВП начиная с низких аналгетических доз, повышая дозу только при неэффективности более низких доз. Пациентам с факторами риска кровотечения или язвенной болезни верхних отделов гастроинтестинального тракта рекомендуется дополнительно назначать мизопростол или ингибитор протонной помпы
	• При наличии противопоказаний к назначению традиционных НПВП и специфических ингибиторов ЦОГ-2 – трамадол 200-300 мг/сут, разделенные на 4 приема
	• Внутрисуставное введение гиалуроновой кислоты, глюкокортикоидов
Шаг 3	**Хирургическое лечение:**
	Направление к хирургу-ортопеду следует рассмотреть у пациентов с тяжелым симптомным ОА с болью, не отвечающей на лекарственную терапию, или в случае прогрессирующего нарушения повседневного функционирования

Литература

1. McGonagle D, Tan AL, Carey J, Benjamin M. The anatomical basis for a novel classification of osteoarthritis and allied disorders. J. Anat. 2010 Jan 7;216:279–291 **2.** Marshall M, Nicholls E, Kwok W-Y, Peat G, Kloppenburg M, Van der Windt D, Myers H, Dziedzic K. Erosive osteoarthritis: a more severe form of radiographic hand osteoarthritis rather than a distinct entity?. Ann Rheum Dis. 2015;74:136-141 **3.** Zhang Y, Jordan JM. Epidemiology of Osteoarthritis. Clin Geriatr Med. 2010 Aug;26(3):355–369. **4.** Illustrations by Built by Doctors, Ltd. **5.** Mascarin NC, Vancini RL, dos Santos Andrade M, de Paiva Magalhães E, de Lira CAB, Coimbra IB. Effects of kinesiotherapy, ultrasound and electrotherapy in management of bilateral knee osteoarthritis: prospective clinical trial. BMC Musculoskeletal Disorders. 2012;13:182 **6.** Armagan O, Serin DK, Calisir C, Dokumacioglu A, Özgen M, Oner S, Alatas O. Inhalation Therapy of Calcitonin Relieves Osteoarthritis of the Knee. J Korean Med Sci. 2012;27:1405-1410 **7.** Heijink A, Gomoll AH, Madry H, Drobnic M, Filardo G, Espregueira-Mendes J, Van Dijk CN. Biomechanical considerations in the pathogenesis of osteoarthritis of the knee. Knee Surg Sports Traumatol Arthrosc. 2012;20:423–435 **8.** Alshami AM. Knee osteoarthritis related pain: a narrative review of diagnosis and treatment. International Journal of Health Sciences, Qassim University. 2014 Jan; 8(1):86-104 **9.** Malfait AM, Schnitzer TJ. Towards a mechanism-based approach to pain management in Osteoarthritis. Nat Rev Rheumatol. 2013 Nov; 9(11):654–664 **10.** Tonelli SM, Rakel BA, Cooper NA, Angstom WL, Sluka KA. Women with knee osteoarthritis have more pain and poorer function than men, but similar physical activity prior to total knee replacement. Biology of Sex Differences. 2011;2:12 **11.** Moon J-S, Shim J-C, Suh J-S, Lee W-C. Radiographic Predictability of Cartilage Damage in Medial Ankle Osteoarthritis. Clin Orthop Relat Res. 2010;468:2188–2197 **12.** Goode AP, Carey TS, Jordan JM. Low Back Pain and Lumbar Spine Osteoarthritis: How Are They Related?. Curr Rheumatol Rep. 2013 Feb;15(2): 305. doi:10.1007/s11926-012-0305-z. **13.** Papadakis M, Papadokostakis G, Kampanis N, Sapkas G, Papadakis SA, Katonis P. The association of spinal osteoarthritis with lumbar lordosis. BMC Musculoskeletal Disorders. 2010; 11:1 **14.** Fakhari A, Berkland C. Applications and Emerging Trends of Hyaluronic Acid in Tissue Engineering, as a Dermal Filler, and in Osteoarthritis Treatment. Acta Biomater. 2013 July;9(7):7081–7092. doi:10.1016/j.actbio.2013.03.005. **15.** Sofat N, Kuttapitiya A. Future directions for the management of pain in osteoarthritis. Int J Clin Rheumtol. 2014 Apr;9(2):197–276. **16.** Massengale M, Reichmann WM, Losina E, Solomon DH, Katz JN. The relationship between hand osteoarthritis and serum leptin concentration in participants of the Third National Health and Nutrition Examination Survey. Arthritis Research & Therapy. 2012;14:R132 **17.** Zarghooni K, Röllinghoff M, Sobottke R, Eysel P. Treatment of spondylodiscitis. International Orthopaedics (SICOT). 2012;36:405–411 **18.** Ackerman SJ, Polly Jr DW, Knight T, Holt T, Cummings J. Management of sacroiliac joint disruption and degenerative sacroiliitis with nonoperative care is medical resource-intensive and costly in a United States commercial payer population. ClinicoEconomics and Outcomes Research. 2014;6:63–74 **19.** Alnaib M, Waters S, Sharshal Y, Caplan N, Jones S, St Clair Gibson A, Kader D. Combined pubic rami and sacral osteoporotic fractures: a prospective study. J Orthopaed Traumatol. 2012;13:97–103 **20.** Dima A, Lewith GT, Little P, Moss-Morris R, Foster NE, Bishop FL. Identifying patients' beliefs about treatments for chronic low back pain in primary care: a focus group study. Br J Gen Pract. 2013; DOI: 10.3399/bjgp13X669211 **21.** Piccoliori G, Engl A, Gatterer D, Sessa E, in der Schmitten J, Abholz H-H. Management of low back pain in general practice – is it of acceptable quality: an observational study among 25 general practices in South Tyrol (Italy). BMC Family Practice. 2013;14:148 **22.** Williams CM, Latimer J, Maher CG, McLachlan AJ, Cooper CW, Hancock MJ, Day RO, McAuley JH, Lin C-WC. PACE - The first placebo controlled trial of paracetamol for acute low back pain: design of a randomised controlled trial. BMC Musculoskeletal Disorders. 2010;11:169 **23.** Sulsky SI, Carlton L, Bochmann F, Ellegast R, Glitsch U, Hartmann B, Pallapies D, Seidel D, Sun Y. Epidemiological Evidence for Work Load as a Risk Factor for Osteoarthritis of the Hip: A Systematic Review. PLoS ONE. 2012 Feb;7(2): e31521. doi:10.1371/journal.pone.0031521 **24.** Aubart M, Gobert D, Aubart-Cohen F, Detaint D, Hanna N, d'Indya H, Lequintrec J-S, Renard P, Vigneron A-M, Dieudé P, Laissy J-P, Koch P, Muti C, Roume J, Cusin V, Grandchamp B, Gouya L, LeGuern E, Papo T, Boileau C, Jondeau G. Early-Onset Osteoarthritis, Charcot-Marie-Tooth Like Neuropathy, Autoimmune Features, Multiple Arterial Aneurysms and Dissections: An Unrecognized and Life Threatening Condition. PLoS ONE. 9(5): e96387. doi:10.1371/journal.pone.0096387 **25.** Reinstein E, Pariani M, Lachman RS, Nemec S, Rimoin DL. Early-Onset Osteoarthritis in Ehlers-Danlos Syndrome type VIII. Am J Med Genet A. 2012 Apr;158A(4): 938–941. doi:10.1002/ajmg.a.35261. **26.** Al Kaissi A, Zwettler E, Ganger R, Schreiner S, Klaushofer K, Grill F. Musculo-Skeletal Abnormalities in Patients with Marfan Syndrome. Clinical Medicine Insights: Arthritis and Musculoskeletal Disorders. 2013:6:1–9 **27.** Leardini A, O'Connor JJ, Giannini S. Biomechanics of the natural, arthritic, and replaced human ankle joint. Journal of Foot and Ankle Research. 2014;7:8 **28.** Rao S, Riskowski J, Hannan MT. Musculoskeletal Conditions of the Foot and Ankle: Assessments and Treatment Options. Best Pract Res Clin Rheumatol. 2012 June;26(3):345–368. doi:10.1016/j.berh.2012.05.009. **29.** Wiewiorski M, Dopke K, Steiger C, Valderrabano V. Muscular atrophy of the lower leg in unilateral post traumatic osteoarthritis of the ankle joint. International Orthopaedics (SICOT). 2012;36:2079–2085