М. Макевич-Высока, Л. Кровович, Я. Кокур, Я. Макевич, Польша

Резистентность к вемурафенибу может быть обратимой после перерыва в лечении

Примерно 40-60% меланом имеют мутацию гена BRAF. У пациентов с меланомой поздних стадий, положительной по мутации BRAF, селективные ингибиторы BRAF, такие как вемурафениб, позволяют значительно улучшить прогноз. После начала лечения уменьшение размеров опухоли отмечается у большинства пациентов. Также у большей части больных спустя 6-7 мес развивается приобретенная резистентность к ингибиторам BRAF. После прогрессирования заболевания может быть назначен ипилимумаб, затем химиотерапия. Последующие линии системного лечения пациентов с метастатической меланомой не разработаны.

В данной статье представлено клиническое наблюдение 59-летней пациентки с метастатической меланомой, свидетельствующее о возможности восстановления чувствительности к вемурафенибу в случае повторного назначения препарата после перерыва в лечении.

Клинический случай

Пациентка 59 лет в 2009 г. перенесла резекцию первичной меланомы кожи, после чего были отмечены признаки регрессии (pTis). Одновременно с резекцией было выполнено иссечение двух транзитных метастазов на левой нижней конечности. Впоследствии в августе и сентябре 2010 г. были удалены еще два транзитных метастаза. В сентябре 2011 г. у пациентки развились метастазы в легких и подкожной клетчатке левой нижней конечности. В октябре 2011 г. больную включили в программу расширенного доступа MO25515, в которой изучался вемурафениб у пациентов с меланомой поздний стадий с мутацией BRAF. На тот момент компьютерная томография выявила дополнительные метастазы в средостенных и подвздошных лимфоузлах. После 9 мес терапии вемурафенибом у пациентки сохранялась стабилизация заболевания с уменьшением размеров метастатических очагов. В сентябре 2012 г. появился единичный нецелевой очаг при стабилизации других мониторируемых очагов. Пациентка продолжала получать вемурафениб. В ноябре 2012 г. развились метастазы в легких, печени, лимфатических узлах и подкожной клетчатке, и вемурафениб был отменен.

Учитывая отсутствие реимбурсации ипилимумаба в Польше, пациентке была назначена вторая линия терапии дакарбазином (200 мг/м^2 с 1-го по 5-й день каждые 3 нед). После 3 циклов химиотерапии отмечено прогрессирование заболевания. Функциональный статус пациентки был оценен как хороший (0 по шкале ECOG), химиотерапия не сопровождалась какими-либо признаками токсичности. В феврале 2013 г. пациентка получила третью линию системной терапии, состоявшей из карбоплатина (AUC 6) и паклитаксела (175 мг/м^2) при введении каждые 3 нед. В июне 2013 г. после 6 циклов химиотерапии был достигнут частичный ответ. Однако вследствие гематологической токсичности и плохой переносимости карбоплатина/паклитаксела лечение было остановлено, и пациентка в течение 3 мес находилась под наблюдением без противоопухолевой терапии. В сентябре 2013 г. произошло массивное прогрессирование в легких, средостенных лимфоузлах, печени, селезенке, почках и костях.

Из-за отсутствия эффективных терапевтических опций по данному показанию в сентябре 2013 г. было принято решение удовлетворить желание пациентки и возобновить лечение вемурафенибом в стандартной дозе. На тот момент больная имела хороший функциональный статус (ECOG 0). До начала лечения сывороточный уровень лактатдегидрогеназы (ЛДГ) составлял 2930 ед./л (норма – 135-225 ед./л), аланинаминотрансфераза (АЛТ) и аспартатаминотрансфераза (АСТ) были повышены (повышение 1 степени). После 2 нед терапии уровень ЛДГ снизился до 606 ед./л, аминонтрансферазы были в нормальном референсном диапазоне. Наблюдалось уменьшение размеров очагов в подкожной клетчатке левой нижней конечности. После 3 нед лечения уровень ЛДГ повысился до 770 ед./л; через 4 и 5 нед он составлял 1061 и 1209 ед./л соответственно. Кроме того, увеличились в размерах метастатические очаги в левой нижней конечности. Компьютерная томография, проведенная между 4-й и 5-й неделей после возобновления лечения вемурафенибом, показала прогрессирование заболевания (увеличение большинства ранее наблюдавшихся очагов, появление новых метастазов). Функциональный статус пациентки ухудшился (ECOG 2). Лечение вемурафенибом отменили, и через 2 нед больная скончалась.

Обсуждение

Недавно Romano и соавт. [5] представили наблюдение пациента с метастатической меланомой с мутацией BRAF, которому был повторно назначен вемурафениб. После прогрессирования заболевания пациент получил 4 цикла ипилимумаба, затем 2 цикла темозоломида и 1 цикл фотемустина. В последующем, после прогрессирования заболевания на фоне химиотерапии, пациенту возобновили лечение вемурафенибом (через 10 мес после назначения первой дозы), что позволило достичь частичного ответа длительностью 4 мес.

В другом наблюдении Seghers и соавт. [6] представили двух пациентов с мутантной по гену BRAF метастатической меланомой, у которых заболевание прогрессировало после лечения дабрафенибом/траметинибом и дабрафенибом соответственно. После 8 и 4 мес этим больным были повторно назначены дабрафениб и вемурафениб соответственно, что сопровождалось смешанным и частичным ответом.

В представленном клиническом наблюдении мы наблюдали быстрое (в пределах 1 нед) снижение уровня ЛДГ и регрессию кожных метастазов (через 2 нед) после возобновления терапии вемурафенибом. Быстрое снижение ЛДГ указывает на ответ, однако последний был непродолжительным. В то же время на фоне повторной терапии вемурафенибом не зафиксировано ни одного неблагоприятного события.

Вышеописанные клинические случаи и собственный опыт свидетельствуют о том, что резистентность к ингибиторам BRAF может быть временной. Механизмы этого феномена могут быть обусловлены эпигенетическими изменениями или специфическими условиями микроокружения опухоли [6]. В представленном нами случае также существует возможность того, что химиотерапия карбоплатином и паклитакселом частично элиниминировала BRAF-резистентные клоны, тогда как клоны, чувствительные к вемурафенибу, выжили и ответили на возобновление терапии. Das Thakur и соавт. [8] на модели ксенотрансплантата меланомы человека продемонстрировали, что интермиттирующая дозировка вемураниба может предотвращать развитие резистентности; это означает, что стабильность ответа на ингибиторы BRAF можно улучшить путем изменения схем дозирования. Обратимая лекарственная толерантность также описана для клеток немелкоклеточного рака легких (НМКРЛ), которых подвергали повторной экспозиции ингибиторами тирозинкиназы (ИТК) [9]. Кроме того, у пациентов с НМКРЛ поздних стадий отмечался так называемый ответ на повторное лечение (retreatment response) при возобновлении терапии ИТК [10, 11]. Эти данные свидетельствуют о том, что приобретенная резистентность к таргетным препаратам может включать обратимую фазу; тем не менее механизмы данного явления остаются малоизученными.

Таким образом, приведенный клинический случай и наблюдения других авторов указывают на то, что резистентность к ингибиторам BRAF, таким как вемурафениб, может быть обратимой после перерыва в лечении. Следовательно, у пациентов с метастатической меланомой, мутантной по гену BRAF, возобновление лечения ингибитором BRAF может быть рациональной терапевтической опцией. Тем не менее из-за высокой гетерогенности меланомных клеток, которую они приобретают после предшествующего лечения ингибиторами BRAF, отобрать пациентов – кандидатов на повторную терапию этими препаратами может быть непростой задачей. В целом представленные результаты являются обнадеживающими и заслуживают дальнейшего всестороннего изучения.

Литература

1. Hauschild A., Grob J.J., Demidov L.V. et al. Dabrafenib in BRAF-mutated metastatic melanoma: a multicentre, open-label, phase 3 randomised controlled trial. Lancet. 2012; 380: 358-365.
2. Chapman P.B., Hauschild A., Robert C. et al. Improved survival with vemurafenib in melanoma with BRAF V600E mutation. N Engl J Med. 2011; 364: 2507-2516.
3. Poulikakos P.I., Rosen N. Mutant BRAF melanomas-dependence and resistance. Cancer Cell. 2011; 19: 11-15.
4. Sullivan R.J., Flaherty K.T. Resistance to BRAF-targeted therapy in melanoma. Eur J Cancer. 2013; 49: 1297-1304.
5. Romano E., Pradervand S., Paillusson A. et al. Identification of multiple mechanisms of resistance to vemurafenib in a patient with BRAFV600E-mutated cutaneous melanoma successfully rechallenged after progression. Clin Cancer Res. 2013; 19: 5749-5757.
6. Seghers A.C., Wilgenhof S., Lebbe C. et al. Successful rechallenge in two patients with BRAF-V600-mutant melanoma who experienced previous progression during treatment with a selective BRAF inhibitor. Melanoma Res. 2012; 22: 466-472.
7. Abusaif S., Jradi Z., Held L. et al. S100B and lactate dehydrogenase as response and progression markers during treatment with vemurafenib in patients with advanced melanoma. Melanoma Res. 2013. [Epub ahead of print]
8. Das Thakur M., Salangsang F., Landman A.S. et al. Modelling vemurafenib resistance in melanoma reveals a strategy to forestall drug resistance. Nature. 2013; 494: 251-255.
9. Sharma S.V., Lee D.Y., Li B. et al. A chromatin-mediated reversible drug-tolerant state in cancer cell subpopulation. Cell. 2010; 141: 69-80.
10. Kurata T., Tamura K., Kaneda H. et al. Effect of re-treatment with gefitinib (Iressa, ZD1839) after acquisition of resistance. Ann Oncol. 2004; 15: 173-74.
11. Yano S., Nakataki E., Ohtsuka S. et al. Retreatment of lung adenocarcinoma patients with gefitinib who had experienced favorable results from their initial treatment with this selective epidermal growth factor receptor inhibitor: a report of three cases. Oncol Res. 2005; 15: 107-111.

Mackiewicz-Wysocka M., Krokowicz L., Kocur J., Mackiewicz J.
Resistance to vemurafenib can be reversible after treatment interruption: a case report of a metastatic melanoma patient.
Medicine (Baltimore). 2014 Dec;93(27):e157.

Перевел с англ. ***Алексей Терещенко***

Зелбораф

вемурафениб

Зелбораф - первый зарегистрированный в Украине препарат для монотерапии неоперабельной или метастатической меланомы кожи, в клетках которой выявлена мутация *BRAF V600*[1,2]

Зелбораф:

Увеличение ОВ — **до 13,6 мес.**

Увеличение ВПБ — **до 6,9 мес.**

по сравнению с дакарбазином у пациентов с неоперабельной или метастатической меланомой, не получавших лечение ранее[3]

Таблетированный препарат для таргетной терапии меланомы кожи[1]

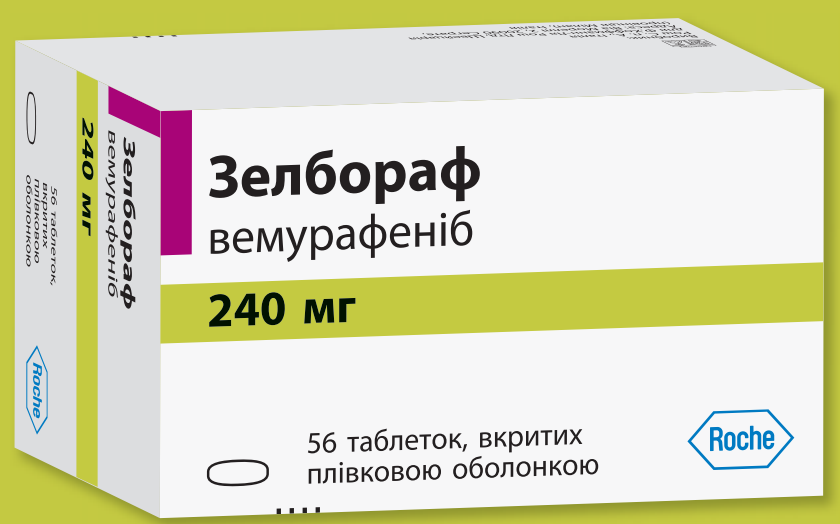

Зелбораф

Действующее вещество: vemurafenib.

Лекарственная форма и состав: таблетки, покрытые пленочной оболочкой. 1 таблетка содержит вемурафениба 240 мг.

Показания. Монотерапия неоперабельной или метастатической меланомы, в клетках которой выявлено мутацию BRAF V600.

Противопоказания. Повышенная чувствительность к вемурафенибу и другим компонентам препарата.

Способ применения и дозы. Перед началом приема препарата Зелбораф необходимо подтвердить наличие мутации BRAF V600 в клетках опухоли. Рекомендованная доза вемурафениба составляет 960 мг (4 таблетки по 240 мг) дважды в сутки; суточная доза - 1 920 мг. Можно принимать вместе с едой или без еды. Таблетки глотать целыми, не разжевывать, не разламывать, запивая стаканом воды. Терапию рекомендуется продолжать до начала прогрессирования заболевания или появления недопустимых признаков токсичности.

Побочные реакции. Наиболее частыми побочными реакциями являются артралгия, слабость, сыпь, реакция фоточувствительности, тошнота, алопеция и зуд. Очень часто сообщалось о плоскоклеточной карциноме кожи, лечение которой было, как правило, хирургическим.

Фармакологические свойства. Вемурафениб – низкомолекулярный пероральный ингибитор фермента серин-треонин киназы, который кодируется геномом BRAF. Мутации в гене BRAF приводят к конституитивной активации белка BRAF, что может способствовать пролиферации клеток в отсутствие факторов роста, которые в норме необходимы для пролиферации. Вемурафениб ингибирует BRAF киназы с активационным кодом 600 мутаций. 94% материала, связанного с вемурафенибом обновляются с фекалиями, и 1% - с мочой.

Сроки годности. 3 года. Хранить в недоступном для детей месте. Хранить при температуре не выше 30°С в оригинальной упаковке в защищенном от влаги месте.

Категория отпуска – по рецепту.

Информация представлена в сокращенном виде. Более детальная информация относительно препарата Зелбораф содержится в инструкции для медицинского применения (утверждена приказом МЗ Украины от 29.03.2013 № 254, регистрационное удостоверение № UA/12699/01/01 от 02.04.2013). Дата последнего пересмотра: 21.10.2015.

1. Инструкция по медицинскому применению препарата Зелбораф (Приказ МЗ Украины №254 от 29.03.2013, р. с. МЗ Украины №UA/12699/01/01). 2. http://www.drlz.kiev.ua. 3. Chapman PB, et al. Updated overall survival results for BRIM-3, a phase III randomized, open-label, multicenter trial comparing BRAF inhibitor vemurafenib with dacarbazine in previously untreated patients with BRAFV600E-mutated melanoma, 2012 ASCO Meeting, http://meetinglibrary.asco.org/content/70533?media=vm

UA.ZEL.15.009

ООО «Рош Украина»:
Киев, 04070, ул. П. Сагайдачного, 33.
Тел.: +380 (44) 354 30 40, факс: +380 (44) 354 30 41.
www.roche.ua
ukraine.medinfo@roche.com