Вірусні енцефаліти: нові можливості діагностики та імунотерапії

За матеріалами міжнародної конференції «Досягнення неврології» (6-7 квітня, м. Київ)

Ведення хворих із підозрою на енцефаліт залишається актуальною проблемою неврологічної практики у зв'язку з об'єктивними труднощами ранньої діагностики й відсутністю високоефективної етіотропної терапії для більшості збудників, унаслідок чого смертність від цього захворювання сягає 20%. У рамках конференції вітчизняні фахівці обговорювали сучасні можливості покращення діагностики енцефаліту, роль противірусної та імуномодулюючої терапії.

Завідувач кафедри неврології та нейрохірургії Івано-Франківського національного медичного університету, доктор медичних наук, професор Вікторія Анатоліївна Гриб висвітлила сучасні підходи до діагностики й лікування вірусних енцефалітів, спираючись на останні настанови – американські (2014), британські (2012) та австралійсько-новозеландські (2015), а також вітчизняні клінічні протоколи (2007). Насамперед доповідач нагадала основні (обов'язкові) клінічні критерії діагнозу «енцефаліт» – це змінений психічний статус, який включає:

– зниження рівня свідомості;

– сонливість або зміну поведінки та/або особистості, які тривають не менш як 24 год.

До малих критеріїв належать:

1) лихоманка ≥38°С, яка тривала в межах 72 год зміни особистості чи свідомості;

2) генералізовані чи парціальні епілептичні напади, які пов'язані з цими змінами;

3) поява (нової, якщо була стара) вогнищевої неврологічної симптоматики;

4) плеоцитоз ліквору ≥5/мм^3;

5) зміни паренхіми мозку за даними магнітно-резонансної томографії (МРТ), які наводять на думку (описуються) як енцефаліт (нові стосовно попередніх даних або ті, що описуються як гострий процес);

6) відхилення від норми на електроенцефалограмі, що може узгоджуватися з енцефалітом і не може бути віднесене до іншої патології.

Наявність двох із перерахованих малих критеріїв і присутність обов'язкових критеріїв указують на можливий енцефаліт, трьох або більше малих критеріїв – на ймовірний або вірогідний енцефаліт. При цьому найбільш очікувані симптоми енцефаліту, такі як головний біль, лихоманка, плеоцитоз, можуть бути відсутніми в пацієнта.

Відомо близько 100 інфекційних агентів, які можуть зумовлювати енцефаліт, але перші місця в усьому світі посідають віруси герпесу 1, 2, 3 типів та ентеровіруси (Коксакі й ЕСНО). Обов'язковим стандартом лабораторної діагностики відповідно до зазначених іноземних настанов є виявлення ДНК герпес-вірусів (типів 1-6) у крові, ліквері та інших матеріалах методом полімеразної ланцюгової реакції (ПЛР), оскільки при деяких типах герпетичного енцефаліту існує досить ефективна противірусна терапія. Цей аналіз в ідеалі мають виконувати в перші 3 год після надходження хворого, його чутливість і специфічність >95%.

Вітчизняний клінічний протокол надання медичної допомоги хворим на герпетичний енцефаліт (Наказ Міністерства охорони здоров'я України № 487 від 17.08.2007 р.) передбачає негайне призначення противірусної терапії ацикловіром при підозрі на герпетичний енцефаліт, навіть до проведення нейровізуалізації та отримання результатів вірусологічного дослідження. Тільки при лабораторному виключенні герпетичної природи захворювання противірусну терапію припиняють. На сьогодні ацикловір залишається препаратом із найбільш доведеною ефективністю при герпетичному енцефаліті та входить до всіх відомих клінічних настанов. Тривалість лікування внутрішньовенним ацикловіром становить 14-21 день, потім іще 10 днів пероральної терапії. Рішення про припинення лікування приймають за результатами контрольної пункції – за позитивної ПЛР ацикловір призначають іще на 7 днів внутрішньовенно.

Доповідач наголосила, що в багатьох випадках енцефаліту немає можливості ефективної ерадикації інфекції. Ідентифікація збудників (окрім вірусів герпесу) має значення для прогнозу, потенціалу профілактики, але не для вибору етіотропної терапії. Тому дедалі більшої популярності набуває імуномодулююча терапія із застосуванням людського імуноглобуліну. Він діє лише на позаклітинні віруси й, окрім того, чинить низку інших ефектів: нейтралізує активований комплемент, зменшує активність прозапальних цитокінів – інтерлейкіну-1, фактора некрозу пухлини-α, γ-інтерферону тощо.

Імунотерапія поки що не входить до настанов і протоколів, але в тяжких випадках допомагає зрушити процес у бік одужання. Найбільше повідомлень зроблено щодо застосування внутрішньовенного імуноглобуліну при ентеровірусному (EV71) енцефаломієліті та хронічній ентеровірусній інфекції (L.Y. Chang, 2004; S.M. Wang, 2006; Y.S. Zhang, 2010), є дані про його ефективність при енцефаліті, спричиненому вірусом герпесу 1 типу (Ramakrishna et al., 2011). Наразі у Великій Британії триває фінансоване Оксфордським університетом багатоцентрове дослідження ефективності раннього застосування внутрішньовенного людського імуноглобуліну при лікуванні енцефалітів у дітей (NCT02308982).

В Україні людський імуноглобулін для внутрішньовенного введення представлено препаратами Біовен і Біовен моно вітчизняного виробника ТОВ «БІОФАРМА ПЛАЗМА». На прикладі цих препаратів доповідач розглянула розрахунок дози. Рекомендована доза – 0,4-0,8 г/кг маси тіла на добу. Ці препарати випускають у флаконах по 50 мл із 5% (Біовен моно) та 10% розчином (Біовен) і вмістом діючої речовини 2,5 і 5 г відповідно. Якщо маса тіла хворого – 60 кг, добова доза становить 24 г (60 кг × 0,4 г). У разі використання флаконів із 10% розчином потрібно 240 мл розчину, тобто 5 флаконів.

Завідувач відділення неврології № 1 Дніпропетровської обласної клінічної лікарні ім. І.І. Мечникова Вадим Іванович Пашковський акцентував увагу слухачів на деяких важливих моментах діагностики та лікування вірусних енцефалітів і деталізував підходи до лікування деяких їхніх форм на клінічних прикладах.

Доповідач зазначив, що ПЛР доцільно виконувати одночасно в трьох лабораторіях, оскільки ДНК вірусу може бути присутньою не в усіх зразках. В Україні наразі така можливість практично не доступна. Крім того, ПЛР високовартісна, тому в світі активно впроваджують більш доступний і не менш інформативний альтернативний метод – імуноферментний аналіз для виявлення специфічних імуноглобулінів (IgM, IgG) у крові та ліквері до певних агентів. Основне в цьому методі – визначення імуноглобулінового індексу (інтратекальний синтез імуноглобулінів або просто порушення гематоенцефалічного бар'єра), а також визначення динаміки титру імуноглобулінів. Метод уже увійшов до деяких національних стандартів (наприклад, у Австрії та Швейцарії). За умови оцінювання титрів у динаміці він має 98% специфічність і 92% чутливість. Застосовують також ПЛР для виявлення РНК ентеровірусів, але через високу вартість аналізу це не має практичного сенсу, оскільки специфічної терапії не розроблено. В усіх випадках у разі підозри на енцефаліт показано дослідження на ВІЛ-інфекцію.

Ще два напрями терапії енцефаліту, окреслені в усіх настановах, – це боротьба з набряком мозку та судомним синдромом. Австралійсько-новозеландський консенсус допускає застосування кортикостероїдів (в американських рекомендаціях не зазначені). Їхня доказова база при вірусних енцефалітах слабка, але на практиці їх застосовують, зважаючи на той факт, що вогнище запалення лише на 10-20% є зоною вірусного ураження паренхіми, а на 80-90% має вторинне походження (набряк, імунокомпетентне, зокрема аутоімунне, ушкодження).

Частина доповіді В.І. Пашковського включала описи клінічних випадків.

Перший випадок у пацієнтки віком 27 років відзначився швидким, протягом 2 днів, прогресуванням від ознак респіраторної інфекції (катаральні явища, температура тіла 37,6°С) до грубої неврологічної симптоматики та пригнічення свідомості (кома I). Характерною ознакою з малих критеріїв діагностики енцефаліту був генералізований епілептичний напад. На МРТ – ознаки поширеного вентрикуліту. В аналізі ліквору – незначне підвищення вмісту білка (1,1 г/л), цитоз 78×10^6. При ПЛР ліквору виявлено РНК вірусів кишкової групи. Імуноферментний аналіз ліквору також виявив зростання титру IgM та IgG до вірусу групи Коксакі.

Зважаючи на відсутність специфічного лікування при інфекції, зумовленій РНК-вмісними вірусами, й те, що стан пацієнтки загрожував життю, крім симптоматичного лікування (боротьби з набряком мозку) та ін'єкцій дексаметазону (8 мг 2 рази на добу) було прийнято рішення розпочати внутрішньовенне введення людського імуноглобуліну. Застосовували Біовен моно по 5 мл 5% розчину на 1 кг маси тіла протягом 3 днів із позитивним результатом – пацієнтка повністю одужала.

У другому випадку було діагностовано герпетичний енцефаліт за характерною МРТ-картиною (ураження полюса скроневої частки мозку) та результатами ПЛР ліквору (виявлено ДНК вірусу герпесу 1 типу). Доповідач зазначив, що клінічною особливістю енцефаліту цієї етіології є повільне наростання симптоматики без явищ лихоманки та інтоксикації. Когнітивні та поведінкові порушення часто стають приводом для консультації психіатра. МРТ відіграє важливу роль у діагностиці герпетичного енцефаліту: характерним є білатеральне асиметричне залучення лімбічної системи, середньої частини скроневої частки, її полюса, кори острівця, нижньої частини лобної частки (у вигляді «метелика»). При цьому потиличні частки, мозочок і базальні ганглії до зони деструкції не потрапляють. Специфічна МРТ-картина пов'язана з особливостями проникнення вірусу герпесу до черепної коробки периневральними просторами трійчастого чи нюхового нервів. Терапія ацикловіром та внутрішньовенним імуноглобуліном виявилася ефективною.

Також було представлено клінічні приклади успішного застосування внутрішньовенного імуноглобуліну в комплексному лікуванні цитомегаловірусного енцефаліту, при енцефалітах, спричинених вірусами Епштейна-Барр і вітряної віспи.

Отже, з'являється дедалі більше даних щодо ефективності імунотерапії внутрішньовенним імуноглобуліном при вірусних енцефалітах різного походження. За відсутності етіотропного лікування з доведеною ефективністю в багатьох випадках саме імунотерапія дає надію на подолання гострого запального процесу та одужання пацієнта.
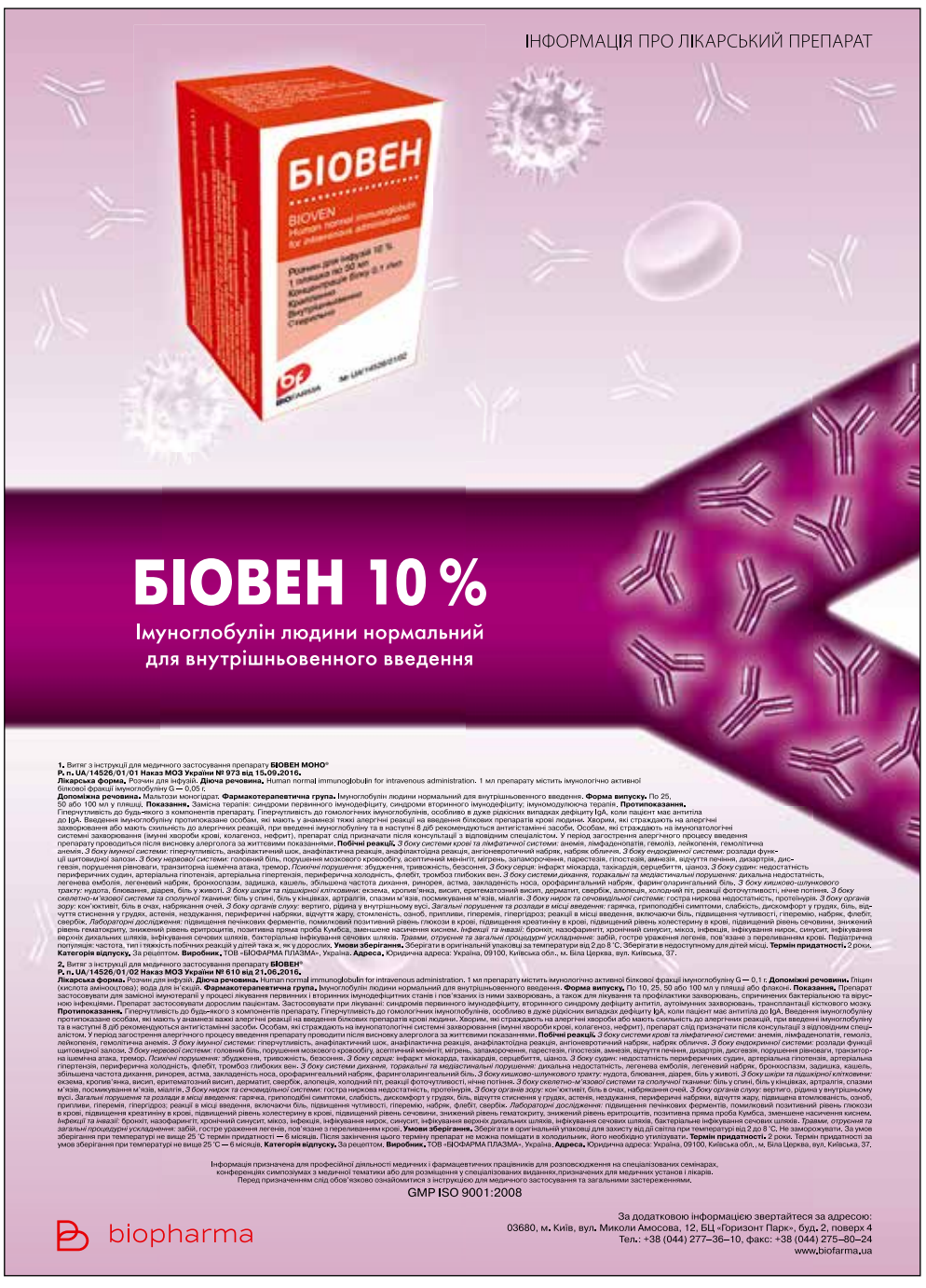
Підготував ***Дмитро Молчанов***