Santen
Ясний зір для життя

Глаукома та хвороба сухого ока: сучасні можливості топічного лікування

18-19 квітня в м. Києві відбулася науково-практична конференція «Цукровий діабет – очні ускладнення. Глаукома. Міждисциплінарний підхід». Масштабна наукова програма заходу включала різноманітні тематичні лекції та майстер-класи, присвячені діагностиці, лікуванню та профілактиці різноманітних уражень органа зору.

Наукова програма конференції розпочалася із засідання, присвяченого Всесвітньому дню боротьби з глаукомою, яке відкрила **завідувач кафедри хірургічних хвороб № 2 Київського медичного університету, член-кореспондент НАМН України, доктор медичних наук, професор Зоя Федорівна Веселовська**.

На початку виступу професор оголосила про створення Українського глаукомного товариства (УГТ). Згідно зі статутом, діяльність цієї громадської організації спрямована на сприяння офтальмологічним клінікам у отриманні фінансової допомоги та конкурсних грантів для забезпечення проведення наукових досліджень і освітніх проектів; підтримку багатоцентрових клінічних досліджень зі створенням єдиного Українського реєстру хворих на глаукому; розроблення інформаційних матеріалів для хворих на електронних і паперових носіях; залучення іноземних партнерів і провідних фахівців профільних галузей до обміну досвідом із метою формування міждисциплінарного погляду на проблему зору в умовах коморбідності. УГТ планує реалізувати свою мету шляхом взаємодії з представниками державних структур, засобами масової інформації, громадськими організаціями, вченими, лікарями-практиками та пацієнтами.

У своїй проблемній доповіді З.Ф. Веселовська акцентувала на такому ключовому аспекті терапії глаукоми, як жорсткий контроль добових флуктуацій внутрішньоочного тиску (ВОТ). Максимальне підвищення ВОТ зазвичай відзначається в нічні та ранні ранкові години, й саме ці високі показники та виражені коливання виступають основними факторами ризику глаукоми, причому коливання ВОТ, можливо, є навіть більшою загрозою, ніж його граничні рівні, оскільки за умов відсутності цілодобового контролю ВОТ втрачається до 40% ефективності терапії. На ці дані слід зважати при виборі оптимального препарату. Так, на тлі зіставних ефективності та переносимості тафлупрост забезпечує істотно менший діапазон коливань ВОТ, аніж латанопрост (3,2 проти 3,8 мм рт. ст.) і, таким чином, виразніше запобігає формуванню та прогресуванню глаукоматозних змін. Оскільки глаукома передбачає пожиттєве лікування, особливої уваги потребує також прихильність пацієнтів до терапії, що суттєво залежить від режиму дозування. Одноразове застосування препарату супроводжується досить високим показником комплаєнсу (79%), тоді як дворазове – на 10% меншим. За умови потреби в чотириразовому застосуванні медикаменту близько половини пацієнтів неприхильні до лікування. У зв'язку з цим слід віддавати перевагу засобам, які призначаються 1 раз на добу.

Професор Антон Хоммер (м. Відень, Австрія) представив доповідь на тему «24-годинне управління глаукомою: що ми можемо дізнатися з практики». Наразі не викликає сумнівів, що глаукома призводить до незворотного погіршення зору та сліпоти, а єдиним ефективним підходом до лікування цього захворювання та збереження зорової функції є зниження ВОТ. На ранніх і середніх стадіях глаукоми ВОТ необхідно знижувати на 20-40%, на пізніх – на 40-50%. Доведено, що зменшення ВОТ на кожен 1 мм рт. ст. супроводжується падінням ризику прогресування глаукоми на 10%. Вимогами до оптимального гіпотензивного препарату є зменшення притоку та покращення відтоку внутрішньоочної рідини (ВОР), значне зниження ВОТ, одноразове застосування протягом доби, хороша переносимість.

Ефективними гіпотензивними препаратами першої лінії є аналоги простагландинів (АПГ) та β-адреноблокатори (БАБ). У середньому АПГ здатні знижувати ВОТ на 25-35%, а БАБ – на 20-25%. Але, на жаль, не всі препарати однаково працюють уночі, коли відзначаються найвищі значення ВОТ. Так, БАБ є переважно «денними» засобами, ефективність яких уночі значно знижується. Відсутність сталого контролю ВОТ у нічний час доби збільшує ризик прогресування глаукоматозного процесу. На противагу цьому, АПГ забезпечують не тільки виразніше падіння ВОТ, але й достовірно менший діапазон коливань ВОТ протягом усієї доби, що є запорукою ефективного лікування глаукоми.

У пацієнтів, які не досягли цільового ВОТ за допомогою монотерапії, слід застосовувати фіксовані комбінації двох препаратів, що дають можливість повноцінно контролювати ВОТ і сприяють покращенню прихильності до лікування. Менш часті інстиляції за умови застосування фіксованих комбінацій не лише роблять використання крапель зручнішим для пацієнта, а й зменшують ризик вимивання одного препарату іншим. Фіксованій комбінації АПГ тафлупросту та БАБ тимололу властивий кумулятивний ефект, оскільки ці засоби мають різні механізми дії: АПГ переважно посилюють увеосклеральний (меншою мірою трабекулярний) відтік, а БАБ гальмують продукцію водянистої вологи війчастим епітелієм. Дослідження показують, що перехід на фіксовану комбінацію тафлупрост/тимолол з одночасного застосування монопрепаратів тафлупросту й тимололу в пацієнтів із первинною відкритокутовою глаукомою (ПВКГ) супроводжується стійким зниженням ВОТ протягом усієї доби. Загальний ефект у разі застосування комбінації був однаковим або більшим, аніж при одночасному використанні окремих препаратів тафлупросту й тимололу.

У дослідженні K. Nakamoto та співавт. (2018) 20 пацієнтів із ПВКГ було переведено з прийому окремих засобів тафлупросту й тимололу на фіксовану комбінацію цих агентів. У більшість часу доби ефективність двох видів терапії була зіставною, але фіксована комбінація забезпечувала достовірно нижчий показник ВОТ під час вимірювання в положенні лежачи о 01:00, тобто захищала від основного фактора ризику прогресування глаукоми – нічної офтальмогіпертензії. Наприкінці дослідження 100% учасників віддали перевагу продовженню застосування фіксованої комбінації тафлупрост/тимолол.

Наприкінці виступу професор А. Хоммер підсумував, що глаукома є хронічним прогресивним захворюванням, яке потребує пожиттєвого лікування в цілодобовому режимі. Найефективнішими препаратами першої лінії виступають АПГ. У разі неефективності монотерапії перевагу слід віддати фіксованим комбінаціям, а не окремому застосуванню двох агентів. Комбінація тафлупрост/тимолол демонструє відмінну переносимість і високу гіпотензивну потужність протягом усієї доби.

Завідувач кафедри офтальмології Харківського національного медичного університету, доктор медичних наук, професор Павло Андрійович Бездітко докладно зупинився на виборі першої лінії терапії глаукоми з акцентом на фармакодинамічні переваги АПГ F2α.

Традиційний інтерес до проблеми глаукоми пояснюється її надзвичайною медичною та соціальною значущістю. Для офтальмологів цей патологічний стан цікавий тим, що ще не всі механізми появи та прогресування глаукоми достеменно відомі. У свою чергу, соціальну важливість цього ураження ока зумовлює провідне місце глаукоми в статистиці причин сліпоти та погіршення зору.

Негативна тенденція спостерігається як у світі загалом, так і в Україні зокрема: з 2000 по 2010 рік поширеність глаукоми серед дорослого населення нашої країни зросла з 351,9 до 599,2 на 100 тис. осіб, тобто на 42%. Ба більше, вважається, що статистичні дані стосовно масштабів глаукоми не відображають реального стану подій і насправді показники є приблизно вдвічі вищими.

Згідно з рекомендаціями Європейського товариства глаукоми (2014), алгоритм лікування може включати медикаментозні, лазерні та хірургічні методи, проте навіть після найдосконаліших втручань глаукома може зберігатися, глаукомна нейропатія – прогресувати, а офтальмотонус – підвищуватися понад межі нормального рівня. У дослідженні Г.І. Должич та О.М. Осипової було показано, що селективна трабекулопластика дала змогу досягти компенсації ВОТ без застосування гіпотензивних засобів лише в 48,3% випадків, а аргон-лазерна трабекулопластика – в 41,1%. Отже, медикаментозне лікування залишається необхідною частиною ведення пацієнтів із глаукомою на всіх етапах.

Зростання ВОТ є головною причиною розвитку та прогресування глаукоми: збільшення ВОТ лише на 1 мм рт. ст. на 10% підвищує ризик глаукоми. Медикаментозне лікування зі зниженням ВОТ на 20% від вихідного рівня зумовлює зменшення ризику розвитку ПВКГ і відтермінування появи глаукомних змін на 18 міс.

Можливості вибору стартової медикаментозної терапії при глаукомі дуже великі. Різноманітні протиглаукомні засоби значно відрізняються один від одного за впливом на гідро- та гемодинаміку глаукомного ока. Лікування зазвичай розпочинають із монотерапії, а далі змінюють препарат або переводять пацієнта на комбінацію лікарських засобів.

Оскільки наймасштабніші втрати гангліозних клітин відбуваються на початкових стадіях глаукоми, слід бути особливо уважними до призначення лікування на цьому етапі. На думку світових офтальмологів, ефективність, безпечність і зручність застосування виводять АПГ F2α на перший план лікування глаукоми, оскільки вони ефективно знижують ВОТ, забезпечують хороший контроль його коливань і мають відносно сприятливий профіль побічних ефектів.

Загалом у нормальному оці відтік 80% ВОР здійснюється трабекулярним шляхом, тоді як при офтальмогіпертензії та глаукомі формується перевага увеосклерального шляху (рис. 1). Механізм дії АПГ полягає в стимуляції як трабекулярного, так і увеосклерального відтоку. Зокрема, тафлупрост (Тафлотан, Santen) збільшує основний відтік на 33%, а увеосклеральний – на 65%. Ефективність тафлупросту була доведена в клінічних дослідженнях за участю хворих на ПВКГ та офтальмогіпертензію. Тафлупрост є дієвим гіпотензивним засобом і у вигляді монотерапії, і в комбінації з тимололом.

Ефективність гіпотензивної дії АПГ визначає спорідненість до рецепторів простагландинів F, але, на жаль, синтез синтетичних простагландинів для лікування глаукоми практично неможливий без домішок прозапальних простагландинів групи Е. Спорідненість тафлупросту до рецепторів простагландину F у 126 разів перевищує аналогічний показник для рецепторів простагландину Е, що є запорукою потужної гіпотензивної дії на тлі мінімального прозапального впливу. Слід зазначити, що АПГ властивий додатковий нейропротекторний ефект. Ці препарати збільшують виживаність нейронів і пригнічують апоптоз.

З огляду на те, що глаукома потребує пожиттєвого лікування, найкращим вибором є безконсервантні препарати. Топічні гіпотензивні засоби, що містять БАХ, негативно впливають на структури трабекули, кришталик, клітини рогівки та кон'юнктиви. Серед несприятливих наслідків дії БАХ – зниження ефективності лікування (як медикаментозного, так і хірургічного/лазерного), подальше зростання ВОТ, збільшення ймовірності розвитку катаракти, погіршення зору та якості життя пацієнта. Перехід із консервантних форм латанопросту на безконсервантний Тафлотан значно зменшує виразність симптомів подразнення ока (Uusitalo H. et al., 2010). Крім того, відзначено, що безконсервантний тафлупрост покращує кровоток у диску зорового нерва.

Отже, висока ефективність, відмінний профіль безпеки та виражені нейропротекторні властивості виводять АПГ F2α на провідні позиції в лікуванні глаукоми. Тафлупрост (Тафлотан, Santen) характеризується високою спорідненістю до рецепторів простагландину F, що забезпечує потужну гіпотензивну дію.

Професор кафедри оториноларингології з офтальмологією Української медичної стоматологічної академії (м. Полтава), доктор медичних наук Ірина Миколаївна Безкоровайна представила слухачам альтернативи терапії вторинної глаукоми (ВГ).

ВГ являє собою порушення регуляції офтальмотонусу внаслідок перенесених раніше захворювань очей, для якого характерний широкий спектр етіологічних чинників, патогенетичних механізмів і клінічних проявів. ВГ становить 16,9% усіх випадків глаукоми (Коновалова О.С. и соавт., 2017), а також супроводжує 35-64% проникаючих поранень ока, 43-64% контузій, 2-16% опіків, 12-36% увеїтів, 6-16% неоваскуляризацій райдужки та кута передньої камери (КПК), 0,6-3% випадків вітреального блоку. ВГ трапляється в усіх вікових групах: у дітей, підлітків, дорослих і літніх, однак найчастіше в осіб працездатного віку (18-50 років), що зумовлює соціальну важливість цього захворювання.

Патогенезу різноманітних форм ВГ властиві порушення відтоку ВОР, що виявляється в 98% хворих, але в кожній

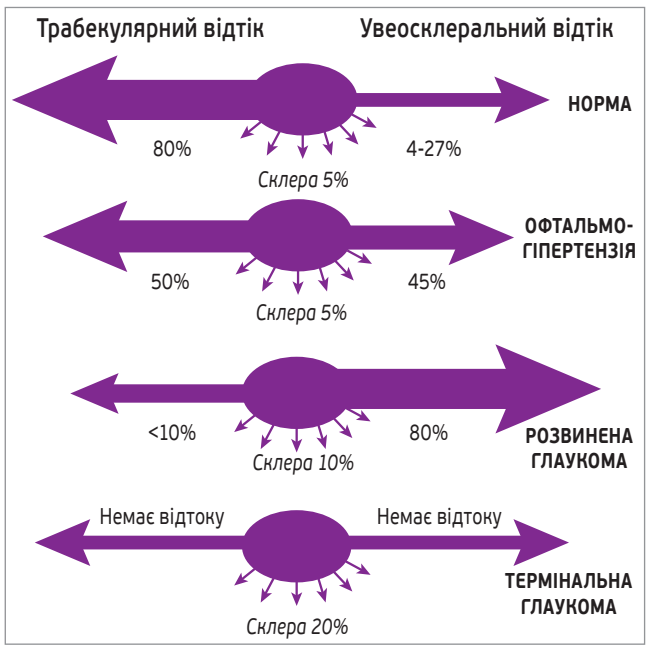

Рис. 1. Зміна відтоку ВОР залежно від тяжкості патологічного стану

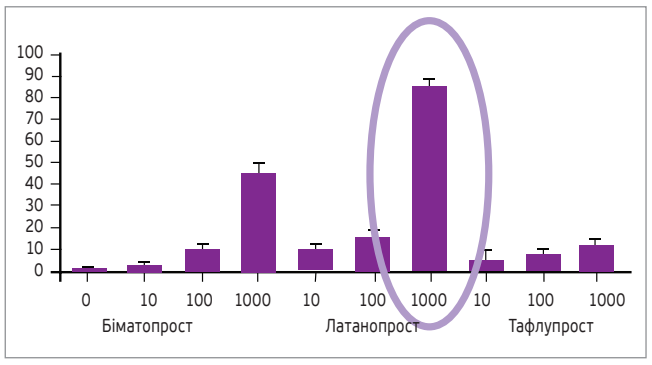

Рис. 2. Вплив різних АПГ на експресію матриксної металопротеїнази-9

групі та підгрупі ВГ є певні патогенетичні відмінності. При факотопічній глаукомі механізмами підвищення ВОТ виступають сегментарне закриття КПК у разі підвивиху кришталика, подразнення відростків циліарного тіла при дислокації кришталика у склоподібне тіло, блокада зіниці та КПК при вивиху кришталика в передню камеру. При підвивиху в результаті ослаблення циннових зв'язок під час руху ока кришталик тремтить, унаслідок чого порушується цілісність зв'язок, а кришталик зміщується. Цей стан може супроводжуватися больовим синдромом. Залежно від характеру змін спостерігаються коливання ВОТ у широких межах або періодичні його підйоми.

Тяжкою формою ВГ є неоваскулярна глаукома, що розвивається внаслідок гіпоксії сітківки та вироблення вазопроліферативних факторів, що призводить до неоваскуляризації райдужки та КПК із подальшим формуванням фіброваскулярної мембрани та прогресивного наростання ВОТ. Найчастішими причинами неоваскулярної ВГ є діабетична ретинопатія, оклюзія судин сітківки, увеїти та фінальні стадії ПВКГ. Це захворювання характеризується тяжким перебігом, резистентністю до медикаментозної гіпотензивної терапії, швидким переходом у термінальну стадію. Остання супроводжується вираженим больовим синдромом на тлі високого ВОТ, а іноді завершується втратою ока як органа, що функціонує.

Неопластична ВГ часто розвивається на пізніх стадіях неопластичного процесу й більш характерна для передньої локалізації пухлини в зоні циліарного тіла та райдужки.

Отже, характерними особливостями ВГ є широке розповсюдження захворювання, пізня діагностика, значна тяжкість перебігу, висока інвалідизація (19-83%), поліморфізм етіології та патогенезу, молодий вік хворих. ВГ властиві такі клінічні ознаки, як високий початок еластокривої; розмах ВОТ, що перевищує 10 мм рт. ст.; зворотний тип добової кривої (підвищення ВОТ ближче до вечора); порушення відтоку ВОР у 98% хворих.

Діагностика ВГ включає як традиційні методи, так і інноваційні обстеження, зокрема ендотеліальну мікроскопію рогівки, електроретинографію, окулографію, визначення чутливості та лабільності зорового нерва, ультразвукову біомікроскопію, оптичну когерентну томографію, флюоресцентну ангіографію, комп'ютерну й магнітно-резонансну томографію. Застосовуються також лабораторні, імунологічні та рентгенологічні діагностичні методи.

Лікування ВГ передбачає проведення інтенсивної терапії основного захворювання в гострому періоді; проведення тривалого патогенетичного лікування з метою запобігання рецидивам; системне та місцеве застосування глюкокортикоїдних гормонів і нестероїдних протизапальних препаратів, за показаннями – антибактеріальних засобів, а при тривалому перебігу – імуносупресантів; медикаментозну гіпотензивну терапію; лазерне та хірургічне лікування. Головним завданням терапії ВГ є зниження ВОТ, зокрема шляхом призначення АПГ, які не тільки покращують увеосклеральний відтік, а й мають нейропротекторні властивості. У порівнянні з іншими АПГ, тафлупросту (Тафлотан, Santen) властива найбільша спорідненість до рецептора простагландину F. Саме ця висока афінність зумовлює ефективну дію препарату. Ще одною перевагою тафлупросту (Тафлотану) є найменш виражений вплив на експресію матриксної металопротеїнази-9, надмірна активація якої асоціюється з багатьма офтальмологічними захворюваннями: макулярною дегенерацією, глаукомою, діабетичною ретинопатією, запальними процесами (рис. 2).

Варто зауважити, що монотерапія не дає задовільних результатів зниження ВОТ у 40-75% пацієнтів. Однак за можливості слід уникати лікування двома препаратами одночасно, оскільки це знижує прихильність до лікування та подвоює кількість побічних ефектів. Існує також так званий ефект вимивання, коли закрапаний другим препарат вимиває певну кількість першого. У таких випадках доцільно застосовувати комбінації препаратів, наприклад, поєднання тафлупросту та БАБ тимололу (Таптиком, Santen). Застосування фіксованих комбінацій топічних засобів дає змогу покращити прихильність пацієнтів до лікування та підвищити його ефективність.

Ще одним варіантом комбінованої гіпотензивної терапії є сполучення тимололу з дорзоламідом (Косопт, Santen). Тимолол знижує ВОТ шляхом продукції зменшення ВОР циліарним тілом за допомогою блокування його β-адренорецепторів, а дорзоламід – шляхом гальмування карбоангідрази. Таким чином два різні шляхи впливу сприяють максимальному пришвидшенню відтоку ВОР. Показано також, що комбінація дорзоламід/тимолол достовірно покращує ретробульбарний кровоток у порівнянні з комбінацією бринзоламід/тимолол.

Особливості автономної вегетативної регуляції та сучасні підходи до терапії псевдоексфоліативної глаукоми (ПЕГ) були представлені в доповіді **професора кафедри офтальмології Харківської медичної академії післядипломної освіти, доктора медичних наук, професора Ольги Володимирівни Недзвецької**.

Назва «псевдоексфоліативний синдром» (ПЕС) походить від англійського слова exfoliate – відлущуватися. Ще 1917 року фінський дослідник J.G. Lindberg описав сіро-голубі «пластівці» на зіничному краї райдужної оболонки, але термін «псевдоексфоліативний» було запропоновано лише 1959 року.

ПЕС являє собою системне дистрофічне захворювання з порушенням метаболізму сполучної тканини, асоційоване з віком. Зазвичай трапляється в осіб старше 50 років. Згідно зі статистичними даними, ПЕС уражає 60-70 млн людей у світі. В Україні це захворювання супроводжує 31% випадків катаракти. Чверть хворих на ПЕС мають офтальмогіпертензію, а в 30-64% спостерігається глаукома, що майже в 10 разів перевищує частоту в загальній популяції.

Хоча частіше на ПЕС хворіють жінки, вважається, що в чоловіків ризик прогресування глаукоми є вищим. ПЕС слід диференціювати від рідкісного захворювання – істинної ексфоліації, котра виникає внаслідок лускатого розпаду передньої капсули кришталика під дією інфрачервоного опромінення.

Факторами ризику ПЕС є ультрафіолетове опромінення, що індукує вільнорадикальне окиснення та деструкцію клітинної мембрани; травматичне пошкодження, котре в генетично схильних осіб може виступати тригером пігментної дисперсії; внутрішньоорбітальні інфекції (передусім спричинені токсоплазмою, вірусами герпесу та краснухи); порушення імунного статусу; генетична схильність; куріння; гіпертонічна хвороба; атеросклероз; системна васкулопатія.

Поява методу ультразвукової біомікроскопії дала можливість якісного прижиттєвого дослідження переднього відрізка ока та постадійної класифікації ПЕГ. Так, на I стадії псевдоексфоліативний матеріал (ПЕМ) візуалізується у вигляді точкових і зернистих включень на задній поверхні райдужки, іридоциліарній борозні та циліарних відростках. Включення мають слабку акустичну щільність (30-40% склеральної щільності). Ексфоліації не виявляються або є одиничними; волокна циннової зв'язки не пошкоджені; спостерігається повноцінний медикаментозний мідріаз.

На II стадії включення ПЕМ у вигляді зерен і конгломератів густіше розташовані в усіх сегментах переднього відділу ока. Їхня акустична щільність сягає 40-50% склеральної щільності. Волокна циннових зв'язок витончені, місцями розтягнені або ущільнені та склеєні між собою, у різних сегментах відрізняються за довжиною на 0,1-0,2 мм. На III стадії відбувається лізис окремих волокон циннової зв'язки на тлі подальшого збільшення акустичної щільності ПЕМ.

IV стадія характеризується масштабними включеннями ПЕМ у вигляді конгломератів у передній камері, на задній поверхні райдужки, циліарних відростках, циліарній борозні, капсулі кришталика, волокнах циннової зв'язки, пограничній мембрані склоподібного тіла. Волокна циннової зв'язки розтягнуті, витончені, місцями лізовані та спаяні між собою. Різниця довжини волокон у різних сегментах становить 0,4-1 мм. Відзначаються також асиметрія параметрів глибини задньої камери, товщини прикореневої зони райдужки, пласкої частини циліарного тіла; зменшення КПК аж до його закриття; збільшення екваторіального кута відповідно до зони лізису волокон циннової зв'язки.

Лікування ПЕГ слід розпочинати з монотерапії, а за відсутності ефекту застосовувати фіксовані комбінації чи сполучення кількох препаратів. Зважаючи на тяжкий клінічний перебіг ПЕГ у порівнянні з ПВКГ (вищий рівень ВОТ, погана відповідь на антигіпертензивне лікування), такі пацієнти можуть потребувати більш раннього переходу на комбіновані препарати. У разі недостатньої ефективності монотерапії дорзоламідом застосовується його комбінація з тимололом. Призначення цієї комбінації може також використовуватись як терапія першого вибору в пацієнтів із ВОТ >30 мм рт. ст. Сполучення дорзоламіду з тимололом дає змогу знизити ВОТ приблизно на 40% і підтримувати його на такому рівні (Henderer J.D. et al., 2014).

Косопт (Santen) поєднує 2% дорзоламід і 0,5% тимолол. Прийом Косопту забезпечує стійке зниження ВОТ на 33-45% від вихідного рівня (Boyle J.E. et al., 1998; Parmaksiz S. et al., 2006) і контроль його протягом доби (Konstas A.G.P. et al., 2012). Окрім того, перевагами Косопту є сприятливий вплив на гемодинаміку ока (Martinez A. et al., 2009) та антиоксидантні властивості (Курышева Н.И. и соавт., 2009). Косопт слід застосовувати по 1 краплі 2 рази на день.



Серед окремих засідань конференції було проведено сателітний симпозіум Santen під назвою «Сучасні підходи до вирішення проблем сухого ока». **Завідувач відділу патології рогівки ДУ «Інститут очних хвороб і тканинної терапії ім. В.П. Філатова НАМН України» (м. Одеса), доктор медичних наук, професор Галина Іванівна Дрожжина** представила аудиторії нові значущі положення в поглядах на патогенез хвороби сухого ока (ХСО) згідно з результатами міжнародного семінару робочої групи з ХСО (TFOS DEWS II). У роботі цього семінару, що відбувся 2017 року в м. Стокгольмі (Швеція), взяли участь 153 фахівці з 23 країн, які проаналізували близько 20 тис. літературних джерел і прийняли низку нових положень стосовно ХСО.

Продовження на стор. 35.

Глаукома та хвороба сухого ока: сучасні можливості топічного лікування

Продовження. Початок на стор. 32.

Це питання є надзвичайно актуальним, оскільки в наш час спостерігається різке збільшення частоти ХСО, передусім в осіб молодого віку. Таке зростання рівня захворюваності можна пояснити значним збільшенням використання комп'ютерів, смартфонів та інших електронних гаджетів, а також почастішанням носіння контактних лінз. ХСО уражає 10-12% дітей, 25% студентів вишів, 30-65% офісних працівників. Протягом останніх 30 років частота ХСО зросла в 4,5 раза. Без сумніву, це захворювання істотно погіршує якість життя та знижує працездатність.

Відповідно до сучасних визначень, сухе око – це багатофакторне захворювання поверхні ока (ПО), що характеризується втратою гомеостазу слізної плівки (СП) і супроводжується очними симптомами, в яких провідну етіологічну роль відіграють порушення стабільності СП та її гіперосмолярність, запалення й пошкодження тканин ПО, а також нейросенсорні порушення.

Загалом механізмами підтримки гомеостазу ПО виступають сталість біохімічного складу ліпідного та водно-муцинового складу слізної рідини; забезпечення достатньої кількості її продукції; рефлекторна робота функціонального слізного комплексу; гладкість поверхні рогівки й кон'юнктиви, що забезпечує фіксацію та стабільність СП; вузький діапазон осмолярності СП.

Порушення механізму функціонування СП різноманітні й можуть виникати на будь-якій із таких ланок: продукція слізної рідини, розподіл її поверхнею очного яблука, структура кожного шару СП, швидкість випаровування та відтоку сльози з кон'юнктивальної порожнини. Загалом причини ХСО поділяють на дефіцит водного шару СП і посилене випаровування останньої, котрі формують своєрідне хибне коло. Можливий також змішаний варіант.

Головною метою лікування ХСО є відновлення гомеостазу СП, для чого можуть застосовуватися сльозозамінники з різним механізмом дії, протизапальні засоби (наприклад, циклоспорин А – ЦсА), а також препарати, дія котрих спрямована на нормалізацію функції мейбомієвих залоз і гігієну повік.

Професор кафедри офтальмології Запорізької медичної академії післядипломної освіти, доктор медичних наук Ніна Степанівна Луценко продовжила тему ХСО, охарактеризувавши сучасний арсенал терапевтичних засобів у лікуванні цього патологічного стану. На початку виступу доповідач наголосила, що ведення пацієнтів із ХСО є не універсальним жорстким алгоритмом, а різновидом мистецтва. Стандартною терапією першої лінії при ХСО виступають сльозозамінники. На фармацевтичному ринку України кількість таких препаратів надзвичайно велика, тому лікарю іноді досить складно підібрати індивідуальне лікування.

Серед основних діючих речовин штучних сліз варто звернути увагу на гіалуронову кислоту, головними сприятливими властивостями якої є мукоадгезивність (фізична подібність до муцинового шару ока, що дає змогу тривало утримуватися на поверхні очного яблука) та здатність утримувати вологу. З-поміж зареєстрованих в Україні препаратів із цією діючою речовиною виділяється Окутіарз (Santen), який містить високомолекулярну гіалуронову кислоту, прискорює загоєння слизової оболонки, стимулює поділ клітин, відновлює гідратацію тканин і зменшує вираженість суб'єктивних симптомів та об'єктивних клінічних ознак у пацієнтів із ХСО. Зокрема, частота свербежу та відчуття печіння зменшується вдвічі, а забарвлення рогівки – втричі (Krzoska A., Moest P., 2012).

У разі підвищеного випаровування СП має місце дефіцит ліпідного компонента, з метою корекції якого призначають ліпідні добавки у вигляді катіонних емульсій (КЕ).

Катіонорм (Santen) являє собою катіонну наноемульсію типу «олія у воді» з розміром частинок <10 нм. Ця наноемульсія містить полярні позитивно заряджені краплі з олійним ядром. Додатковими перевагами Катіонорму є pH ≈7 та дуже низька в'язкість, унаслідок чого препарат відмінно переноситься та не спричиняє затуманювання зору; гіпотонічність; відсутність консервантів. Катіонорм можна суміщати з усіма типами контактних лінз (гідрогелеві, силікон-гідрогелеві, жорсткі газопроникні), що було підтверджено в незалежному дослідженні.

За умови атрофічної форми дисфункції мейбомієвих залоз – одної з важливих причин ХСО – сполучення Катіонорму й Окутіарзу в комплексному симптоматичному лікуванні дає змогу зволожити ПО, а також протидіяти інфікуванню та запаленню органа зору.

Професор А. Хоммер (Австрія) у своєму виступі відповів на запитання: безконсервантні препарати при захворюваннях ПО – реальна потреба чи перебільшення?

Ведення пацієнтів із глаукомою супроводжується низкою проблем. Діагноз ПВКГ зазвичай встановлюють у віці 50-70 років, біль та інші симптоми відсутні, тому пацієнти рідко усвідомлюють, що страждають на захворювання, котре супроводжується незворотними змінами очей. Окрім того, тривале лікування глаукоми топічними препаратами може спричинити захворювання ПО (ХСО, дисфункція мейбомієвих залоз, хронічні алергічні захворювання) чи їх загострення. Зазвичай захворювання ПО є наслідком дії протиглаукомних препаратів та/або консерванта бензалконію хлориду (БАХ). Застосування БАХ, який за хімічною структурою являє собою четвертинний амін, найчастіше пов'язано з розвитком ознак і симптомів ХСО.

На стан СП негативно впливає велика кількість чинників, серед яких ревматичні захворювання, робота за комп'ютером, кондиціонування повітря, водіння автотранспорту, прийом системних медикаментів (БАБ, пероральні контрацептиви, снодійні та психотропні засоби), куріння, вплив вітру та сонця, забруднення довкілля, менопауза, цукровий діабет. Впливу деяких із цих чинників запобігти неможливо, тоді як проблеми БАХ можна уникнути шляхом застосування безконсервантних топічних препаратів.

Поява свербежу та почервоніння на тлі лікування глаукоми негативно впливає на прихильність пацієнта до терапії, тому в таких хворих критично важливо запобігти захворюванню ПО. Крім того, необхідно розрізняти гіперемію, токсичність препарату й алергічну реакцію, оскільки ці стани часто є схожими за клінічною картиною. У реальній клінічній практиці алергія на БАХ трапляється рідко й зазвичай не потребує лабораторно-інструментальних доказів. У свою чергу, поява гіперемії при застосуванні АПГ може бути опосередкована впливом діючої речовини. Найчастіше гіперемію спричиняє біматопрост, найрідше – тафлупрост. Латанопрост і травопрост займають проміжні позиції.

Якщо токсичність БАХ чітко доведена, чому його продовжують додавати до офтальмологічних препаратів? Протимікробні засоби запобігають проліферації мікроорганізмів у краплях, оскільки остання є вагомим фактором ризику інфекційного ураження ока, зокрема бактеріального кератиту. Вміст багатодозового контейнера з краплями для очей, який використовують 2 рази на день, зазвичай підлягає бактеріальній контамінації через 1-2 тиж, а пацієнти можуть далі використовувати цей флакон упродовж кількох місяців. Отже, протимікробні консерванти надзвичайно важливі, оскільки дають змогу зменшити або елімінувати бактеріальне навантаження в препараті. Європейська й Американська фармакопеї наполягають на застосуванні консерванта в багатодозових флаконах офтальмологічних засобів для топічного застосування.

БАХ є детергентом, молекула якого «прилипає» до клітинних мембран мікроорганізмів, збільшуючи їх проникність і спричиняючи лізис клітин. Цей механізм дії є аналогічним такому повідон-йоду, що застосовується для стерилізації ПО при хірургії катаракти.

Згідно з коментарями експертів, слід дотримуватися балансу між протимікробними заходами та підтриманням здоров'я ПО. Хоча у фармакологічній індустрії спостерігається тенденція до розширення випуску безконсервантних форм і часткової відмови від детергентних консервантів, БАХ іще довго залишатиметься основним консервантом. Це можна пояснити тим, що БАХ є високоефективним, добре вивченим і часто використовуваним консервантом (>70% наявних у світі офтальмологічних крапель у багатодозових флаконах містять саме БАХ). Альтернативою застосуванню консервантних засобів може бути використання безконсервантних унідоз.

У своєму дослідженні професор А. Hommer порівнював ефективність, переносимість і безпечність консервантної та безконсервантної форм 0,0015% препарату тафлупросту (Тафлотан, Santen). У дослідженні взяли участь пацієнти з глаукомою або офтальмогіпертензією, котрі раніше не лікувалися тафлупростом. Застосування безконсервантної форми Тафлотану показало кращий результат.

Наприкінці виступу доповідач зазначив, що ХСО може часто виникати в пацієнтів із глаукомою, і в таких випадках доцільним є застосування ЦсА (Ікервіс, Santen). ЦсА виразно зменшує запалення рогівки, полегшуючи перебіг середньо-тяжких і тяжких форм ХСО.

Професор кафедри хірургічних хвороб № 2 з курсом офтальмології Київського медичного університету, директор Київського міського офтальмологічного центру, доктор медичних наук Наталія Миколаївна Веселовська охарактеризувала інноваційні технології в терапії ХСО.

ХСО є серйозним багатофакторним захворюванням слізної функціональної одиниці, що різко знижує якість життя. Як уже було сказано, першим кроком у терапевтичному алгоритмі ХСО є сльозозамінники. Дія цих препаратів полягає у формуванні змазки між верхньою повікою та ПО, стабілізації СП, зменшенні оптичних аберацій, покращенні зору тощо. За складом штучні сльози являють собою гіпотонічні або ізотонічні буферні сольові розчини з електролітами, сурфактантами та в'язкими речовинами. Найпоширенішими складниками сльозозамінників є гіалуронова кислота, поліетиленгліколь, целюлоза, карбомер, повідон. На жаль, препарати штучної сльози лише тимчасово ослаблюють симптоми ХСО, не ліквідовуючи причин запалення ПО.

У пацієнтів із ХСО протизапальна терапія сприяє розірванню хибного кола пошкодження та запалення ПО. Клінічні спостереження продемонстрували ефективність протизапальних очних крапель стосовно зменшення вираженості симптомів ХСО та забарвлення рогівки при ХСО помірного/тяжкого ступеня в порівнянні з монотерапією лубрикантами.

ЦсА впливає безпосередньо на імунозапальну патофізіологію ХСО, маючи при цьому сприятливий профіль безпеки. Згідно з рекомендаціями робочої групи DEWS II, ЦсА слід застосовувати при ХСО 2 ступеня тяжкості та вище. Рекомендована тривалість лікування має становити 6 міс, оскільки дія ЦсА розвивається повільно.

Інноваційним препаратом ЦсА є КЕ 0,1%, реалізація фармакологічних властивостей якої ґрунтується на електростатичній взаємодії: рівномірному тривалому зчепленню крапель препарату та частинок слізної рідини. Ефективність і безпечність КЕ ЦсА була вивчена в клінічних дослідженнях III фази SANSICA та SICCANOVE, подібний дизайн яких дав змогу виконати їх об'єднаний аналіз. До узагальненої бази даних увійшли 734 пацієнти, 395 з яких отримували КЕ ЦсА, а 339 – пусту фармакологічну основу. Більшість хворих (84,7%) становили жінки; в 43,5% учасників відзначалася тяжка форма ХСО. КЕ ЦсА в більшості пацієнтів продемонструвала стійкий і достовірний сприятливий вплив на якість поверхні рогівки, а також вираженіше зниження запалення ПО за людським лейкоцитарним антигеном DR у порівнянні з пустою фармакологічною основою (рис. 3).

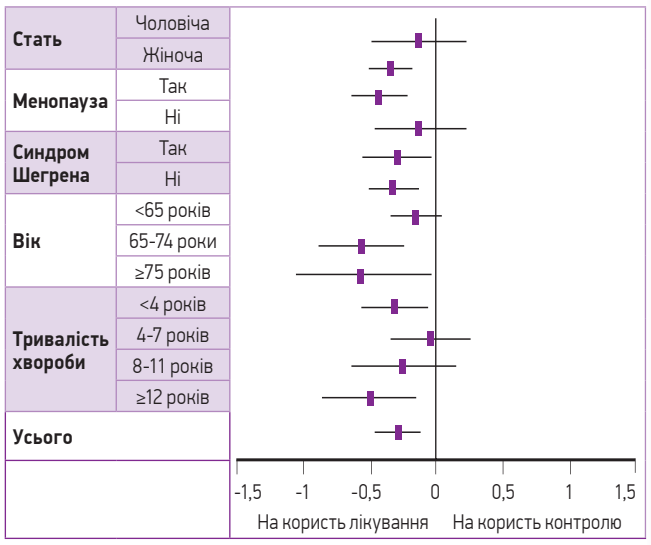

Рис. 3. Оцінювана відмінність змін CFS через 6 міс відносно початкового моменту в пацієнтів із ХСО помірної – сильної тяжкості

Примітка: CFS – забарвлення рогівки флюоресцеїном.

Отже, розуміння того, що в основі ХСО лежить запальна етіологія, дало змогу створити нові підходи до лікування та змістити терапевтичний алгоритм від простих сльозозамінників до диференційного підходу, заснованому на тяжкості захворювання. Наразі найсучаснішим підходом до ведення пацієнтів із ХСО є застосування протизапальних препаратів, а саме КЕ ЦсА 0,1%, якому властива тривала терапевтична ефективність.

Учасники конференції мали змогу відвідати майстер-класи й освітні курси щодо алгоритмів терапії глаукоми та захворювань сітківки. Протягом усього заходу розглядалися й обговорювалися клінічні приклади, складні випадки та наводились актуальні дані медичних досліджень. На завершення науково-практичної конференції було проведене інтерактивне голосування, котре супроводжувалось активною дискусією.

Підготувала ***Лариса Стрільчук***

Santen

*A Clear Vision For Life®**

Скорочена інструкція для медичного застосування лікарського засобу Тафлотан®

Склад: *діюча речовина: tafluprost*; 1 мл крапель очних містить 15 мкг тафлупросту; 1 тюбик-крапельниця (0,3 мл) містить 4,5 мкг тафлупросту; **Показання.** Зменшення підвищеного внутрішньоочного тиску при відкритокутовій глаукомі та очній гіпертензії у дорослих. Застосовується як монотерапія пацієнтам: для яких бажаним є застосування очних крапель, що не містять консервантів; з недостатньою реакцією на лікування першої лінії; з непереносимістю чи протипоказаннями щодо лікування препаратами першої лінії. Як додаткове лікування у комбінації з бета-блокаторами. **Протипоказання.** Гіперчутливість до діючої речовини тафлупросту чи будь-якої з допоміжних речовин. **Особливості застосування.** Перед початком курсу лікування необхідно поінформувати пацієн-тів про можливість активізації росту вій, потемніння шкіри повік та підвищення пігментації райдужної оболонки. Зміна пігментації райдужної оболонки відбувається повільно та може бути непомітною протягом декількох місяців. Зміна кольору очей в основному спостерігалася у пацієнтів з райдужними оболонками змішаних кольорів, наприклад блакитно-карі, сіро-карі, жовто-карі та зелено-карі. Ризик збереження гетерохромії між очима на все життя у разі лікування лише одного ока очевидний. **Спосіб застосування та дози.** Дози. Рекомендована доза 1 крапля препарату у кон'юнктивальний мішок ураженого (-их) ока (очей) 1 раз на добу, ввечері. **Побічні реакції.** Під час клінічних досліджень із застосовуванням тафлупроста як монотерапію або як додаткове лікування до тимололу 0,5 %, найбільш поширеним небажаним ефектом, пов'язаним з лікуванням, була очна гіперемія (спостерігалася у 4,1 % пацієнтів, які застосовували тафлупрост). Інші побічні реакції: Часті: головний біль, відчуття свербежу в очах, подразнення в очах, біль в очах, кон'юнктивальна/очна гіперемія, зміни вій (підвищена довжина, товщина та кількість вій), синдром сухого ока, відчуття чужорідного тіла в оці, знебарвлення вій, почервоніння повіки, поверхневий точковий кератит (SPK), фотофобія, підвищене сльозовиділення, нечіткість зору, знижена гострота зору та підвищена пігментація райдужної оболонки. Нечасті: пігментація повіки, набряк повік, астенопія (швидка втомлюваність очей), набряк кон'юнктиви, виділення з ока, блефарит, порушення з боку клітин передньої камери, відчуття дискомфорту в очах, запальна гіперемія передньої камери ока, пігментація кон'юнктиви, кон'юнктивальні фолікули, алергічний кон'юнктивіт та аномальні відчуття в оці, гіпертрихоз повік. **Умови зберігання.** Зберігати в оригінальній упаковці при температурі 2 – 8 °С. Зберігати в недоступному для дітей місці. Після відкриття пакета з тюбик-крапельницями: краплі очні слід використати протягом 4 тижнів після розкриття пакета; тюбик-крапельницю слід зберігати при температурі не вище 25 °С; після одноразового використання тюбик-крапельницю слід викинути разом із залиш-ком. **Категорія відпуску.** За рецептом. **Виробник.** Сантен АТ/ Santen Oy. **Місце-знаходження виробника та адреса місця проведення його діяльності.** Niittiaankatu 20, 33720 Тампере, Фінляндія/Niittyhaankatu 20, 33720 Tampere, Finland. **Дата останнього перегляду.** 04.07.2018.

1. Konstas AGP, et al. Br J Ophthalmol 2013; 97:1510–5. 2. Hughes E. et al. J Glaucoma. 2003; 12(3):232–6. 3. Wilensky JT. Curr Opin Ophthalmol 2004;15:90–2. 4. Konstas AGP et al. Adv Ther 2017;34(1):221–35.

* Ясное зрение для жизни
Материал предназначен только для медицинских специалистов, только для демонстрации во время специализированных медицинских мероприятий.
** ВГД – внутриглазное давление.
Дата изготовления: июнь 2018.
Годен до: июнь 2020.

Сантен ОЙ, Представництво в Україні:
04050, Київ, вул. Пимоненко, 13, корп. 7-В, оф. 15. Тел.: +38 044 200 68 84
PP-TAFL-UA-0003

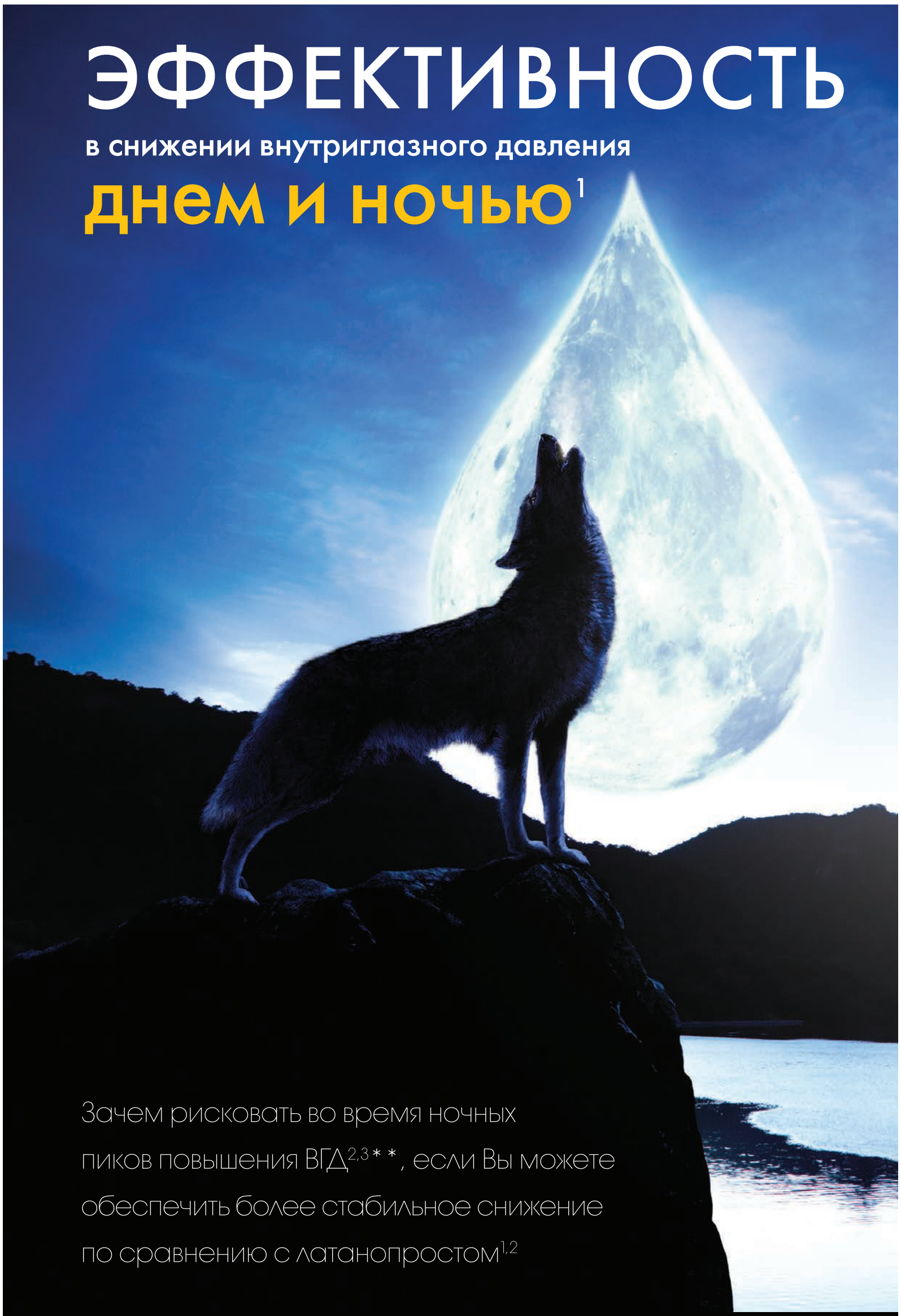

Зачем рисковать во время ночных пиков повышения ВГД[2,3]**, если Вы можете обеспечить более стабильное снижение по сравнению с латанопростом[1,2]

Тафлотан®

(15 мкг/мл, тафлупрост, глазные капли)

снижение внутриглазного давления днем и ночью[1]