М.П. Захараш, член-кореспондент НАМН України, д.м.н., професор, **Ю.М. Захараш,** д.м.н., професор, **А.І. Стельмах, В.В. Мороз,** Національний медичний університет ім. О.О. Богомольця; **М.Ю. Ничитайло,** д.м.н., професор, **Г.Ю. Мошковський,** Національний інститут хірургії та трансплантології НАМН України ім. О.О. Шалімова, м. Київ

Пункційні методи під УЗ-контролем в діагностиці та лікуванні захворювань органів черевної порожнини та післяопераційних ускладнень

Продовження. Початок на стор. 15.

• зникнення або зменшення в об'ємі реактивного випоту в черевній або плевральних порожнинах.

При розмірах абсцесів до 4-5 см перевагу віддають пункційному лікуванню. Розміри абсцесів більше 5 см, наявність декількох вогнищ або неефективність пункційного лікування – це показання до черезшкірного дренування або комбінації методик.

При лікуванні довгоіснуючих абсцесів з потовщеною капсулою, густим умістом, наявності секвестрів, а також декількох порожнин, що з'єднуються, ефективним є черездренажне введення протеолітичних ферментів, що дозволяє скоротити терміни дренування на 4-5 діб.

Черезшкірні втручання виявилися ефективними і при лікуванні посттравматичних, у першу чергу неорганізованих або частково організованих гематом печінки, посттравматичних білом і кіст печінки, які нагноїлися.

При позаорганній локалізації обмеженої гнійної патології (абсцес) вибір методики визначає розташування об'єкта стосовно органів черевної порожнини, тобто ступенем його доступності й розмірами.

Піддіафрагмальне розташування є показанням для дренування за однією з методик, найчастіше стилет-катетером з переважним установленням двох катетерів або двопросвітного дренажу для постійної іригації патологічної порожнини. Терміни дренування за цієї патології коливаються від 7 до 21 доби.

У разі підпечінкового розташування або міжпетельної локалізації абсцесів використовують лікувальні пункції, через те що найчастіше ці абсцеси невеликих розмірів з обмеженою доступністю до них (петлі кишечнику). Кількість втручань становить 1-3 при підпечінковому розташуванні і 3-6 – при міжпетельних абсцесах (рис. 12).

Рис. 12. Апендикулярний абсцес. Пункція абсцесу

Таким чином, черезшкірні втручання є високоефективними мініінвазивними методами хірургічного лікування різноманітних післяопераційних утворень гнійно-запального походження (жовчні напливи, неорганізовані гематоми, абсцеси), які у 51,4-65% випадків можуть стати остаточним методом їх лікування. Черезшкірні ехоконтрольовані втручання використовують і для ліквідації невідмежованих внутрішньочеревних і заочеревинних рідинних скупчень (асцит, реактивний плеврит), у першу чергу при невеликій кількості рідини, що робить складним і небезпечним застосування традиційної методики. Вказані втручання – ефективний метод лікування ранніх післяопераційних ускладнень в абдомінальній хірургії, що вимагає широкого клінічного використання в хірургічних стаціонарах країни.

Пункції й дренування під контролем сонографії слід вважати методом вибору в лікуванні низки хірургічних захворювань органів черевної порожнини і заочеревинного простору.

Сумарний позитивний ефект у вигляді повного виліковування абсцесів та інших рідинних післяопераційних утворень черевної порожнини і її органів шляхом черезшкірних втручань під УЗ-контролем становить близько 85-97%.

Відносна безпека, швидкість виконання, інформативність і результативність, висока економічна ефективність – визначальні фактори для широкого клінічного впровадження у вітчизняну медицину методу черезшкірних втручань під УЗ-контролем. Разом з тим слід зазначити, що це не абсолютно безпечний метод, що вимагає чіткого дотримання показань, техніки виконання; втручання мають виконувати висококваліфіковані фахівці зі знанням основ променевої діагностики, хірургії, топографічної й УЗ-анатомії в умовах спеціалізованого хірургічного стаціонару, оснащеного сучасною апаратурою й інструментарієм.

Клініка кафедри хірургії №1 НМУ ім. О.О. Богомольця і відділ лапароскопічної хірургії та холелітіазу НІХТ ім. О.О. Шалімова мають досвід успішного лікування більше 2 тис. пацієнтів із захворюваннями органів черевної порожнини, у яких застосовували пункційні методи хірургічного лікування.

Висновки

• Черезшкірно-черезпечінкові втручання під УЗ-контролем – одні з найбільш ефективних методів забезпечення біліарної декомпресії при МЖ пухлинного і доброякісного походження, у лікуванні внутрішньочеревних абсцесів та інших рідинних скупчень черевної порожнини, заочеревинного простору тощо.

• Діагностичні пункції під УЗ-контролем – спосіб диференційної діагностики обмеженої патології черевної порожнини і її органів, що підвищує ефективність виявлення гнійної патології до 100%.

• Бактеріологічне дослідження одержуваного аспірата дозволяє визначити мікрофлору, чутливість до антибактеріальних препаратів і проводити етіотропну терапію.

• Чітке визначення доступу для виконання черезшкірних втручань під УЗ-контролем, дотримання всіх технічних прийомів, повноцінна санація біліарного тракту чи гнійних осередків у поєднанні з комплексним лікуванням пацієнтів – основні складові досягнення позитивного результату.

О.І. Пойда, д.м.н., професор кафедри хірургії №1 Національного медичного

Алгоритм надання допомоги етапі

Колопроктологія (від латинського слова colon – ободова кишка та грецького proktos – пряма кишка) – це сучасний спеціалізований розділ хірургії, який включає вивчення питань етіології, патогенезу, морфології, патофізіології, діагностики, профілактики та лікування захворювань товстої кишки (ободової і прямої) та промежини. До цих захворювань відносяться аномалії і вади розвитку товстої кишки та навколопрямокишкової зони (неповний ембріональний поворот товстої кишки, мегаколон, подвоєння товстої кишки, атрезії та ектопії прямої кишки, тератоїдні захворювання та ін.), дивертикульоз товстої кишки, різноманітні функціональні порушення діяльності товстої кишки (хронічні закріпи, синдром подразнення кишки, дискінезії), неспецифічні запальні захворювання товстої кишки, парапроктити, геморой, анальна тріщина, епітеліальні куприкові ходи, доброякісні та злоякісні новоутворення товстої кишки та інші, усього відповідно до Міжнародної класифікації хвороб (МКХ-10) більше 200 різноманітних захворювань.

Медична допомога надається колопроктологічним хворим у певній обов'язковій послідовності: діагностика захворювання → вибір лікувальної тактики (де і яке проводитиметься лікування) → лікування хворого → подальше динамічне спостереження за станом здоров'я (амбулаторно або в умовах стаціонару). До недавнього часу діагностикою та лікуванням захворювань товстої кишки та промежини займалися загальні хірурги. Однак особливості анатомії і фізіології товстої кишки, перебігу її захворювань та їх ускладнень, операційних втручань, нерідко їх інвалідизуючий характер показали необхідність спеціальної підготовки фахівців – колопроктологів. При цьому дуже важливо, щоб таку підготовку проходили хірурги, які вже мають досвід роботи в загальній хірургії. Також важливо пам'ятати і обов'язково враховувати, що об'єктом діагностики та лікування є захворювання органа, який є не просто анатомічним, а дуже важливим анатомо-функціональним відділом травного каналу, нормальна робота якого має певне соціальне значення, тобто визначає якість життя людини.

Крім того, все більш актуальними стають діагностика та лікування патології товстої кишки у зв'язку з неухильним ростом розповсюдженості таких захворювань, як злоякісні новоутворення. При цьому важливо знати, що єдиним реальним методом профілактики раку товстої кишки є своєчасне виявлення та видалення її поліпів. Забезпечити вказану своєчасну діагностику може тільки контроль (моніторинг) стану здоров'я людей, особливо в осіб, які відносяться до групи ризику (перш за все з несприятливою спадковістю).

! Вирішити це важливе завдання може тільки розвинена догоспітальна (амбулаторна) допомога, наявність мережі колопроктологічних кабінетів. І, звичайно, консультувати в цих кабінетах повинні фахівці-колопроктологи.

Надання спеціалізованої колопроктологічної допомоги в амбулаторних умовах – важливий і відповідальний етап. Для цього перш за все необхідна організація надання такої допомоги. Це і відповідний медичним нормам кабінет (кімнати для загальноклінічного обстеження, для проктологічного огляду) та необхідний набір меблів, інструментів (гінекологічне крісло, ректальні дзеркала, аноскопи, ректороманоскопи, щипці для біопсії, джерело світла зі світловодом та ін.)

Характерною особливістю консультації колопроктолога порівняно з оглядом загального хірурга є проведення спеціального проктологічного огляду (під час огляду повністю оглядається лише пряма кишка, звідси назва «проктологічний огляд»). Цей огляд методологічно є завершальним і проводиться після загальноклінічного обстеження (скарги, анамнез, об'єктивний огляд тощо). Безумовно, проктологічний огляд вимагає спеціальних знань, навичок і досвіду лікаря, так як є інвазивним, іноді небезпечним дослідженням, що зумовлено необхідністю використання спеціальних інструментів.

Проктологічний огляд складається з чотирьох обов'язкових послідовних етапів дослідження:

1-й – огляд перианальної ділянки з мануальною пальпацією;

2-й – пальцеве дослідження анального каналу й ампули прямої кишки, максимальний огляд – 6-8 см від анокутанної лінії (перехідної складки або лінії Хілтона);

3-й – аноскопія (огляд анального каналу та нижньоампулярного відділу прямої кишки за допомогою аноскопа) або огляд за допомогою ректального дзеркала, максимальний огляд – до 6-7 см; за показаннями виконується біопсія;

4-й – ректороманоскопія (ендоскопічне дослідження прямої кишки, ректосигмоїдного вигину товстої кишки та дистального відділу сигмовидної ободової кишки, максимальний огляд – до 30 см, рекомендується оглядати не менш ніж на 25 см, що вважається достатнім; у разі поганої підготовки пацієнта ректороманоскопію треба повторити); за показаннями виконується біопсія.

! Проктологічний огляд вважається проведеним, якщо виконано всі вказані послідовні етапи. Нехтування окремими етапами дослідження при проведенні проктологічного огляду хворого, який звернувся до колопроктолога, призводить до діагностичних помилок, а також є причиною несвоєчасної діагностики багатьох захворювань і насамперед онкологічної патології.

На превеликий жаль, сьогодні ще залишається необґрунтованою клінічна практика, коли загальні хірурги за наявності скарг хворого щодо захворювань ободової і прямої кишки «замінюють» проктологічний огляд як обов'язковий первинний спеціальний етап колопроктологічного обстеження на виконання одразу фіброколоноскопії (ендоскопічне дослідження товстої кишки спеціальним гнучким зондом – фіброколоноскопом). Слід зауважити, що повноцінний огляд фіброколоноскопом хірургічного (клінічного) анального каналу і нижньоампулярного відділу прямої кишки неможливий, також виконання біопсії під час 3-го чи 4-го етапів проктологічного огляду є більш адекватним за рахунок більших за розміром щипців для біопсії і, відповідно, більших за розміром шматочків тканин які отримуються (біоптатів), що створює сприятливі умови для правильної морфологічної діагностики. Крім того, проктологічний

університету ім. О.О. Богомольця, хірург вищої категорії, заслужений лікар України, віце-президент Асоціації колопроктологів України, м. Київ

на догоспітальному і госпітальному колопроктологічним хворим

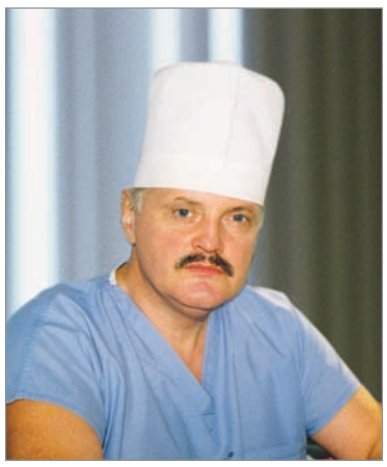

О.І. Пойда

огляд дозволяє отримати інформацію щодо функціонального стану сфінктерного апарату прямої кишки. Цілу низку захворювань, наприклад, таких як вади розвитку, ректоцеле, випадіння, можна діагностувати тільки шляхом проведення проктологічного огляду.

Наступні етапи колопроктологічного обстеження, які можуть бути проведені (і повинні проводитися) в амбулаторних умовах після проктологічного огляду – це іригографія (рентгенологічне дослідження товстої кишки шляхом введення ретроградно через вихідник під тиском контрастної речовини), фіброколоноскопія (з біопсією), функціональні дослідження прямої кишки (за показаннями). Кожний з цих методів дає свою специфічну інформацію. Тому недоцільно протиставляти (або визначати, що краще), наприклад, іригографію і фіброколоноскопію. Так, іригографія дає можливість визначити локалізацію патологічного осередку, довжину, діаметр, положення товстої кишки, особливості її випорожнення, більш чітко показати наявність і локалізацію (розповсюдженість) дивертикулів. У той же час фіброколоноскопія дозволяє чітко встановити наявність пухлини (навіть маленьких розмірів – до 1-2 мм), характер стриктури, джерело кровотечі, особливості ураження слизової оболонки, виконати біопсію, ендоскопічну поліпектомію.

У цілому догоспітальний (амбулаторний) етап діагностики захворювань товстої кишки та перианальної ділянки (промежини) слід представити як певний алгоритм: загальноклінічне обстеження → проктологічний огляд → іригографія → фіброколоноскопія → функціональні методи дослідження прямої кишки.

Останній етап вказаного алгоритму виконується за відповідними показаннями – скарги на недостатнє або неможливе утримання вмісту, відсутність або значне зниження позиву на дефекацію, утруднення випорожнення при нормальному позиві на дефекацію.

Дуже важливою і обов'язковою є біопсія різноманітних утворень товстої кишки, яка проводиться під час 3-го або 4-го етапу проктологічного огляду чи під час проведення фіброколоноскопії.

Звичайно на догоспітальному етапі діагностики показано проведення і лабораторних досліджень крові та сечі.

Для уточнення діагностики, а інколи і для виявлення розповсюдження патологічного процесу, наприклад при новоутвореннях товстої кишки, показано ультразвукове дослідження (УЗД) органів черевної порожнини, а при захворюванні прямої кишки – ендоректальне УЗД.

! Таким чином, сьогодні можлива і має виконуватися комплексна діагностика захворювань товстої кишки на догоспітальному (амбулаторному) етапі як обов'язковий і важливий етап медичної допомоги, що зумовлює правильний вибір лікувальної тактики і позитивні результати лікування.

Після встановлення діагнозу визначається лікувальна тактика. На догоспітальному етапі можливе і обґрунтоване лікування низки захворювань товстої кишки:

хірургічне лікування гострого підшкірно-підслизового парапроктиту (розкриття або висічення гнояка), хронічного парапроктиту – підшкірно-підслизової нориці прямої кишки (висічення), хронічного геморою II-III ступеня (малоінвазивні технології – латексне лігування, інфрачервоне опромінення та інше або гемороїдектомія), хронічної тріщини (висічення + сфінктеротомія + анопластика), фіброзних поліпів анального каналу (висічення), анальних бахромок (висічення), епітеліальних куприкових ходів у стадії абсцедування (розкриття гнояка);

консервативне лікування хронічного геморою I-II ступеня, хронічної тріщини, анального зуду, сфінктериту, папіліту, дивертикулярної хвороби товстої кишки, ускладненої хронічним дивертикулітом, неспецифічного виразкового проктиту, проктосигмоїдиту (активність I-II ступеня, легка форма), синдрому подразненої товстої кишки.

! Якщо лікування має проводитись у госпітальних умовах, хворий направляється у спеціалізоване колопроктологічне відділення (центр), а не в загальнохірургічне відділення – це положення є принциповим (!).

Винятком може бути ситуація, коли у загальнохірургічному відділенні працюють спеціально навчені фахівці-колопроктологи, які мають відповідні сертифікати первинної спеціалізації (та подальшого підвищення кваліфікації) з колопроктології.

За показаннями, перед наданням медичної допомоги в стаціонарі (шпиталі) проводяться необхідні дообстеження: повторний проктологічний огляд, більш розгорнуті функціональні дослідження прямої кишки, проведення спеціального рентгенологічного обстеження – дослідження транзиту контрастної речовини (суміші сульфату барію) по травному каналу, зокрема по товстій кишці, інші методи променевої діагностики – комп'ютерна томографія, магнітно-резонансна томографія.

Можливості сучасної госпітальної допомоги хворим колопроктологічного профілю достатньо широкі. Перш за все це невідкладне та планове хірургічне лікування хворих на гострі і хронічні захворювання товстої кишки та їх ускладнення.

Невідкладні хірургічні втручання виконуються хворим на гострий парапроктит (висічення або хірургічна обробка з дренуванням гнояка), гостру тріщину із сфінктероспазмом (висічення тріщини + сфінктеротомія + анопластика), гострий геморой – тромбоз гемороїдальних вузлів або профузна кровотеча з гемороїдальних вузлів (гемороїдектомія), травму або сторонні тіла прямої кишки, гострі ускладнення виразкового коліту, хвороби Крона, пухлини товстої кишки, дивертикулярної хвороби.

Планові хірургічні втручання виконуються з приводу хронічного геморою III-IV ступеня (гемороїдектомія), хронічного парапроктиту – інфільтративна та норицева форма (висічення інфільтрату та нориці), хронічної тріщини (висічення тріщини + сфінктеротомія + анопластика), дермоїдних пухлин і кіст промежини або малого таза (видалення лише промежинним або подвійним доступом), недостатності сфінктера, як правило, післятравматичної (пластика сфінктера), епітеліальних куприкових ходів (висічення з первинним швом рани), поліпів або доброякісних пухлин анального каналу і нижньоампулярного відділу прямої кишки (трансанальне ексцізійне видалення), тяжкого тотального виразкового коліту (колектомія + ілеостомія, колектомія + резекція прямої кишки + ілеостомія, колпроктектомія з первинною реконструктивно-відновною операцією), ускладненого перебігу хвороби Крона (сегментарні резекції або колпроктектомія), дивертикульозу товстої кишки з хронічними ускладненнями (резекція або колектомія), дифузного поліпозу (колпроктектомія), аденоматозних і ворсинчастих поліпів товстої кишки (ендоскопічна поліпектомія або видалення поліпу шляхом колотомії), внутрішніх і зовнішніх нориць тонкої та товстої кишки (резекція ділянки кишки з норицею).

Окремим розділом планової хірургії товстої кишки є відновні та реконструктивно-відновні операції, які виконуються на госпітальному етапі лікування. Метою цих операцій є створення умов для фізичної і соціально-трудової реабілітації та покращення якості життя оперованих хворих.

! Вони мають бути методом вибору в хірургічному лікуванні захворювань товстої кишки, обов'язковим етапом втручання з чітким обґрунтуванням абсолютних і відносних протипоказань у разі відмови від їх виконання.

Щодо відновних операцій – відновлення безперервності тонкої і товстої кишки виконується шляхом створення міжкишкових анастомозів за допомогою ручного шва або зшиваючих апаратів. Щодо реконструктивно-відновних операцій – дислокація ділянок товстої кишки або створення нових анатомо-функціональних конструкцій із залишених після радикального етапу втручання ділянок тонкої і товстої кишки шляхом формування тонко- або товстокишкових резервуарів.

У разі виконання лише радикальних операцій без відновного етапу або паліативних втручань, що завершуються формуванням коло- чи ілеостоми (протиприродний вихідник!), на госпітальному етапі лікування необхідно забезпечити відповідний догляд за створеними штучними зовнішніми кишковими норицями (стомами) – це і засоби догляду (калоприймачі, стомадгезиви, пасти та ін.) та проведення консультацій (і безпосередньо самого догляду) відповідними фахівцями – стоматерапевтом і стома-сестрою.

Важливим і відповідальним розділом госпітального етапу лікування є передопераційна підготовка і ведення післяопераційного періоду, які без перебільшення суттєво впливають на загальний результат лікування хворого. Цей розділ відноситься до організації надання хірургічної допомоги і передбачає адекватне стану хворого, особливостям захворювання медикаментозне й апаратне (інструментальне) забезпечення хірургічного лікування, втручання (за показаннями) інших фахівців (кардіолога, пульмонолога, уролога та ін.), корекцію порушень гомеостазу, які викликані основним захворюванням і його ускладненнями, супутньої патології, яка безумовно ускладнює перебіг захворювання та післяопераційний період (серцева, дихальна, судинна недостатність, цукровий діабет та ін.).

Однією з головних умов позитивного результату хірургічного лікування на госпітальному етапі є прогнозування та цілеспрямована профілактика післяопераційних ускладнень. Для цього необхідно використовувати наступний алгоритм: на першому етапі проводиться визначення факторів ризику (критеріїв прогнозування) виникнення післяопераційних ускладнень відповідно до стану хворого, особливостей захворювання товстої кишки та його ускладнень, наявності і характеру супутньої патології, анатомо-фізіологічних особливостей об'єкту хірургічного втручання (товстої, тонкої кишки, інших органів черевної порожнини); на другому етапі на підставі аналізу вказаних факторів ризику визначають імовірні (можливі) післяопераційні ускладнення; на третьому етапі визначають (створюють відповідну програму) необхідні методи (засоби) цілеспрямованої профілактики їх виникнення; на четвертому етапі визначені методи (програму) профілактики реалізують.

! Слід зауважити, що реалізація програми цілеспрямованої профілактики післяопераційних ускладнень має використовуватися на всіх етапах хірургічного лікування: передопераційної підготовки, виконання хірургічного втручання та у післяопераційному періоді.

На госпітальному етапі є обґрунтованим проведення **консервативного лікування** захворювань товстої кишки. Головним є чітке визначення показань до такого лікування та розуміння того, що під час його проведення можливе виникнення показань до хірургічного втручання, у тому числі в невідкладному порядку. Така особливість перебігу захворювань товстої кишки, і про це повинні знати не тільки лікарі, а й хворі, зумовлена анатомо-фізіологічними особливостями цього органа, відсутністю глибоких знань щодо етіопатогенезу хвороби (неспецифічні запальні захворювання товстої кишки), а, відповідно, неповною керованістю (недивлячись на сучасне консервативне лікування) перебігом патологічного процесу. Тому хворий, якому проводиться консервативне лікування, має бути під постійним наглядом з етапною оцінкою особливостей перебігу захворювання й ефективності лікування.

У шпиталі консервативне лікування проводиться у хворих на гострий геморой – тромбоз гемороїдальних вузлів I-II стадії за наявності абсолютних і відносних протипоказань до хірургічного лікування, на неспецифічні запальні захворювання товстої кишки – виразковий коліт і хворобу Крона за відсутності абсолютних і відносних показань до хірургічного лікування (базисна терапія), на дивертикулярну хворобу товстої кишки, ускладнену гострим катаральним (недеструктивним) дивертикулітом (протизапальна, антибактеріальна та спазмолітична терапія) або гострою кровотечею з дивертикулів (спочатку проводиться консервативне лікування з використанням гемостатичної терапії, лікувальних іригографій, за відсутності ефекту – хірургічне лікування).

Таким чином, правильна організація і проведення лікування хворих колопроктологічного профілю на догоспітальному і госпітальному етапі мають забезпечити сприятливі результати. Основою правильної організації лікування є надання висококваліфікованої допомоги фахівцем-колопроктологом, адекватне сучасне забезпечення (медикаментозне, інструментальне, лабораторне, апаратне та ін.) такого лікування.