

**П.Д. Фомин**, член-корреспондент НАМН Украины, д.м.н., профессор, главный специалист МЗ Украины по специальности «хирургия», заведующий кафедрой факультетской хирургии № 1 Национального медицинского университета им. А.А. Богомольца, **В.И. Никишаев**, д.м.н., главный специалист МЗ Украины по специальности «эндоскопия», президент Ассоциации врачей-эндоскопистов Украины, заведующий отделением эндоскопической диагностики и миниинвазивной хирургии Киевской городской клинической больницы скорой медицинской помощи, г. Киев

# Гастроинтестинальная эндоскопия.

## Часть 1. Современные методы получения эндоскопического изображения, обучение эндоскопии

Перед врачом всегда стоял и будет стоять вопрос о получении информации о состоянии внутренних органов пациента. Особенно это касается состояния полых органов, имеющих естественные отверстия. Со времен Гиппократов проводились исследования внутренних органов человека (прямой кишки, влагалища и др.). Для этого использовались инструменты, сходные с аноскопами и кольпоскопами. Такие устройства (рис. 1) были обнаружены в руинах Помпеев, погребенных после извержения Везувия (79 г. до н. э.). В качестве источника света для зеркал использовался солнечный свет. С тех пор какого-либо значительного прогресса в развитии инструментов для исследования внутренних органов человека не наблюдалось вплоть до XIX столетия, когда большое количество изобретателей разработали различные устройства, внесшие определенный вклад в развитие эндоскопии.

К основным вехам становления эндоскопии можно отнести несколько открытий. Считается, что первый аппарат для исследования полых органов, имеющих естественные отверстия, используя свечу в качестве источника света, сконструировал Philip Bozzini (1773-1809), врач из г. Майнца (Германия). Описание его изобретения впервые появилось во Франкфуртской газете в 1804 г. Инструмент состоял из двух компонентов: источника света с оптической системой и набора приспособлений (зеркал или трубок) для осмотра рта, носа, уха, уретры у мужчин и женщин, мочевого пузыря у женщин и прямой кишки. Этот инструмент был назван Lichtleiter. Bozzini считается изобретателем первого эндоскопа, однако сконструированный им аппарат не нашел практического применения и никогда не использовался в практике. В то время не понимали значения этого изобретения, а сам изобретатель был наказан медицинским факультетом Венского университета за «любопытство».

В 1826 г. H.L. Segales сообщил о применении усовершенствованного аппарата, сконструированного Bozzini.

Отцом эндоскопии считается французский хирург A.J. Desormeaux. В 1853 г. для освещения во время эндоскопического исследования он применил спиртовую лампу, что позволило осуществлять более детальный осмотр. Инструмент, который он назвал эндоскопом, совмещал в себе систему зеркал и линз и использовался главным образом для осмотра урогенитального тракта. Основными осложнениями при таких исследованиях были ожоги.

В последующем было создано много различных эндоскопов, но широкое применение в клинической практике они получили только после изобретения первого фиброгастроскопа Curtiss, Hirschowitz и Peters и публикации в 1958 г. работы В.И. Hirschowitz и соавт. о практическом применении гибкого фиброгастроскопа. Этот аппарат обладал большими возможностями по сравнению с полугибкими эндоскопами (аппараты Wolf-Schindler, H. Taylor, E.B. Benedict, S. Tasaka и S. Achizawa), и исследование с его помощью легче переносилось пациентами.




Рис. 1. Зеркала из Помпеев (а), современные зеркала (б)

С этого времени начинается стремительное развитие эндоскопии, которая постоянно расширяет сферу своего применения. Однако разрешающая способность фиброволоконных эндоскопов была ограничена количеством световых волокон в пучке, увеличение которых приводило к ухудшению качества изображения за счет большего диаметра устройства.

В 1969 г. William S. Boyle и George E. Smith создали прибор с зарядовой связью (ПЗС) для преобразования оптических сигналов в электрические импульсы. Десять лет спустя (1979-1980) инженеры компании Welch Allyn Inc. (г. Нью-Йорк, США) изобрели первый цифровой эндоскоп (эндоскоп с ПЗС-матрицей на дистальном конце) — эндоскопия вошла в век цифровых технологий. Видеоэндоскопия дала возможность сразу нескольким специалистам видеть процесс эндоскопического исследования, увеличивать изображение и сохранять его в компьютерной базе данных. Врачи, впервые работавшие с видеоэндоскопом, отметили его существенные преимущества. Отпала необходимость в удерживании эндоскопа на уровне глаз. Появилась возможность осуществлять управление эндоскопом в положении, удобном для эндоскописта, а наблюдение за эндоскопическим изображением вести по телевизионному монитору. Конструкция видеоэндоскопов предполагает их более высокую надежность по сравнению с оптическими эндоскопами, где для передачи изображения используются фиброволокна, которые являются достаточно ломкими и значительно усложняют конструкцию эндоскопа. Вскоре компании Fujinon, Pentax и Olympus приступили к выпуску видеоэндоскопов, существенно опередив Welch Allyn Inc. в производстве этого оборудования.

В последние два десятилетия эндоскопия переживает бурное развитие. Появились принципиально новые технологии. В специальной литературе стали появляться различные термины для описания одной и той же технологии, предоставленной производителем. Это вносило определенную терминологическую путаницу при оценке технологий. Ввиду этого Японская ассоциация гастроинтестинальной эндоскопии в 2007 г. предложила для международного применения терминологию, сгруппировав и дав определение различным эндоскопическим методам получения эндоскопического изображения [1].

Современные методы получения эндоскопического изображения были разделены на пять категорий.

**Обычная эндоскопия** (в белом свете) почти полностью охватывает видимый диапазон длин волн, используемых для освещения, что позволяет получить изображение, наиболее близко напоминающее макроскопический вид. Эта техника может быть подразделена на разнообразные методы в зависимости от типа источника

света, его цвета, цветовой температуры, принципа работы применяемой ПЗС-матрицы и т.д.

**Эндоскопия с усилением четкости изображения** подразделяется на цифровые, оптически-цифровые и хромоэндоскопические методы. Этот метод, который предназначен для усиления видимости кровеносных сосудов и структур ямок поверхности слизистой оболочки. Для этого используют источник света с различными оптическими характеристиками от обычного белого света до использования волн другой длины (в том числе в ультрафиолетовом, инфракрасном спектре и др.) в зависимости от цели наблюдения.

К цифровым методам относятся: метод усиления изображения (например, структурная детализация), контрастный метод (определение индекса Hb, FICE — Flexible spectral Imaging Color Enhancement (ранее называемый Fuji Intelligent Chromo Endoscopy и Fuji Intelligent Color Enhancement); RIM — real time-image mapping).

К оптически-цифровым методам относятся: автофлуоресценция (AFI — autofluorescence imaging, SAFE — simultaneous autofluorescence endoscopy), NBI — narrow band imaging, инфракрасный свет (IRI — infra-red imaging).

Хромоскопия используемая для усиления четкости изображения структур ямок поверхности слизистой оболочки разделяется в зависимости от применяемых красителей — на сорбирующие красители (например растворы Люголя или метиленового синего) и контрастные (например раствор индигокармина).

**Эндоскопия с увеличением** включает в себя оптический метод (эндоскопия с оптическим увеличением) и цифровой (эндоскопия с цифровым увеличением).

**Микроскопия** подразделяется на оптический (эндоскопическая) и конфокальный (эндомикроскопия) методы, позволяющие прижизненно проводить осмотр с увеличением до 1125 крат.

**Эндоскопическая томография** разделяется на эндоскопическую ультразвуковую и оптическую когерентную томографию.

Все эти технологии используются при проведении эзофагогастродуоденоскопии (ЭГДС), колоноскопии и энтероскопии.

В 2001 г. в широкую практику вошла капсульная эндоскопия, позволившая практически безболезненно получить достоверную информацию о тощей кишке, которая до сих пор для эндоскопистов оставалась недоступной частью желудочно-кишечного тракта. С 2003 г. она является методом первой линии в диагностике заболеваний тонкого кишечника. Однако главным лимитирующим фактором развития этого метода является невозможность проведения биопсии (хотя прототипы управляемых капсул, выполняющих биопсию, уже существуют) и эндоскопических вмешательств. К тому же



П.Д. Фомин



В.И. Никишаев

в 2001 г. H. Yamamoto и соавт. (Япония) описали новый двухбаллонный метод энтероскопии аппаратом, позволяющий не только осматривать весь тонкий кишечник, но и проводить эндоскопические вмешательства, что существенно превосходит возможности видеокапсулы. В странах Западной Европы данный метод широко применяется с 2003 года. Уже известны четыре технологии, позволяющие проводить энтероскопию.

На сегодняшний день в мире наиболее распространены эндоскопия с усилением четкости изображения (в основном за счет применения усиления изображения с использованием HDTV, а в последнее время NBI и FICE) и эндоскопическая томография (за счет ультрасонографии), давно уже ставшие рутинными методами диагностики.

**NBI** — воспроизведение изображения в узком спектре света (узкоспектральная эндоскопия) — использует оптическое явление, при котором глубина проникновения света в ткани зависит от длины волны. Чем короче длина волны, тем более поверхностное ее проникновение. Поэтому в видимом спектре синий свет проникает наиболее поверхностно (то есть отображается слизистая оболочка и контрастируется ее сосудистая сеть), в то время как красный свет проникает глубже (отображение подслизистой оболочки и более крупных сосудов). Кроме того, свет короткой длины волны вызывает меньше рассеивания. В системе NBI были сужены полосно-пропускающие диапазоны красных, зеленых и синих компонентов белого света, а относительная интенсивность синего света — увеличена. NBI использует узкие спектры синего (415 нм) и зеленого света (540 нм) за счет использования светофильтров в осветителе. Проведение эндоскопии аппаратами с высокой разрешающей способностью, имеющими функции NBI, существенно улучшает диагностику минимальных изменений слизистой оболочки желудочно-кишечного тракта, однако, как оказалось, некоторые повреждения эта технология не выявляет. Так, согласно сообщению профессора по гастроинтестинальной эндоскопии П. Фокенса (председателя европейской организации NOTES) приподнятая аденома толстой кишки не выявляется ни при осмотре

Продолжение на стр. 4.

**П.Д. Фомин**, член-корреспондент НАМН Украины, д.м.н., профессор, главный специалист МЗ Украины по специальности «хирургия», заведующий кафедрой факультетской хирургии № 1 Национального медицинского университета им. А.А. Богомольца, **В.И. Никишев**, д.м.н., главный специалист МЗ Украины по специальности «эндоскопия», президент Ассоциации врачей-эндоскопистов Украины, заведующий отделением эндоскопической диагностики и мининвазивной хирургии Киевской городской клинической больницы скорой медицинской помощи, г. Киев

## Гастроинтестинальная эндоскопия. Часть 1. Современные методы получения эндоскопического изображения, обучение эндоскопии

Продолжение. Начало на стр. 3.

эндоскопом с высокой разрешающей способностью (рис. 2), ни в режиме NBI (рис. 3). Только проведение хромоскопии с индигокармином позволило верифицировать это повреждение (рис. 4). Подобные результаты сопоставимости NBI и хромоскопии были отмечены и другими ведущими эндоскопистами мира – Т. Endo и соавт. (2002, 2005.), J. Cohen (2008) и др. Со временем выяснилось, что при исследовании толстого кишечника комбинация NBI и хромоскопии способствует лучшему выявлению и оценке поверхностных повреждений. Эти данные неожиданно дали второе дыхание хромоскопии. Многочисленные работы ведущих эндоскопистов мира доказали необходимость ее проведения при осмотре толстого кишечника

диапазона. Технология FICE недавно появилась в клинической практике, поэтому крупных исследований по ее применению проведено мало.

**Автофлуоресценция** – технология, в которой слизистую оболочку освещают светом с короткой длиной волны, активизирующим некоторые эндогенные молекулы, которые испускают автофлуоресцирующий свет. Она способна повысить уровень обнаружения ранних стадий рака по различной степени интенсивности флуоресценции, ее цвету в сравнении с окружающей неповрежденной тканью (рис. 5). Недостатком этой технологии является высокий уровень ложноположительных результатов (до 40%), но при сочетании с NBI он снижается до 10% [7, 8].

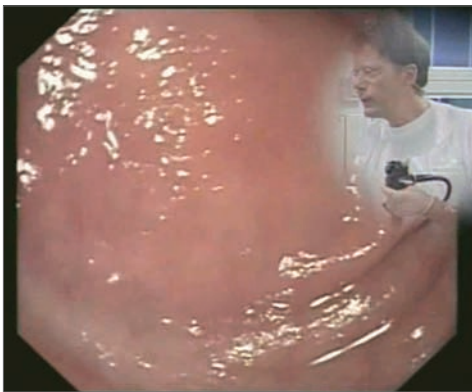

Рис. 2. Осмотр толстой кишки эндоскопом с высокой разрешающей способностью

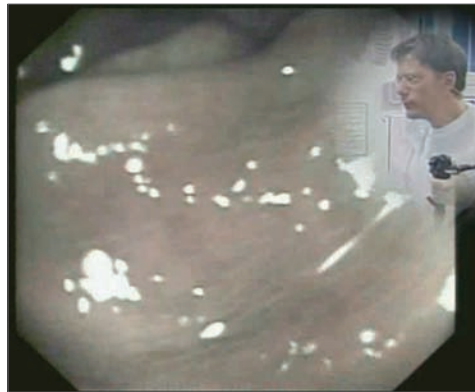

Рис. 3. Осмотр толстой кишки эндоскопом в режиме NBI

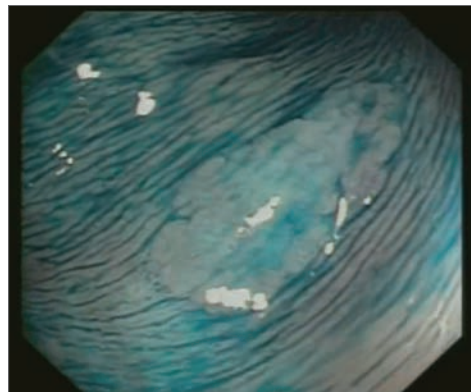


Рис. 4. Хромоскопия с индигокармином (приподнятая аденома толстой кишки)

и пищевода даже современными эндоскопами с функцией увеличения и NBI. Однако эти результаты существенно отличались от данных другой группы исследователей, которые показали высокую эффективность NBI [2-4]. Как выяснилось, эти различия были обусловлены применением различных приборов [5]. В настоящее время доступны две технологии – EVIS EXERA (100-я серия Olympus) и EVIS LUCERA (200-я серия Olympus). Эти приборы принципиально отличаются по технологии получения изображения и увеличению [6]. При работе на EVIS LUCERA достоверно улучшаются результаты выявления поверхностных и незначительно приподнятых образований. Принципы исследования и большинство классификаций были созданы японскими эндоскопистами, работающими на 200-й серии Olympus, что не позволяет их полностью адаптировать при работе на другом приборе. К сожалению, этих приборов пока нет в Украине.

**FICE** – технология спектрального цветового выделения, основанная на математической обработке обычного изображения, полученного видеозендоскопом при освещении объекта белым светом, в модуле спектральной оценки процессора. В процессоре происходит оценка пикселей, принадлежащих разным частям спектра. Так как спектр пикселя известен, появляется возможность сформировать изображение одной длины волны. Система FICE позволяет выбирать наиболее приемлемые длины волн (соответствующие красному (R), зеленому (G) и синему (B) диапазону), реконструирующие изображение. Система имеет 10 различных настроек, которые могут изменяться пользователем по своему усмотрению по каждому каналу цветового

**Хромоскопия** – широко применяемый метод окраски, при котором используются биосовместимые красящие вещества, обладающие различными свойствами. Несмотря на то что хромоскопия эффективна во многих случаях, метод не лишен недостатков, таких как сложность подготовки слизистой оболочки к окраске, достижение полного и равномерного окрашивания поверхности слизистой красителем, дополнительные расходы на оборудование для распыления красителя и существенное увеличение времени на проведение процедуры. К сожалению, на сегодняшний день нет красителя, тропного к злокачественным клеткам.

**Эндоскопия с оптическим увеличением** позволяет более качественно визуализировать мелкие кровеносные сосуды (что важно при ранней диагностике неоплазий в глотке и пищеводе) и четко определить строение структуры ямок слизистой оболочки (что важно при ранней диагностике неоплазий желудочно-кишечного тракта). Доступны эндоскопы EVIS EXERA с оптическим увеличением 50 крат, EVIS LUCERA – 80 крат и Fujinon – 100 крат на 14-дюймовом мониторе (японский стандарт). Эти модели имеют и цифровое увеличение до 2 крат, что позволяет проводить увеличение до 100, 160 и 200 крат соответственно. Однако при эндоскопии с цифровым увеличением происходит цифровая обработка сигнала, что приводит к существенному снижению качества изображения.

Многослойный плоский эпителий в глотке и пищеводе не имеет структуры ямок эпителия, которая обычно определяется в железистом эпителии желудка и толстой кишки. Эндоскопия с увеличением позволяет визуализировать микросудистые структуры в плоском эпителии.

Плоскоклеточный эпителий имеет внутриэпителиальные папиллярные капиллярные петли (IPCL – intra-epithelial papillary capillary loop). В соответствии с атипией тканей и глубиной инвазии рака IPCL обладают характерной структурой [6]. Классификация типов IPCL напрямую отражает особенности тканей небольших новообразований [9, 10], и в 78% эндоскопически устанавливался правильный диагноз при работе на EVIS LUCERA. При обследовании толстого кишечника с NBI (при осмотре на EVIS LUCERA) или хромоскопией чувствительность эндоскопического диагноза превышает 93% (по сравнению с 79% при обычной колоноскопии), а при увеличении за счет визуализации капиллярной архитектуры достигает 96,4% [11, 12]. Подобные результаты эти технологии демонстрируют и при обследовании желудка, но чувствительность эндоскопического диагноза ниже.

Однако эти технологии не дают информации относительно структурной и клеточной атипии (что необходимо для постановки диагноза), а помогают провести прицельную биопсию для окончательной верификации процесса.

**Конфокальная эндомикроскопия** достигает детального изображения на клеточном уровне посредством конфокальной системы с использованием лазерной и оптической технологий, за счет чего

средств, создающих высококачественные изображения, сопоставимые с традиционными гистологическими исследованиями [14]. Разрешающая способность этой технологии при использовании зондов составляет 1 мкм, глубина проникновения у различных производителей – 40-70 мкм, 55-65 мкм, 70-130 мкм, а поле зрения – 240 мкм, 325 мкм и 600 мкм соответственно. Срок службы этих зондов составляет примерно 20 исследований [14]. Интеграция этой технологии с обычным эндоскопом позволяет осуществлять сканирование с глубиной в пределах 0-250 мкм, полем зрения 475×475 мкм и разрешением 0,7-7 мкм. В последние годы конфокальная эндомикроскопия все чаще применяется в практике. Она позиционируется как потенциально полезное дополнение к обычной эндоскопии при проведении в естественных условиях оптической биопсии и позволяет в режиме реального времени проводить гистологическое исследование поверхностного слоя желудочно-кишечного тракта. Как это повлияет на скрининг, наблюдение и раннюю диагностику доброкачественных, предраковых и злокачественных поражений желудочно-кишечного тракта, покажет дальнейшее изучение [14].

Многообещающим методом в диагностике рака на ранней стадии является **эндоскопия**, которая позволяет прижизненно проводить осмотр с оптическим увеличением до 1125 крат на 14-дюймовом мониторе. После окраски 1% раствором метиленового синего слизистой оболочки клеточная архитектура (включая ядра клеток) может наблюдаться прижизненно в масштабе одного микрона и соответствовать обычной морфологии. Движение эритроцитов определяется в капиллярах. Эта технология приближается к виртуальной биопсии и виртуальному гистологическому заключению и приблизительно в 84% случаев позволяет не производить биопсию. Существует три опытные модели с оптическим увеличением 380, 450 и 1125 крат [15]. Продвижение этой технологии ограничено сложностями обучения. В Японии после получения образования по эндоскопии обучение этой технологии (включающее обучение морфологии) проводится на протяжении 5 лет. Эндоскопическая микроскопия в клинической практике в основном применяется в крупных исследовательских центрах Японии.

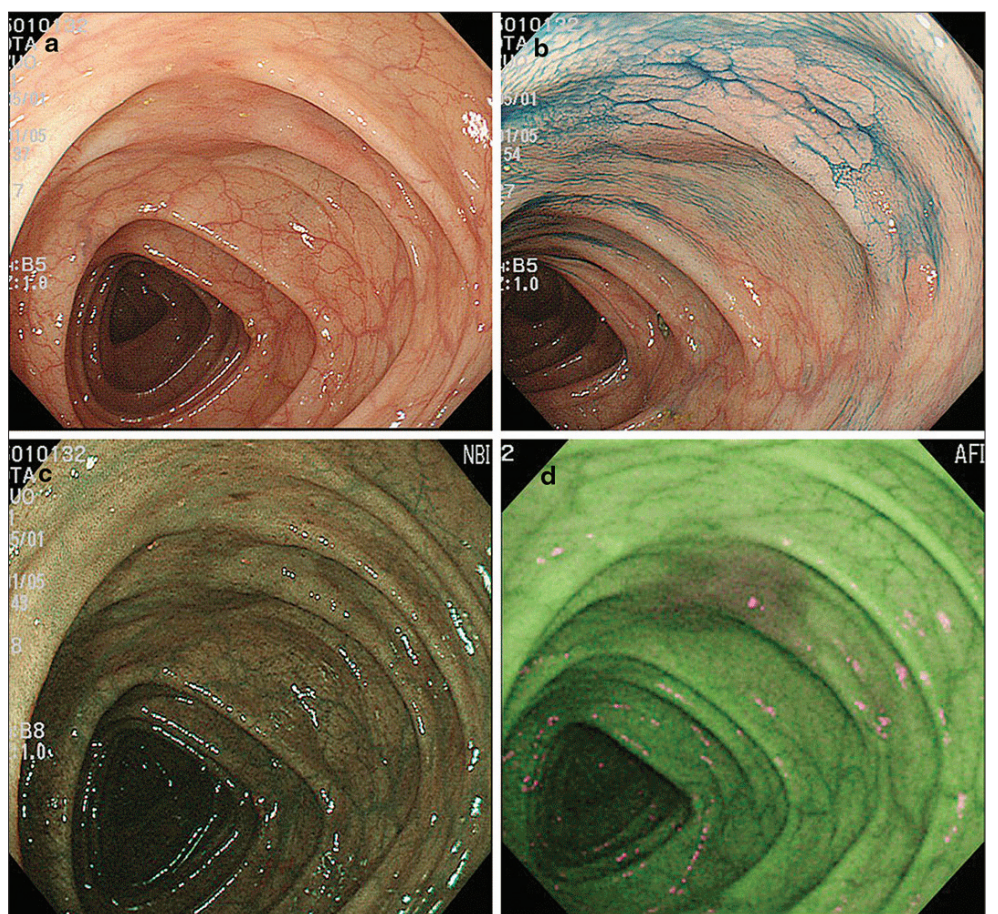


Рис. 5. Эндоскопическая картина приподнятой аденомы поперечно-ободочной кишки а) в белом свете (обычная эндоскопия); б) при хромоскопии с индигокармином; в) в режиме NBI; д) в режиме автофлуоресценции

**Эндоскопическая ультрасонография** – методика, основанная на применении ультразвукового датчика либо в дистальной части эндоскопа, либо в датчиках, помещенных в биопсийный канал эндоскопа.

**Оптическая когерентная томография** – перспективный метод высоко-разрешающей визуализации структуры тканей. Получаемое изображение напоминает таковое при ультразвуковом обследовании, но в отличие от него использует для исследования излучение с длиной волны 1300 нм, достигает разрешения 10–20 мкм с глубиной изображения до 2 мм. Характер изображения зависит от типа зонда. Метод позволяет проводить дифференциальную диагностику доброкачественных и злокачественных поражений пищевода и толстой кишки, определять границу опухолевого роста.

В последнее десятилетие на стыке эндоскопии и лапароскопической хирургии появилось новое направление – **NOTES** (Natural Orifice Transluminal Endoscopic Surgery – эндоскопическая транслюминальная хирургия через естественные отверстия организма: через желудок, влагалище, прямую кишку, мочевой пузырь). Экспериментальные работы показали возможность проведения доступом через естественные отверстия организма различных операций (диагностическая лапароскопия, гастроеюностомия, холецистогастростомия, холецистэктомия, клипирование маточных труб, спленэктомия, аппендэктомия, пероральная эндоскопическая миотомия пищевода при его ахалазии и др.). Такие вмешательства осуществлялись без разреза кожи с использованием гибких эндоскопов. Еще в 1908 г. в работе «Результаты, достигнутые применением при операциях и в целях распознавания непосредственного освещения брюшной полости, толстой кишки и мочевого пузыря», опубликованной в журнале «Русский врач», Дмитрий Оскарлович Отт сообщил о двух аппендэктомиях, выполненных им из трансвагинального доступа. Недавно индийские врачи G.V. Rao и N. Reddy выполнили первые аппендэктомии через желудок. Для решения многочисленных вопросов, связанных с разработкой и клиническим применением этих технологий, Американское общество гастроинтестинальной эндоскопии (ASGE) и Ассоциация гастроинтестинальной и эндоскопической хирургии (SAGES) объединились в 2006 г. в **NOSCAR** (Natural Orifice Surgery Consortium for Assessment and Research), а Европейское общество гастроинтестинальной эндоскопии (ESGE) и Европейская ассоциация эндоскопических хирургов (EAES) – в **EuroNOTES** (2007).

Появление такого большого количества технологий существенно изменило отношение к системе обучения эндоскопии в западных странах. Так, в Канаде минимальная продолжительность обучения составляет 12 мес, в других странах она длится более 18 мес.

Оказание качественной медицинской помощи в эндоскопии означает выполнение ее по показаниям, проведение точной диагностики, успешных лечебных вмешательств с одновременным обеспечением максимальной безопасности и комфорта для пациента и сведение до минимума риска возможных осложнений. Работа эндоскописта предполагает объединение технического мастерства и глубоких знаний клинической симптоматики заболеваний желудочно-кишечного тракта. Поскольку одного мастерства недостаточно для успешной работы, особое значение уделяется теоретическим знаниям и практическим навыкам в гастроинтестинальной эндоскопии, которые необходимо постоянно обновлять путем контролируемых тренингов и обучения.

Повышение уровня компетентности специалиста является важной составляющей развития эндоскопической службы, и оно необходимо по нескольким причинам.

1. Мастерское выполнение эндоскопического вмешательства обеспечивает комфорт и безопасность пациента.

2. Профессионально выполненное вмешательство реже приводит к ошибкам как в диагностике, так и в выборе лечения с минимизацией негативных последствий.

3. Развитие эндоскопических технологий, появление нового инструментария требуют постоянного ознакомления и обучения работе на нем.

4. Эндоскопические обследования, манипуляции и операции постоянно эволюционируют, что приводит к необходимости переосмысливания и совершенствования при их выполнении.

Вопросам качества обучения, получения разрешения на самостоятельную работу и возобновление права на проведение эндоскопических вмешательств постоянно уделяют внимание все эндоскопические ассоциации. Новые рекомендации были подготовлены на всемирном конгрессе в Лондоне [16]. Наиболее важные пункты этих рекомендаций – это обязательное самостоятельное выполнение определенного количества эндоскопических вмешательств за время обучения, порядок получения разрешения на самостоятельную работу и возобновление права на проведение эндоскопических вмешательств, непрерывное улучшение качества работы и оценка качества работы не только специалиста, но и всего эндоскопического отделения. В США и Великобритании эндоскопические ассоциации уже начали проводить оценку качества выполнения эндоскопических вмешательств в эндоскопических отделениях. Такая работа, несомненно, даст положительные результаты.

#### Литература

- Tajiri H., Niwa H. Proposal for a consensus terminology in endoscopy: how should different endoscopic imaging techniques be grouped and defined? *Endoscopy* 2008; 40: 775-778.
- East J.E., Suzuki N., Stavrinidis M., Guenther T., Thomas H.J., Saunders B.P. Narrow band imaging for colonoscopic surveillance in hereditary non-polyposis colorectal cancer. *Gut* 2008; 57: 65-70.
- Uraoka T., Saito Y., Matsuda T. et al. Detectability of colorectal neoplastic lesions using a narrow-band imaging system: a pilot study. *J. Gastroenterol. Hepatol.* 2008; 23: 1810-15.
- Inoue T., Murano M., Murano N. et al. Comparative study of conventional colonoscopy and pan-colonic narrow-band imaging system in the detection of neoplastic colonic polyps: a randomized, controlled trial. *J. Gastroenterol.* 2008; 43: 45-50.
- Uraoka T., Higashi R., Saito Y. et al. Impact of narrow-band imaging in screening colonoscopy. *Dig. Endosc.* 2010; 22: 54-56.
- Comprehensive Atlas of High Resolution. *Endoscopy and Narrow band Imaging*. Edited by Cohen J. / Blackwell Published. – 2007. – 318 p.
- Kara M.A., Peters F.P., Fockens P. et al. Endoscopic video-autofluorescence imaging followed by narrow band imaging for detecting early neoplasia in Barrett's esophagus. *Gastrointest Endosc* 2006; 64 (2): 176-185.
- Curvers W.L., Wong Kee Song L.M., Wang K., Gostout C.J. et al. Endoscopic tri-modal imaging (ETMI) for the detection of dysplastic lesions in Barrett's esophagus. *Gastroenterology* 2006; 130 (4 Suppl. 2): A 642.
- Inoue H., Honda T., Nagai K. et al. Ultra-high magnification endoscopic observation of carcinoma in situ of the oesophagus. *Dig Endosc* 1997; 9: 16-18.
- Inoue H. Magnification endoscopy in the esophagus and stomach. *Dig Endosc* 2001; 13: 40-41.
- Sano Y., Horimatsu T., Fu K.I. et al. Magnified observation of micro-vascular architecture of colorectal lesions using narrow band imaging system. *Dig Endosc* 2006; 18 (1): 44-51.
- Sano Y., Horimatsu T., Fu K.I. et al. Magnified observation of micro-vascular architecture using narrow band imaging (NBI) for the differential diagnosis between non-neoplastic and neoplastic colorectal lesions: a prospective study. *Gastrointest Endosc* 2006; 63: AB102.
- Tajiri H. Future perspectives of gastrointestinal endoscopy and joint academic-industrial research following technological innovation in medical and biological engineering. *Digestive Endoscopy* 2005; 17 (Suppl.): 97-104.
- Kantsevo S.V., Adler D.G., Conway J.D. et al. ASGE Technology committee. Confocal laser endomicroscopy. *Gastrointestinal Endoscopy* 2009; 70; 2: 197-200.
- Kumagai Y., Kawada K., Yamazaki S. Endocytoscopic observation of esophageal squamous cell carcinoma. *Dig Endosc* 2010; 22, 1: 10-16.
- Faigel D.O., Cotton P.B. London OMEG Guidelines for Credentialing and Quality Assurance in Digestive Endoscopy. *Endoscopy* 2009; 41: 1069-1074.

Продолжение в следующем номере.



## Украинские хирурги получили орден Николая Пирогова

Ведущие украинские хирурги, член-корреспондент НАМН Украины, профессор Петр Дмитриевич Фомин и профессор Владимир Яковлевич Белый получили одну из наиболее почетных наград в области медицины – Европейский орден имени Николая Пирогова. Кавалерами ордена также стали профессор из России: выдающийся российский военный терапевт, академик РАМН, профессор Федор Иванович Комаров, а также известные ортопеды-травматологи – ректор Самарского государственного медицинского университета, академик РАМН, профессор Геннадий Петрович Котельников и профессор Василий Иосифович Зоря.

Награды были вручены 25 ноября на Всероссийском национальном вечере в честь 200-летия со дня рождения выдающегося хирурга, научного и общественного деятеля, основоположника военно-полевой хирургии Николая Ивановича Пирогова. Это торжественное мероприятие проходило в Зале Церковных соборов Храма Христа Спасителя в Москве и стало итогом стартовавших еще в декабре прошлого года многочисленных акций, посвященных знаменательной дате.

«Мы неслучайно открывали год Пирогова и завершаем его в главном храме столицы. Этот год – год откровения духовного наследия Пирогова. Его называют «чудесным доктором», поскольку после обретения православной веры ему оказались под силу невероятные врачебные успехи. Они были подобны чудесам, прославлявшим многих святых целителей», – сказал, открывая вечер, бывший министр здравоохранения РФ (1999-2004 год), академик РАМН, генерал-полковник медицинской службы, а в настоящее время священник Русской православной церкви Юрий Шевченко.

Помимо вручения Европейского ордена имени Николая Пирогова во время мероприятия состоялось первое вручение международной Пироговской премии кавалеру ордена Пирогова, академику РАМН, профессору Юрию Михайловичу Лопухину за выдающиеся достижения, беспрецедентный вклад в развитие мировой медицины и верность профессии.

«Кафедры топографической анатомии и оперативной хирургии были созданы во всех медицинских вузах страны именно благодаря Пирогову, и принесли огромную пользу. Из этих кафедр выросли замечательные хирурги», – сказал Ю.М. Лопухин.

Русский врач-хирург, ученый, мыслитель, общественный деятель Николай Пирогов оставил потомкам выдающиеся труды исторического значения по хирургии, анатомии, общей патологии, а также педагогике и различным проблемам общественной жизни. Пирогов заложил фундамент администрирования в здравоохранении, стал основоположником военно-полевой хирургии. Его имя носят многие хирургические операции, до сих пор остающиеся в арсенале современной медицины.

Европейский орден имени Николая Пирогова был учрежден 17 апреля 2004 года Европейской академией естественных наук и вручается за беспрецедентный вклад в развитие мировой медицины.

Европейская академия естественных наук – научное общество, официально учрежденное и зарегистрированное в Ганновере (Германия), важнейшей задачей которого является содействие интеграционным процессам в мировое научное пространство.



### От всей души поздравляем!



Главного хирурга МЗ Украины, члена-корреспондента НАМН Украины, заведующего кафедрой факультетской хирургии №1 Национального медицинского университета им. А.А. Богомольца, заслуженного деятеля науки и техники Украины, дважды лауреата Государственной премии Украины, доктора медицинских наук, профессора  
**Петра Дмитриевича Фомина**

Генерала-лейтенанта медицинской службы запаса, заслуженного врача Украины, доктора медицинских наук, профессора кафедры военной хирургии Украинской военно-медицинской академии  
**Владимира Яковлевича Белого**



С вручением почетной награды – Европейского ордена имени Николая Пирогова. Искренне желаем Вам крепкого здоровья, творческого вдохновения, новых научных достижений и профессиональных успехов.

Коллектив и многочисленная читательская аудитория  
«Медичної газети «Здоров'я України»