О.А. Цімейко, д.м.н., професор, **І.І. Скорохода**, к.м.н., **В.В. Мороз**, к.м.н., ДУ «Інститут нейрохірургії ім. А.П. Ромоданова АМН України», м. Київ

Діагностика і можливості сучасного нейрохірургічного лікування артеріальних внутрішньочерепних аневризм

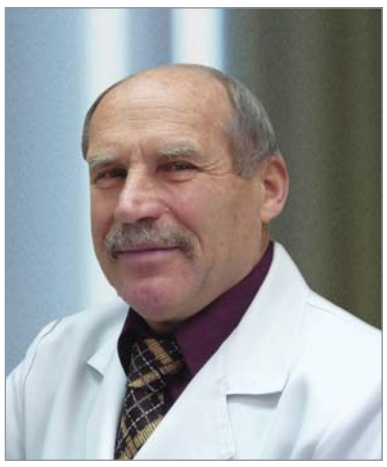

О.А. Цімейко

Смертність від судинних захворювань головного мозку в структурі загальної смертності населення в промислово розвинутих країнах посідає третє місце після серцево-судинних та онкологічних, а в Україні – друге місце після серцево-судинних захворювань.
Інвалідизація внаслідок судинних захворювань головного мозку в структурі загальної інвалідизації населення посідає перше місце.
Значна частина великої кількості досліджень у судинній нейрохірургії присвячена хірургічному лікуванню мішковидних аневризм судин головного мозку. У цих роботах основна увага приділяється питанням хірургічної тактики, методології хірургічного лікування, прогнозуванню його результатів у післяопераційному періоді, питанням ангіоспазму, які визначають показання та протипоказання з приводу тактики оперативного втручання при артеріальних аневризмах. Незважаючи на широкий обсяг розглянутих у цих дослідженнях питань, сьогодні не існує єдиного погляду щодо вирішення показань і протипоказань стосовно часу, тактики та обсягу оперативного втручання.

Артеріальні аневризми (АА) головного мозку, як і аневризми іншої локалізації, являють собою випинання стінки мозкової артерії на невеликій її ділянці. Більшість аневризм мають характерний вигляд невеликого тонкостінного мішка, у якому можна розрізнити дно, середню частину (тіло) і шийку. У зв'язку з цими анатомічними особливостями подібні аневризми називаються мішковидними. Рідше аневризма має вигляд дифузного розширення мозкової артерії на значній протяжності. Такі аневризми називають фузіформними.

У стінці аневризми зазвичай немає м'язового шару, відсутня (або різко недорозвинута) внутрішня мембрана. Втративши трьохшарову будову, притаманну артерії, стінка аневризми являє собою тонку смужку, яка складається з рубцевої тканини. Розриви аневризм найчастіше виникають у ділянці дна або тіла і майже ніколи – у шийці.

Лікарі клініки невідкладної судинної нейрохірургії в рентгенопераційній (зліва направо): нейрохірурги д.м.н., проф. О.А. Цімейко, к.м.н. В.В. Мороз, к.м.н. І.І. Скорохода; анестезіолог В.В. Лебедь; невролог, к.м.н. В.М. Кириченко

Походження мішковидних аневризм різні дослідники розглядають по-різному. Аневризми – це не вроджена патологія, а генетично закладена слабкість стінки судини, яка передається у спадок і сприяє розвитку патологічних змін. Значення вродженої неповноцінності судинної стінки підтверджується частим поєднанням аневризм з іншими вадами розвитку судинної системи. Не останнє місце в розвитку АА посідають дегенеративні процеси.

В останні десятиріччя в Україні спостерігається значне зростання поширеності цереброваскулярних захворювань (ЦВЗ) і збільшення судинно-мозкової патології серед осіб працездатного віку. Протягом останніх 15 років ці показники зросли майже вдвічі. ЦВЗ є найбільш частою причиною інвалідизації дорослого населення країни. Смертність від судинних захворювань головного мозку посідає друге місце у структурі загальної смертності населення України.

Розрив АА як етіологічний чинник субарахноїдальних крововиливів (САК) трапляється у 85% випадків. Захворюваність становить до 15 випадків на 100 тис. населення на рік. Дані статистики свідчать про те, що в Україні протягом року близько 7 тис. пацієнтів (за розрахунковими даними – 6900) переносять аневризмальний САК. Летальність (включаючи догоспітальну) при первинному крововиливі з АА протягом перших трьох місяців без хірургічного лікування становить близько 65%. Інвалідизація серед пацієнтів, які вижили після первинного крововиливу з аневризми і не були ліковані хірургічно, становить 50%.

Основними ускладненнями аневризмального САК слід вважати повторні геморагії з аневризми (до 25% протягом перших двох тижнів і до 50% протягом перших шести місяців). Слід зазначити, що летальність у разі розвитку повторного САК сягає 70%. Формування внутрішньомозкових гематом у разі розривів АА виникає у 20-25%, розвиток лікворо-динамічних порушень (оклюзійна, арезорбтивна гідроцефалія) спостерігаються у 15-20% випадків. Одним із грізних ускладнень гострого періоду САК є розвиток церебрального ангіоспазму та вторинного ішемічного ураження головного мозку, які діагностують у 50% випадків. Лише своєчасне виконання хірургічного втручання дозволяє попередити повторну інтракраніальну геморагію з аневризми. Основними завданнями оперативного лікування є вилучення АА з кровотоку, декомпресія структур мозку шляхом видалення внутрішньомозкових гематом, корекція лікворо-динамічних порушень. Адекватно виконане хірургічне втручання та раннє вилучення АА з кровотоку визначають можливість проведення агресивної інфузійної терапії, спрямованої на попередження церебрального ангіоспазму та його наслідків. Підсумовуючи статистичні дані епідеміології САК у межах України, слід зазначити, що ефективність лікування вказаної патології, досягнення максимально позитивного результату, зменшення летальності можливе за умови дотримання чіткого алгоритму обстеження та лікувальної тактики у хворих із САК.

Діагностика субарахноїдальних крововиливів, спричинених розривом АА

Діагностика аневризмальних САК базується на клініко-неврологічному обстеженні (раптовий сильний головний біль, який поширюється у шийний відділ, короткочасна втрата свідомості, судомний напад, менінгеальна симптоматика та ін.), даних люмбальної пункції (за відсутності протипоказань). Основними методами, які сьогодні дозволяють найбільш вірогідно встановити діагноз САК аневризмальної етіології, є аксіальна комп'ютерна томографія (АКТ), у більш сучасному трактуванні та за наявності можливостей – спіральна комп'ютерна томографія, магнітно-резонансна томографія (МРТ), магнітно-резонансна ангіографія, комп'ютерна ангіографія. Золотим стандартом діагностики АА головного мозку до цього часу вважається селективна церебральна ангіографія. У наш час клініка невідкладної судинної нейрохірургії з рентгенопераційною Інституту нейрохірургії ім. А.П. Ромоданова має можливість виконати ротаційну 3D-ангіографію у зв'язку з установленням і використанням нового ангіографічного комплексу Axiom Artis компанії Siemens. Ротаційна 3D-ангіографія має високу діагностичну цінність, дозволяє деталізовано визначити особливості АА та її співвідношення до мозкових структур, реально оцінити особливості шийки та тіла АА, визначити місце її розриву (рис. 1). Завдяки впровадженню та застосуванню ротаційної 3D-ангіографії удосконалено методи оптимізації найбільш ефективної лікувальної тактики, планування хірургічного втручання здійснюється з урахуванням виявлених особливостей судинного ураження. Більш детальною та реалістичною є оцінка результатів хірургічного лікування, а саме тотальність вилучення АА з кровотоку як при ендоваскулярних, так і після транскраніальних хірургічних втручань.

Методи хірургічного лікування

Сьогодні основними методами хірургічного лікування АА є транскраніальні мікрохірургічні операції (рис. 2) й ендоваскулярні (внутрішньосудинні) хірургічні втручання (рис. 3). Комбіноване хірургічне лікування застосовується у найбільш складних випадках і за наявності множинних АА. Клініка невідкладної судинної нейрохірургії з рентгенопераційною Інституту нейрохірургії ім. А.П. Ромоданова володіє досвідом транскраніального хірургічного лікування більш ніж 2500 пацієнтів з АА переднього півкільця артеріального кола головного мозку. Це переважно хворі з розривами АА у тяжкому стані, з масивною субарахноїдально-паренхіматозною геморагією, проривом крові в шлуночкову систему. Показаннями до виконання транскраніальної операції вважають гострий період захворювання, тяжкість стану хворих, що відповідає I-IV градації шкали Hunt-Hess, наявність масивного САК, паренхіматозного компоненту крововиливу, що

Рис. 1. 3D-ангіографія. Аневризма внутрішньої сонної артерії

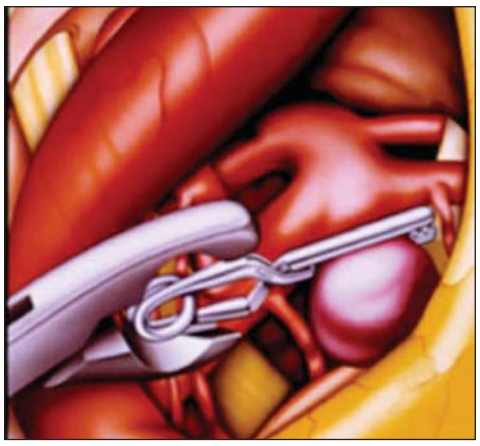

Рис. 2. Схема кліпування аневризми

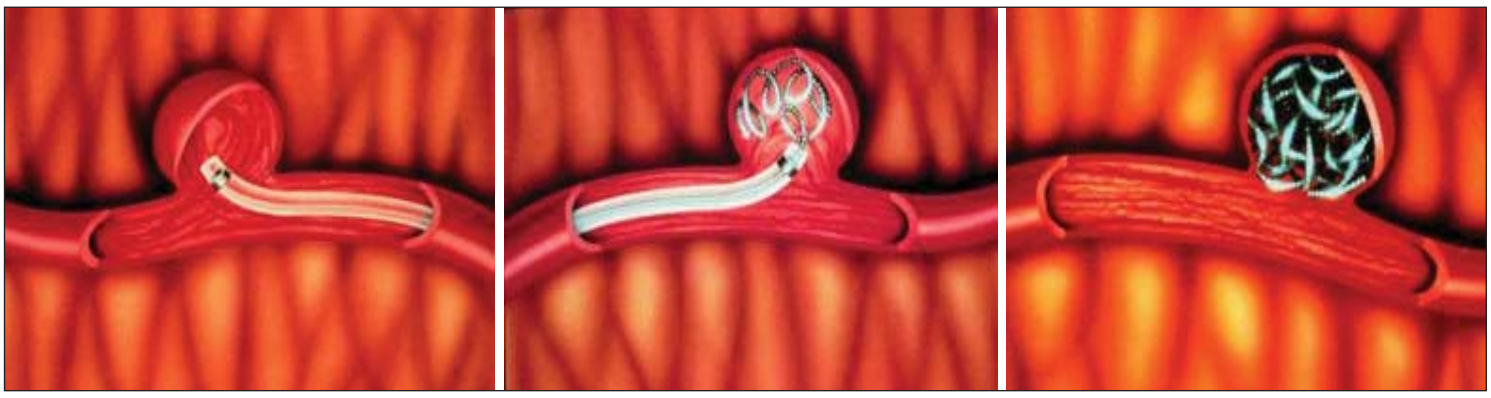

Рис. 3. Схема емболізації аневризми спіралями

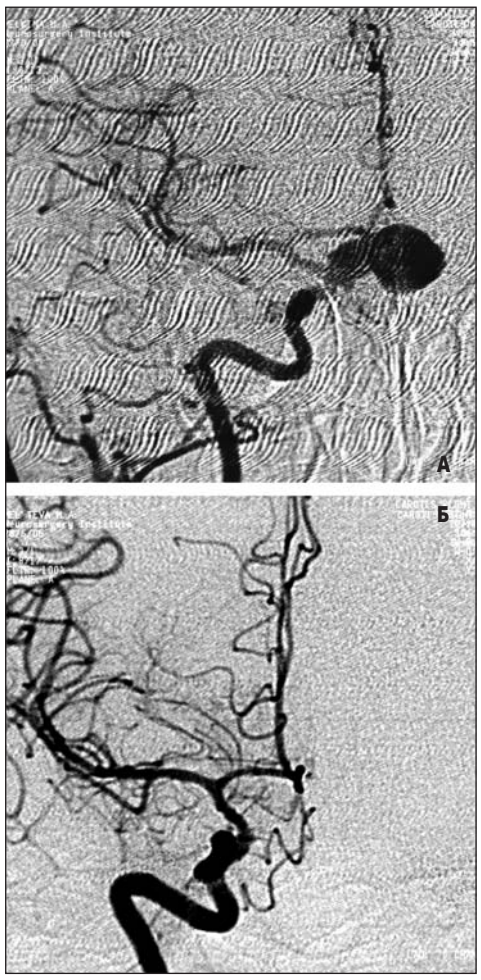

Рис. 4. Ангіографія. Гігантська аневризма внутрішньої сонної артерії: А – до операції; Б – після кліпування

спричиняє дислокаційно-компресійний синдром, вентрикулярного крововиливу і як ускладнення – оклюзію ліквoрних шляхів, а також анатомічну доступність АА транскраніальному втручанню. Хірургічне лікування спрямоване на вилучення АА з кровотоку, максимальне видалення крові з базальних субарахноїдальних просторів, шлуночкової системи мозку, що забезпечує профілактику церебрального ангіоспазму, усунення дислокаційно-компресійного синдрому, гідроцефалії.

За нашими спостереженнями, АА внутрішньої сонної артерії (ВСА) становили 22,09% усіх спостережень аневризм переднього півкільця. АА середньої мозкової артерії діагностували у 25,4% випадків, АА передньої мозкової/передньої сполучної артерії – у 52,4%. Аналізуючи результати транскраніального хірургічного лікування АА переднього півкільця артеріального кола мозку, слід зауважити, що задовільного відновлення досягнуто у 65,9% пацієнтів. Помірну інвалідизацію спостерігали у 20,4% хворих. Значну інвалідизацію та вегетативний статус відмічено відповідно у 5% та 0,2% спостережень. Післяопераційна летальність становила 8,5%.

До успіхів клініки у пошуках ефективних методів та способів лікування на цьому етапі слід віднести особливі категорії АА, а саме хірургічне лікування гігантських мішковидних аневризм (ГМА) і множинних артеріальних аневризм.

Гігантські аневризми

Слід вказати, що гігантські АА становлять самостійну групу не тільки через їх розміри, а й завдяки особливостям клінічного перебігу, діагностики та складності хірургічного лікування. Гігантські АА діагностують у 10% внутрішньочерепних АА (А.Н. Коновалов, 1973; А.П. Ромоданов, В.И. Щеглов, 1982; Ш.Ш. Элиава, Ю.М. Филатов, 1998; В.В. Крылов, 2003; J.P. Farias, A.M. Trindade, 1997; E.F. Ciceri, 2001; N. Nakajima, S. Nagahiro et al., 2004). Клініка невідкладної судинної нейрохірургії з рентгенопераційною Інституту нейрохірургії ім. А.П. Ромоданова має певний досвід хірургічного лікування АА вказаної категорії (107 хворих). Аналіз лікування гігантських АА вказує на перспективність методик хірургічної корекції цієї патології. До здобутків слід віднести використання транскраніального способу хірургічного лікування. Такими є кліпування шийки ГМА із зменшенням АА за розмірами, кліпування шийки ГМА з використанням методики внутрішньосудинної аспірації крові (рис. 4). Набувають широкого застосування ендоваскулярні методики (реконструктивне та деконструктивне вилучення ГМА). Слід зазначити, що вибір методики ендоваскулярного хірургічного втручання можливий лише за умови дотримання чіткого діагностичного алгоритму, який дозволяє визначити анатомо-морфологічні особливості ГМА та церебральної гемодинаміки. Цьому сприяє використання методик церебральної ангіографії, транскраніальної ультразвукової допплерографії та електроенцефалографії з функціональними компресійними пробами. Заслуговують уваги комбіновані методики хірургічного лікування ГМА. Позитивні результати хірургічного лікування ГМА отримано у 29,1% випадків, задовільні – у 42,7%, незадовільні – у 24,7%. Післяопераційна летальність становила 3,5%.

Множинні артеріальні аневризми

Хворі з множинними АА становлять групу підвищеного хірургічного ризику. Множинні АА – патологія судин головного мозку, ефективна діагностика та лікування якої до цього часу детально не розроблені. Актуальність проблеми зумовлена труднощами розпізнавання, вибору технологій та терміну виконання хірургічних втручань, гіршими результатами порівняно з операціями, які виконують у разі поодиноких АА. Внутрішньочерепний крововилив унаслідок розриву АА за наявності множинних АА головного мозку, за даними різних авторів, становить 3-34% усіх випадків гострого порушення мозкового кровообігу (R. Smith, Y. Zubkov, 1994; J. Hernesniemi, J. Rinne, 2003; S. Vega-Basulto, S. Silva-Adan, 2003; В.С. Панунцев, К.Ю. Орлов, Г.А. Асатурян, 2006 та ін.).

Клініка невідкладної судинної нейрохірургії з рентгенопераційною Інституту нейрохірургії ім. А.П. Ромоданова має чималий досвід хірургічного лікування вказаної патології (291 хворий). Аналізуючи десятирічний досвід, слід зазначити, що множинні АА діагностовано у 17,1% пацієнтів. Транскраніальні операції за наявності множинних АА виконано у 89,4% (рис. 5, 6), ендоваскулярні хірургічні втручання – у 6,7%, комбіновані методики лікування застосовано у 3,9% хворих. Доведено переваги одноетапного транскраніального вилучення множинних АА, а саме виконання хірургічного лікування за один етап позбавляє пацієнта від повторних наркозів і операцій, кліпування всіх наявних аневризм у хворого попереджає можливість повторного крововиливу і дозволяє проводити агресивну інтенсивну терапію в післяопераційному періоді. Розширений хірургічний доступ, який використовується при кліпуванні всіх наявних аневризм, створює можливість видалення згустків крові з базальних цистерн з метою попередження розвитку вазоспазму. Отримані результати вказують на ефективність хірургічного лікування вказаної патології. Хороші результати одержали у 79,5%, задовільні – у 14,9%, незадовільні – у 5% хворих. Післяопераційна летальність становила 9,6%.

Ендоваскулярні (внутрішньосудинні) хірургічні втручання

Заслуговує уваги аналіз використання ендоваскулярного способу хірургічного лікування АА головного мозку. Починаючи з 1997 р. у клініці виконано хірургічне лікування 308 хворих на АА, 183 хворим АА вилучені за допомогою балона-катетера; ендоваскулярну емболізацію спіралями, що відокремлюються, застосували у 125 пацієнтів (рис. 7). Спостерігається тенденція використання більш керованої та досконалої методики койлінгу порівняно з балонно-катетерною технікою. Показаннями до виконання ендоваскулярного хірургічного втручання вважали важкодоступну локалізацію АА (вертебробазилярний басейн, інфраклиноїдний, кавернозний, каротидно-офтальмічний сегменти ВСА), вкрай тяжкий стан пацієнтів, морфологічні особливості АА, наполягання хворих на виконанні міні-інвазивного втручання. Тотального вилучення АА вдалося досягнути у 25,6% хворих, субтотальну емболізацію спостерігали у 30,4%. Часткове вилучення здійснено у 44% оперованих хворих. Післяопераційна летальність становила 9,4%.

Аневризми заднього півкільця артеріального кола мозку

Особливо важку категорію АА становлять аневризми заднього півкільця артеріального кола мозку (278 хворих). Зазвичай превалюючою методикою вилучення АА вказаної локалізації є ендоваскулярна (134 пацієнти). Проте ця методика абсолютно неефективна і навіть небезпечна

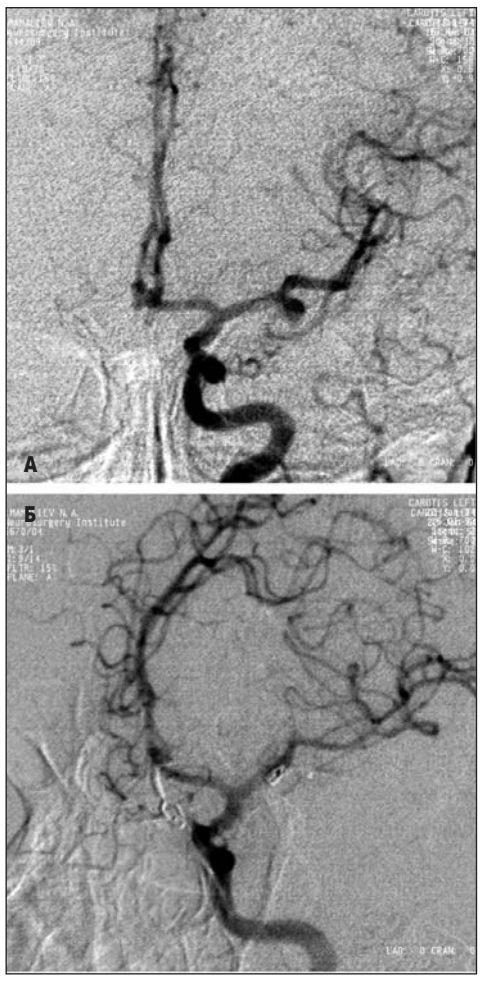

Рис. 5. Ангіографія. Множинні аневризми. Аневризма передньої мозкової/передньої сполучної артерії (розрив), аневризма середньої мозкової артерії: А – до операції; Б – після кліпування множинних аневризм

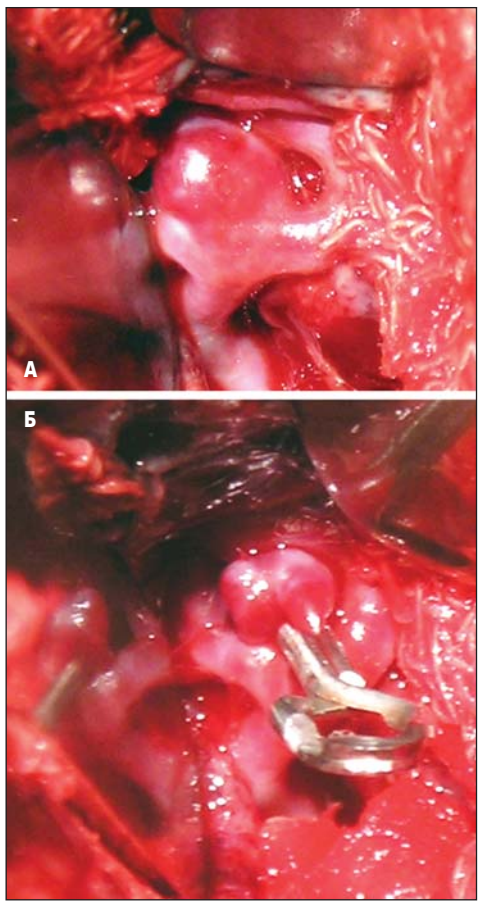

Рис. 6. Інтраопераційний знімок. Аневризма середньої мозкової артерії: А – до операції; Б – після операції (кліпування аневризми)

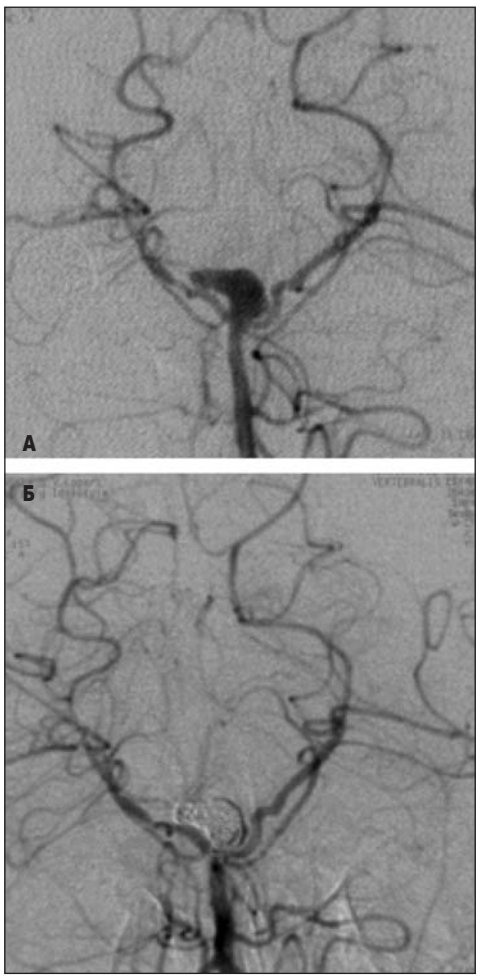

Рис. 7. Ангіографія. Аневризма біфуркації основної артерії (9-та доба після САК): А – до операції; Б – після операції (вилучення АА з кровотоку ендоваскулярним методом за допомогою спіралей)

за наявності фузіформних АА хребтової артерії (ХА) та задньо-нижньої артерії мозочка (ЗНАМ). На власному досвіді ми довели ефективність застосування транскраніального способу хірургічного лікування АА вказаної локалізації (23 хворих). АА сегмента V_4 ХА та АА ЗНАМ доступні для транскраніального хірургічного втручання. Транскраніальна операція оптимальна за наявності фузіформної аневризми ЗНАМ та ХА. Основними ускладненнями післяопераційного періоду у разі хірургічного лікування АА ЗНАМ є прогресування ангіоспазму та розвиток тромбозу ЗНАМ, поглиблення ліквородинамічних порушень, які потребують хірургічної корекції.

Висновки

Таким чином, досвід роботи клініки свідчить, що проведення хірургічних втручань при церебральних АА може виконуватися лише в нейрохірургічних центрах, оснащених відповідним сучасним діагностичним устаткуванням (АКТ або МРТ, цифрова субтракційна ангіографія, транскраніальна ультразвукова допплерографія) і технічним забезпеченням для виконання мікрохірургічних операцій та інтервенційних нейрорадіологічних втручань. Першочергове значення у досягненні позитивних результатів під час хірургічного або ендоваскулярного лікування цієї патології має набуття достатнього рівня відповідної теоретичної та практичної підготовки спеціалістів, а також регулярне виконання таких операцій.

Під час амбулаторного огляду на консультацію до судинного нейрохірурга обов'язково необхідно направляти хворих, які мали в анамнезі геморагічний інсульт. У разі випадкового виявлення під час комп'ютерної чи магнітно-резонансної томографії змін, які мають ознаки АА, хворого потрібно негайно відправити у спеціалізоване судинне нейрохірургічне відділення для хірургічного лікування.

Чітке розуміння патогенетичних механізмів розвитку судинної мозкової катастрофи у кожного хворого є тим ключем, за допомогою якого можливо підібрати найбільш ефективне лікування вже з перших годин від початку захворювання, зменшити кількість смертельних випадків та інвалідизацій, забезпечити сприятливий прогноз і якість життя пацієнта.