І.Б. Вовк, д.м.н., професор, керівник відділення планування сім'ї, **А.Г. Корнацька**, д.м.н., **В.К. Кондратюк**, ДУ «Інститут педіатрії, акушерства і гінекології АМН України», м. Київ

Нові підходи до відновлення репродуктивної функції у жінок з лейоміомою матки

Процес хвороби складний і пов'язаний з певною послідовністю подій. Якщо ви маєте наміри втрутитись у перебіг хвороби, то вам необхідно спробувати розподілити його на складові частини, а потім піддати ці складові ретельному аналізу.

Р. Груєн

Лейоміома матки – доброякісна пухлина геніталій, яку виявляють у 20-50% жінок репродуктивного віку [1, 2]. У структурі гінекологічної захворюваності лейоміома матки посідає друге місце після запальних процесів матки та її придатків [3, 4]. У 20-40% випадків лейоміома є етіологічним фактором безплідності, а в 15-30% – причиною невиношування вагітності [5, 6].

До цього часу окремі аспекти патогенезу лейоміоми матки до кінця не визначені, тому стають предметом численних фундаментальних досліджень [7, 8]. До найбільш вірогідних причин виникнення та розвитку лейоміоми матки традиційно відносять порушення метаболізму естрогенів, хронічний запальний процес, гормональну експресію ростових факторів у тканинах лейоматозних вузлів, порушення процесу апоптозу за підвищеної проліферативної активності патологічно змінених клітин. Певна роль у виникненні лейоміоми матки належить генетичним чинникам [9-12].

За наявності лейоміоми матки патогенетично обґрунтованим є застосування гормональної терапії, спрямованої на пригнічення клітинної проліферації, активації процесів апоптозу, зниження концентрації ростових факторів і зниження чутливості тканини до дії естрогенів [13, 14].

Однак відомо, що лише тривала гормональна терапія може сприяти зменшенню розмірів лейоматозних вузлів, але навіть за цих умов гормональне лікування не призводить до повної їх елімінації. Доведено високу вірогідність росту вузлів міоми після припинення гормонального впливу [15].

Сьогодні для діагностики лейоміоми матки існує широкий спектр високоінформативних інструментальних методів дослідження (ультразвукові, рентгенологічні, ендоскопічні) [16, 17]. Тому можна погодитися з думкою деяких авторів про те, що видалення матки з приводу лейоміоми у жінок репродуктивного віку треба розцінювати як результат невірного прогнозування перебігу захворювання та/або недостатньо адекватної поведінки хворої, котра відмовляється від своєчасного проведення хірургічного органозберігаючого лікування [15].

Безперечно, на об'єм хірургічного втручання за наявності лейоміоми матки впливають багато факторів, а не тільки вік пацієнтки та бажання зберегти репродуктивну функцію. Кінцевий результат значною мірою залежить від ступеня патологічних змін органа, зокрема кількості та локалізації вузлів. Надзвичайно важливим є формування повноцінного рубця на матці. У більшості випадків цього можна досягти за допомогою так званих відкритих методик та ручного накладання симетричних швів без використання надмірних зусиль під час енуклеації пухлини, і відновлення цілісності матки. З цих позицій ідеальним методом консервативної міомектомії є традиційна лапаротомія за Пфанненштилем [15, 18].

Лапароскопічна міомектомія є виправданою за наявності невеликих вузлів на ніжці або неглибокій основі, коли необхідність застосування високих енергій може бути мінімізована [15, 19].

Мета операції – збереження та відновлення репродуктивної функції у жінок з лейоміомою матки.

Матеріали та методи

Ми проаналізували результати обстеження 148 жінок репродуктивного віку. До I групи увійшли 88 (59,5%) пацієнток, яким проводили консервативне лікування, до II – 60 (40,5%), які підлягали хірургічному лікуванню. Середній вік хворих становив 32,6±0,5 року. Жінки пред'являли скарги на безплідність, невиношування вагітності, гіперполіменорею, болі.

Проведено загальноклінічні, лабораторні, ехографічні, ендоскопічні обстеження. За показаннями – метросальпінгографія з метою визначення анатомічних змін матки та маткових труб.

Результати та обговорення

На першому етапі всім обстеженим проводили гістероскопію з наступним патогістологічним дослідженням біоптатів ендометрія. У 88 (59,5%) випадках за даними ехографії та метросальпінгографії виявлено субсерозні та субсерозно-інтрамуральні лейоматозні вузли розміром менше 5 см і прохідні маткові труби.

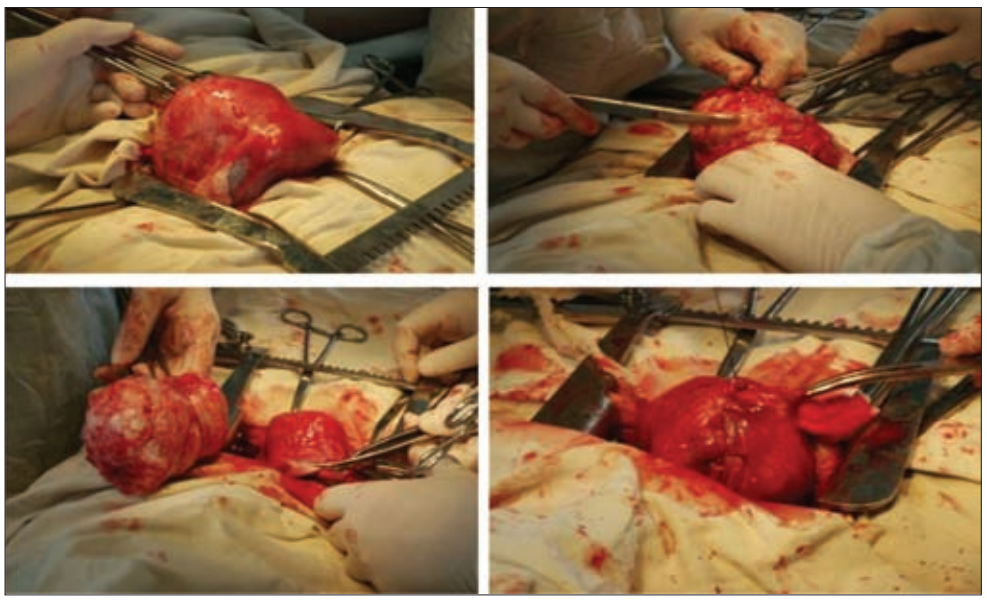

Рис. 1. Етапи виконання консервативної міомектомії

Усі пацієнтки цієї групи отримували гормональне лікування з використанням агоністів гонадотропін-рилізинг гормону (Декапептил Депо компанії Ferring Pharmaceuticals) у дозі 3,75 мг 1 раз на 28 днів, курс лікування тривав 3-4 місяці.

Механізм дії препарату зумовлений зниженням чутливості рецепторів клітин передньої частки гіпофіза до гонадотропін-рилізинг гормону, що призводить до зменшення виділення гонадотропінів, зниження вмісту естрогенів до рівня, що відповідає такому в жінок у менопаузі [15, 20, 21].

Низькі порогові значення естрадіолу зумовлюють підвищення судинного опору в маткових артеріях і в судинах, які живлять лейоматозні вузли, що сприяє зменшенню кровопостачання пухлини, блокує процеси гіперплазії та гіпертрофії міогенних елементів і клінічно проявляється регресією лейоматозних вузлів [22].

Поряд з цим агоністи гонадотропін-рилізинг гормону чинять свій лікувальний ефект за рахунок не тільки супресії гіпоталамо-гіпофізарно-яєчникової системи, а й локальних ефектів. Зв'язуючись зі своїми рецепторами, вони здатні знижувати продукцію ароматази, синтез сполучної тканини, блокувати продукцію ростових факторів і цитокінів, а також впливати на ініціацію процесів апоптозу [20, 21].

60 (40,5%) пацієнткам була виконана консервативна міомектомія. У 10 (6,7%) випадках гістероскопічно підтверджено наявність субмукозних вузлів розмірами 1,5-5 см, які видалили під час ендоскопічного втручання.

У 50 (33,8%) жінок розміри матки до оперативного лікування відповідали 9-18 тижням вагітності, вузли (субсерозні, субсерозно-інтрамуральні) мали розміри 2-12 см. Доступ – традиційна лапаротомія за Пфанненштилем. До операції всім пацієнткам призначали агоніст гонадотропін-рилізинг гормону (Декапептил Депо) у дозі 3,75 мг 1 раз на 28 днів. Тривалість доопераційної гормональної терапії 2-3 місяці.

Ефективність лікування оцінювали за клінічними проявами та даними ультразвукового дослідження. Після першого введення препарату у більшості пацієнток виникла стійка аменорея, а в ході лікування зменшилися розміри патологічно зміненої матки та вузлів, що збільшувало шанси хворої на успішне органозберігаюче втручання.

Через 2-3 тижні після останньої ін'єкції агоніста гонадотропін-рилізинг гормону проводили реконструктивно-пластичну операцію на матці. Цілісність матки ретельно відновлювали трирядними дексоновими або вікриловими швами (рис. 1).

У 8 (5,4%) випадках, коли під час видалення лейоматозних вузлів відбувалася значна підвищена дифузна кровоточивість

І.Б. Вовк

тканин матки, поряд з хірургічним гемостазом внутрішньовенно та місцево аплікаційно (орошення порожнини матки під час гістероскопії) застосовували аналог вазопресину – терліпресин (Реместип, Ferring Pharmaceuticals).

Терліпресин (тригліцил-лізин-вазопресин) синтезують з вазопресину, в організмі людини він перетворюється в активний метаболіт – лізин-вазопресин (ліпресин). Саме ця активна субстанція зумовлює механізм зупинки кровотечі. Основним ефектом Реместипу є виражена вазоконстрикція та швидка зупинка кровотечі (рис. 2).

Реместип викликає спазм артеріол і венул переважно у паренхімі внутрішніх органів, скорочення гладкої мускулатури стінки стравоходу, підвищення тонусу та перистальтики кишечнику. Крім впливу на гладкі м'язи судин, терліпресин стимулює гладку мускулатуру матки, також за відсутності вагітності [23].

Реместип показаний до застосування у разі хірургічних кровотеч, зокрема маткових, зумовлених функціональними порушеннями або іншими причинами, пологами чи абортом, також викликаних оперативним втручаннями, зокрема на органах черевної порожнини й малого таза. Також Реместип можна використовувати місцево під час гінекологічних втручань на шийці матки [24].

У нашій практиці під час видалення лейоматозних вузлів застосування препарату було зумовлене його вираженим вазоконстрикторним й антигеморагічним ефектами, а також здатністю знижувати матковий кровообіг та опосередковано стимулювати активність міометрія [25].

Діапазон дозування під час внутрішньовенного введення коливався у межах 1-5 мкг/кг маси тіла. У разі місцевого застосування аплікаційного

Продовження на стор. 42.

Рис. 2. Механізм дії терліпресину (Реместипу)

Нові підходи до відновлення репродуктивної функції у жінок з лейоміомою матки

Продовження. Початок на стор. 41.

розчину (0,4 мг препарату Реместип і 10 мл 0,9% розчину натрію хлориду) гемостатичний ефект розвивався через 5-10 хв.

Окрім безпосереднього видалення лейоматозних вузлів, наявність супутньої патології органів малого таза потребувала проведення додаткових хірургічних маніпуляцій: роз'єднання спайок органів малого таза та черевної порожнини, проведення пластики маткових труб (сальпінгостомія, неосальпінгостомія, сальпінго-сальпінго анастомоз), вилущення пухлиноподібного ураження яєчника.

За наявності гістологічно підтвердженої проліферативної активності лейоматозних вузлів повторно призначали 1-2 ін'єкції агоніста гонадотропін-рилізинг гормону з інтервалом 28 днів. Поряд з цим усім пацієнткам під час післяопераційного періоду проводили антибактеріальну, десенсибілізуючу, гепатопротекторну терапію, профілактику спайкового процесу.

Оскільки лейоміома матки – це доброякісна гормонально контрольована поліетіологічна гіперплазія міометрія, то для ефективного лікування гіперпластичних захворювань триває пошук нових підходів, які базуються на застосуванні препаратів з використанням мультифокальної цільової (таргетної) корекції сигнальних механізмів виникнення патологічного клітинного росту [13, 14].

Альтернативними засобами, які використовують для профілактики рецидиву лейоміоми матки, є таргетні фітонутрієнти індинол й епігалат (Mirax Pharma). Індинол сприяє нормалізації обміну естрогенів у тканинах-мішенях, що є головним лікувальним механізмом дії на лейоміому матки, впливає на регуляцію процесів проліферації, ангіогенезу та стромоутворення. Епігалат сприяє вибірковому апоптозу пухлинних та пухлиноподібних клітин шляхом посилення прооксидантної активності, блокади неоангіогенезу, пригнічення патологічних процесів інвазії [13, 14, 26].

Індинол й епігалат знайшли своє місце в алгоритмі протирецидивного ведення пацієнток після консервативної міомектомії як на етапі раннього післяопераційного періоду, так і на «стабілізаційному етапі». З метою пригнічення залишкових зародків росту лейоматозних вузлів застосовували по 2-4 капсули кожного з цих фітонутрієнтів щодня протягом 3-6 місяців.

Розроблений патогенетично обгрунтований комплекс лікувально-профілактичних заходів, покладений в основу консервативного лікування та органозберігаючої хірургії лейоміоми матки, сприяв відновленню генеративної функції у 67 (76,1%) жінок першої групи та в 41 (68,3 %) пацієнтки другої групи.

Висновки

1. Медикаментозні методи терапії лейоміоми матки у жінок репродуктивного віку – обов'язковий компонент алгоритму органозберігаючого хірургічного лікування.

2. На вибір препарату та тривалість передопераційної підготовки впливають анатомічні та морфологічні особливості лейоміоми, а також супутня патологія органів малого таза. Агоністи гонадотропін-рилізинг гормону – золотий стандарт патогенетично обгрунтованої передопераційної підготовки пацієнток до консервативної міомектомії, спрямованої на профілактику інтра- та післяопераційних ускладнень.

3. Таргетні фітонутрієнти індинол й епігалат – засоби, які можна застосовувати одночасно з гормональними препаратами.

4. Виражений вазоконстриктивний та антигеморагічний ефект синтетичного аналога вазопресину – препарату Реместип – дає змогу знизити частоту інтраопераційних кровотеч шляхом опосередкованої стимуляції скоротливої активності міометрія.

Література

1. Вихляева Е.М. Руководство по диагностике и лечению лейомиомы матки. – М.: Медпрес-информ. – 2004. – 399 с.
2. Лачинский В.И., Ищенко А.И. Современные представления об этиологии и патогенезе лейомиомы матки.//Вопросы гинекологии, акушерства и перинатологии. – 2003. – № 2 (5-6). – с. 64-69.
3. Сидорова И.С., Леваков А.С. Современный взгляд на патогенез миомы матки. //Акушерство и гинекология. – 2006. – Приложение. – С. 30 – 33.
4. Краснова В.А. Современные принципы диагностики и оперативного лечения миомы матки. // Акушерство и гинекология. – 2004. – № 2. – С. 45 – 50.
5. Вовк І.Б., Корнацька А.Г., Бондаренко М.М., Борисюк О.Ю., Кондратюк В.К. Профілактика тромбоемболічних ускладнень у хворих після гінекологічних операцій. // Педіатрія, акушерство та гінекологія. – 2004. – № 2. – С. 114-116.
6. Стрижаков А.Н., Давыдов А.И., Пашков В.М., Бахтияров К.Р. Органосберегающее хирургическое лечение доброкачественных заболеваний матки. //Вопросы гинекологии, акушерства и перинатологии. – 2003. – Том 2. – № 3. – С. 5-9.
7. Сидорова И.С. Миома матки: возможности лечения и профилактики. //РМЖ. – 2002. – № 10(7). – С. 336-340.
8. Тихомиров А.Л., Лублин Д.М. Современные представления об этиологии и патогенезе миомы матки.//Вопросы гинекологии, акушерства и перинатологии. – 2004. – Том 3. – № 6. – С. 62-69.
9. Бурлев В. А. Ангиогенез и ангиогенные факторы роста в регуляции репродуктивной системы у женщин. / В.А. Бурлев, С.В. Павлович // Пробл. репродукции. – 1999. – № 5. – С. 6-14.
10. Морфогенез и ангиогенез простых и пролиферирующих миом матки. / И.С. Сидорова, В.Е. Гридасова, О.В. Зайратьянц, С.А. Леваков // Рос. вестн. акушера-гинеколога. – 2004. – № 1. – С. 65-69.
11. Vascular endothelial growth factor and angiogenesis / A. Hoeben, B. Landuyt, M.S. Highley [et al.] // Pharmacol. Rev. – 2004. – Vol. 56, N 4. – P. 549-580.
12. Чернуха Г.Е. Роль факторов роста в функции репродуктивной системы. / Г.Е. Чернуха, В.П. Сметник // Пробл. репродукции. – 1996. – № 2. – С. 8-13.
13. Киселев В.И., Ляшенко А.А. Молекулярные механизмы регуляции гиперпластических процессов.// Москва: Издательство «Димитрейд график групп». – 2005. – 348 с.
14. Lethaby A., Vollenhoven B., Sowter M. Pre-operative GnRH analogue therapy before hysterectomy or myomectomy for uterine fibroids. //Cochrane Database Syst Rev. – 2001. – (2) – CD000547.
15. Стрижаков А.Н., Давыдов А.И., Лебедев В.А. и соавторы. Миома матки: патогенез, диагностика, лечение.// Вопросы гинекологии, акушерства и перинатологии. – 2008. – Том 7. – № 4. – С. 7-18.
16. Дубиле П. Атлас по ультразвуковой диагностике в акушерстве и гинекологии: пер. с англ. / П. Дубиле, К.Б. Бенсон. – М.: МЕДпресс, 2007. – 328 с.
17. Зыкин Б.И. Допплерографическая диагностика в онкогинекологии / Б.И. Зыкин, О.В. Проскурякова, М.Н. Буланов // Клинич. руководство по ультразвуковой диагностике. – М.: Видар, 1997. – Т. 3. – С. 165-173.
18. Kunde K., Cortes E., Seed P., Khalaf Y. Evaluation of perioperative morbidity associated with single and multiple myomectomy. // J. Obstet. Gynaecol. – 2009. – Nov; 29(8). – P. 737-741.
19. Савельева Г.М., Курцер М.А., Бреусенко В.Г. и соавторы. Эндоскопическая миомэктомия: за и против. //Вопросы гинекологии, акушерства и перинатологии. – 2007. – № 6(1). – С. 57-60.
20. Mizutani T., Sugihara A., Nakamuro K., Terada N. Suppression of cell proliferation and induction of apoptosis in uterine leiomyoma by gonadotropin-releasing hormone agonist (leuprolide acetate). // J. Clin. Endocrinol. Metab. – 1998. – № 83(4). – P. 1253-1255.
21. Al-Shabibi N., Chapman L., Madari S., Prospective randomised trial comparing gonadotrophin-releasing hormone analogues with triple tourniquets at open myomectomy. //BJOG. – 2009. – Vol. 116(5). – P. 681-687.
22. Ohara N. Sex steroidal modulation of collagen metabolism in uterine leiomyomas. //Clin Exp Obstet Gynecol. – 2009. – Vol. 36(1). – P. 10-11.
23. Jelinek J., Huvar I. et al. Hemostasis using vasopressin analogues during conisation of the uterine cervix and minor vaginal operations. //Ceska Gynecologija – 2007. – Vol. 62(3). – P. 142-144.
24. Dimitrov A. The use of the vasoconstrictor hemostatic Remestyp in surgical obstetrics, Akusherstvo i ginekologiiya, 01/02/1999; 38(3): 58-60.
25. Кулаков В.І., Гаспаров А.С., Торгомян А.А. и др. Remestyp using for large myoma laparoscopic myomectomy. //International Journal of Gynecology and Obstetrics – 2000 – Vol. 70. – P. 136-139.
26. Сидорова И.С., Унанян А.Л., Коган Е.А., Леваков С.А. Новые аспекты патогенеза и патогенетически обоснованной терапии аденомиоза. //Эффективная фармакотерапия в акушерстве и гинекологии. – 2006. – № 4. – С. 24-28.

Критические состояния в медицинской помощи

23-25 сентября в г. Черновцах состоялся пленум Ассоциации акушеров-гинекологов Украины и научно-практическая конференция с международным участием «Неотложные состояния в акушерстве, гинекологии и детской гинекологии». В ходе мероприятия ведущие акушеры-гинекологи рассказали о современных направлениях и опыте оказания медицинской помощи при критических состояниях.

Доктор медицинских наук, профессор кафедры акушерства и гинекологии №1 Харьковского государственного медицинского университета Николай Александрович Щербина посвятил выступление методам остановки послеродовых кровотечений, используемым на современном этапе.

– Акушерские кровотечения, возникающие в ранний послеродовый период вследствие нарушения гемостаза в области плацентарной площадки, а также вследствие нарушения процесса тромбообразования, являются одной из самых распространенных причин материнской смертности. Важную роль в развитии указанных нарушений играет антифосфолипидный синдром (АФС), эндотелиальная дисфункция, активация системы перекисного окисления липидов и гипергомоцистеинемия, которые в конечном итоге приводят к развитию «шоковой матки».

За последние годы в структуре причин развития этих критических состояний произошли определенные изменения; в частности, уменьшился удельный вес гипотонических кровотечений, тогда как количество кровотечений, связанных с кесаревым сечением, а также кровотечений, обусловленных неправильным прикреплением плаценты или ее преждевременной отслойкой, напротив – увеличился.

Маточная гипотония и коагулопатические нарушения – важные звенья патогенетической цепи акушерских кровотечений, которые сочетаются и взаимообусловливают друг друга, создавая своеобразный порочный круг. Поэтому основными этапами физиологической остановки кровотечения являются обеспечение достаточного маточного тонуса и усиление процесса тромбообразования. При этом нельзя забывать, что во время беременности сосудистая сеть матки увеличивается. Это способствует усилению кровообращения в этом органе. Учитывая особенности гемодинамики матки во время беременности и в ранний послеродовый период, при остановке акушерских кровотечений следует применять комплексный подход.

Алгоритм мероприятий по оказанию медицинской помощи при акушерских кровотечениях основан на огромном практическом опыте многих акушерских школ и почти не изменился за последнее время. При этом важно соблюдать последовательность действий и избегать повторения в случае их неэффективности, поскольку это приводит к потере столь ценного в данной ситуации времени.

Меры по обеспечению гемостаза после удаления последа следует инициировать в случае продолжения кровотечения. Мероприятия, осуществляемые на первом этапе, хорошо известны и включают опорожнение мочевого пузыря при помощи катетера, наружный массаж матки, локальную гипотермию, прижатие брюшного отдела аорты кулаком и введение утеротоников (окситоцин, метилэргометрин, мизопростол). В настоящее время в нашем учреждении отказались от применения некоторых рефлекторных методов воздействия на мускулатуру матки (например, наложения швов на шейку матки по Лосицкой) из-за их низкой эффективности. Кроме того, стали менее предпочтительны некоторые методы механической остановки кровотечений, способствующие травмированию тканей (например, метод Гентера), в связи с высоким риском проникновения в кровеносное русло большого количества тромбопластических субстанций, приводящих к началу или усугублению коагулопатических нарушений.

Если кровотечение продолжается, на втором этапе показана ручная или инструментальная ревизия полости матки под внутривенным наркозом. Отсутствие эффекта после проведения указанных мероприятий чаще всего свидетельствует о коагулопатическом характере кровотечения и необходимости применения хирургических методов обеспечения гемостаза, а также срочной коррекции нарушений в системе гемокоагуляции.

Следующий этап, во время которого выполняется наложение зажимов по Бакшееву или трансвагинальное наложение швов на параметрий при помощи лигатур, является, по сути, предоперационным. При этом вторая манипуляция более опасна, поскольку сопряжена с высоким риском прошивания мочеточника, повреждения вен и артерий. На этом этапе более эффективно использование внутриматочных баллонов, однако в нашей клинике опыт применения этой методики отсутствует.

Если после выполнения вышеуказанных мероприятий не удалось достичь позитивного результата, необходимо провести лапаротомию, которая согласно действующим протоколам показана при массивных кровотечениях (1200-1300 мл). Есть основания полагать, что проведение лапаротомии целесообразно даже при более низких показателях, поскольку суммарный объем кровопотери при массивных кровотечениях к моменту обеспечения гемостаза достигает 2000 мл и более.

В настоящее время наблюдается тенденция к проведению органосохраняющих операций, однако четкий алгоритм действий при лапаротомии сложно обозначить, поскольку во многом он зависит от условий конкретной ситуации, где последнее слово остается за хирургом.

При хирургической остановке акушерских кровотечений используют несколько подходов:

– деваскуляризация матки (перевязка восходящих ветвей маточных артерий либо трехуровневая деваскуляризация – перевязка восходящих и нисходящих ветвей маточной артерии, дополненная перевязкой яичниковой артерии; либо перевязка внутриподвздошных артерий с наложением лигатуры сразу после бифуркации). Следует отметить, что перевязка внутриподвздошных артерий технически сложна и может привести к повреждению