

## РЕДКИЕ ЗАБОЛЕВАНИЯ

В.К. Гаврисюк, д.м.н., профессор, О.В. Страфун, к.м.н., О.В. Шадрин, И.В. Лискина, д.м.н., Н.С. Опанасенко, д.м.н., Национальный институт фтизиатрии и пульмонологии им. Ф.Г. Яновского НАМН Украины

# Редкие интерстициальные заболевания легких: лимфангиолейомиоматоз

**Лимфангиолейомиоматоз (ЛАМ) – редкое заболевание легких, поражающее, как правило, женщин детородного возраста. Данная патология характеризуется прогрессирующим инфильтративным ростом гладкомышечноподобных клеток (ЛАМ-клеток), что приводит к кистозной деструкции легочной паренхимы, обструкции дыхательных путей, кровеносных и лимфатических сосудов.**

Лимфангиолейомиоматоз часто обостряется во время беременности и после назначения эстрогенов [7]. Клинические признаки ЛАМ наблюдаются в возрасте  $38,9 \pm 0,73$  года, диагноз устанавливается в возрасте  $41,0 \pm 0,65$  года.

В 2006 г. в Регистре ЛАМ Национального института сердца и крови США было зарегистрировано 230 случаев этого заболевания [18]. Распространенность легочного ЛАМ оценивается на уровне 1-5 на 1 млн женщин [18]. В настоящее время в связи с широким внедрением в клиническую практику компьютерной томографии высокого разрешения (КТВР), позволяющей с высокой достоверностью обнаруживать характерные для ЛАМ изменения в легких, а также с разработкой новых диагностических критериев данной патологии [11] заболевание выявляют все чаще. Можно прогнозировать, что вследствие усовершенствования диагностики показатели заболеваемости и распространенности ЛАМ в ближайшее время будут возрастать [2].

Различают две основные формы заболевания: ЛАМ, ассоциированный с комплексом туберозного склероза (КТС), и спорадический ЛАМ. КТС – ауто-сомно-доминантный синдром, который встречается в среднем у 1 из 6 тыс. новорожденных и наблюдается приблизительно у 1,5 млн человек в мире. Этот синдром характеризуется гамартоматозным поражением головного мозга, почек, кожи и глаз и ассоциируется с серьезной умственной отсталостью, эпилепсией и аутизмом. Частота ЛАМ среди женщин с КТС составляет от 26 до 39%, а КТС диагностируют у 14,8% пациентов с ЛАМ [6, 18]. Приблизительно 85% случаев ЛАМ являются спорадическими [18].

Спорадический ЛАМ протекает, как правило, тяжелее и быстрее приводит к формированию легочной недостаточности и инвалидизации. В связи с этим при верификации ЛАМ принципиально важно своевременно выявить имеющийся у пациента КТС, поскольку это имеет прогностическое значение и определяет тактику ведения больного.

### Этиология и патогенез

Этиология ЛАМ в настоящее время до конца не изучена, однако установлено, что пациенты, страдающие ЛАМ, имеют мутации в тех же генах, что и лица с КТС, а именно в генах TSC1 и TSC2 [5]. Следует отметить, что мутации в генах TC обнаруживаются не только при ЛАМ, ассоциированном с КТС, но и при спорадическом его варианте. Наличие генных мутаций, безусловно, свидетельствует в пользу генетической детерминированности ЛАМ. Однако в отличие от генетически обусловленного КТС случаи передачи ЛАМ от матери к дочери не описаны [2]. Все эти факты позволяют сделать вывод о том, что обе нозологические формы являются генетическими заболеваниями, поскольку вызваны мутациями в одних и тех же генах TC – TSC1 и TSC2, но при КТС мутации в этих генах являются гаметическими, то есть возникают в гаметах и, следовательно, передаются по наследству, а при ЛАМ мутации в тех же генах являются соматическими, то есть возникают не в гаметах, а в клетках тканей организма, вследствие чего и не передаются последующим поколениям. Таким образом, хотя ЛАМ, как и КТС, является генетической нозологией, в отличие от последнего его не рассматривают как наследственное заболевание.

Наличие дефекта гена TSC2 предположительно является причиной аномального ответа (роста) ЛАМ-клеток (атипичных гладкомышечных и эпителиоидных) на женские половые гормоны [8]. Эстрогены регулируют транскрипцию многих генов, кроме этого, они могут стимулировать пролиферацию и миграцию

гладкомышечных клеток в другие органы и ткани. У больных ЛАМ выявляются как точечные мутации гена TSC2, так и мутации, связанные с утратой гетерозиготности локуса TSC2, приводящие к потере функции подавления опухолевого роста и, следовательно, бесконтрольной пролиферации клеток.

Об опухолеподобном характере ЛАМ свидетельствуют некоторые характерные для злокачественных новообразований черты, присущие этому заболеванию. Классическими признаками злокачественности служат:

- автономно пролиферирующий бессмертный клон клеток, непрерывно эволюционирующий в сторону независимости от контроля организма;
- инвазия;
- метастазирование [2].


Морфологический субстрат ЛАМ – это до некоторой степени бесконтрольный опухолеподобный рост ЛАМ-клеток в интерстиции легких, лимфатических сосудах и узлах. ЛАМ-клетки представляют собой неупорядоченно пролиферирующие клетки двух типов – эпителиоидные (внешне напоминающие эпителиальные) и гладкомышечные.

Пролиферация ЛАМ-клеток преимущественно наблюдается в легких и лимфатической системе, что и определяет проявления этого заболевания, которые можно разделить на легочные и внелегочные соответственно.

В легких пролиферация ЛАМ-клеток выявляется вокруг бронхиол, артерий, вен, в лимфатических сосудах, а также в межальвеолярных перегородках и плевре [7]. Сужение просвета мелких бронхиол, вероятно, за счет формирования «воздушных ловушек» приводит к гиперинфляции с последующим образованием мелких кист, что и объясняет макроскопическую картину микрокистозной перестройки паренхимы. При разрыве кист, расположенных подплеврально, развиваются пневмотораксы, часто рецидивирующие. Вследствие такой перестройки легочной паренхимы возникает дыхательная недостаточность, клинически проявляющаяся прогрессирующей одышкой. Разрастание ЛАМ-клеток в сосудах малого круга также играет значимую роль в патогенезе и клинической картине этого заболевания. Сужение просвета артериол приводит к значительному росту сосудистого сопротивления в малом круге кровообращения и, следовательно, к легочной гипертензии с последующим закономерным формированием легочного сердца. Разрастание ЛАМ-клеток вокруг венул обуславливает их компрессию с сужением просвета и повышением давления внутри сосудов, нарушение целостности сосудистой стенки, геморагии, гемосидероз, а клинически проявляется кровохарканьем. При сдавлении лимфатических сосудов легких и плевры узелками пролиферирующих ЛАМ-клеток с их последующей обтурацией и разрывами развиваются хилоторакс и хилоптоэ. Хилоторакс наблюдается у 28% больных ЛАМ [7], в то время как в общей структуре плевральных выпотов по частоте встречается он занимает одно из последних мест. При подобном поражении лимфатических сосудов брюшной полости, таза и ретроперитонеального пространства развивается хилезный асцит. Специфическое для ЛАМ поражение лимфатической системы – развитие лимфангиолейомиом – представляет собой скопление увеличенных и кистозно-расширенных лимфатических сосудов за счет инфильтрации ЛАМ-клетками. Поражение лимфатической системы при ЛАМ может проявляться лимфаденопатией. Кроме того, внелегочными признаками ЛАМ являются ангиомиолипомы почек и менингиомы.



В.К. Гаврисюк



О.В. Страфун

### Патоморфологическая характеристика

Визуально в развернутой стадии заболевания можно обнаружить дефекты висцеральной плевры в местах разрывов субплеврально расположенных кист. Такие дефекты усиливают бугристость поверхности легкого. Характерным признаком является относительная сохранность нормальной паренхимы легкого с внешней стороны кист. У пациентов с выраженным поликистозом легкого паренхима практически полностью замещена сформированными кистами. Кисты имеют различную конфигурацию: округлые, полигональные и овоидной формы. У пациенток с умеренным проявлением поликистоза легких преобладают округлые кисты с минимальной вариабельностью их формы. У пациенток с выраженным поликистозом отмечается формирование кист более крупного размера и более вариабельных форм – обнаруживаются округлые, полигональные, овоидные, иногда неправильной, «причудливой» формы [3].

В ранней стадии заболевания инфильтраты из ЛАМ-клеток могут быть не замечены патологом, и биопсия может быть ошибочно интерпретирована как демонстрирующая либо эмфизематозные изменения, либо вариант здорового легкого. Для ЛАМ-клеток характерной является их локализация в мелких кластерах или по типу гнезд по краям кист и вдоль стенок альвеол, вокруг кровеносных и лимфатических сосудов легкого, бронхиол. Инфильтрация ЛАМ-клетками стенок дистальных отделов дыхательных путей и сосудов может приводить к обструкции воздушных просветов, формированию «воздушных ловушек», булл, а также фокусам гемосидероза в ткани легкого. Утрата альвеол связана с кистообразованием. Стенки кист содержат ЛАМ-клетки и обычно покрыты альвеолярными и фрагментарными кусочками бронхиолярного эпителия. Проллиферирующие ЛАМ-клетки являются морфологически гетерогенными и могут быть классифицированы в два типа: веретенообразные и эпителиоидные клетки. Обычно веретенообразные клетки расположены в центре, тогда как эпителиоидные клетки обнаруживают в периферических участках узлов из ЛАМ-клеток. Предполагается, что две субпопуляции ЛАМ-клеток могут представлять последовательные стадии дедифференцировки исходных (первичных) ЛАМ-клеток. Альтернативная гипотеза заключается в том, что два типа клеток представляют разные фенотипы и дифференцировка в один или другой фенотип осуществляется под контролем неизвестного стимула.

### Клинические проявления

Пневмоторакс, прогрессирующая одышка и хилезный плевральный выпот являются основными

Симптомы и клинические проявления	Больные, %
Одышка	87
Кашель	51
Боль в груди	34
Кровохарканье	22
Пневмоторакс	65
Хилезный выпот	28

клиническими проявлениями ЛАМ [7, 10]. Одышка – наиболее частый симптом ЛАМ (более 70% пациентов), возникающий в результате обструкции дыхательных путей и кистозной деструкции легочной паренхимы (табл. 1).

Более 50% больных имеют в анамнезе пневмоторакс, который часто является первой манифестацией болезни и нередко имеет рецидивирующий характер [10]. Реже встречается хилезный плевральный выпот, которому также свойственна тенденция к рецидивированию [15]. К другим респираторным симптомам относятся кашель, кровохарканье, выделение хилезной мокроты (chylloptysis). Кровохарканье и chylloptysis могут быть результатом обструкции ЛАМ-клетками легочных кровеносных и лимфатических сосудов [7].

Внелегочными признаками ЛАМ являются ангиомиолипомы, которые наблюдаются в основном в почках; хилезный асцит, абдоминальные лимфангиолейомиомы. Ангиомиолипомы относятся к доброкачественным опухолям, отмечаются в среднем у 80% больных КТС-ЛАМ и у 40% больных спорадическим ЛАМ [16]. Размеры этих опухолей варьируют от 1 мм до более 20 см в диаметре. В большинстве случаев ангиомиолипомы протекают бессимптомно, однако множественные и крупные опухоли могут быть причиной кровотечений, боли и гематурии [13].

Лимфангиолейомиомы наблюдаются примерно у 10% больных ЛАМ, представляют собой крупные кистозные опухоли, локализованные в основном в брюшной полости, ретроперитонеальном пространстве и полости таза. Хилезный асцит как результат обструкции лимфатических сосудов выявляется в 10% случаев, преимущественно у больных с высокими темпами прогрессирования болезни [4].

#### Рентгенологические симптомы

Рентгенологические признаки ЛАМ достаточно подробно описаны в литературе [3, 12, 14]. На ранней стадии заболевания рентгенологические изменения могут отсутствовать. В последующем развиваются ретикулярные или ретикулярно-узелковые инфильтраты.

Часто наблюдается плевральная патология, в том числе плевральный выпот и пневмоторакс. F. Abbott и соавт. [3] провели ретроспективный анализ данных рентгенологического обследования 33 женщин с гистологически подтвержденным диагнозом ЛАМ. В результате у 21 пациентки (66%) выявлены ретикулярные затенения, у 17 (53%) – увеличение легочных объемов, у 14 (44%) – плевральный выпот, у 13 (41%) –

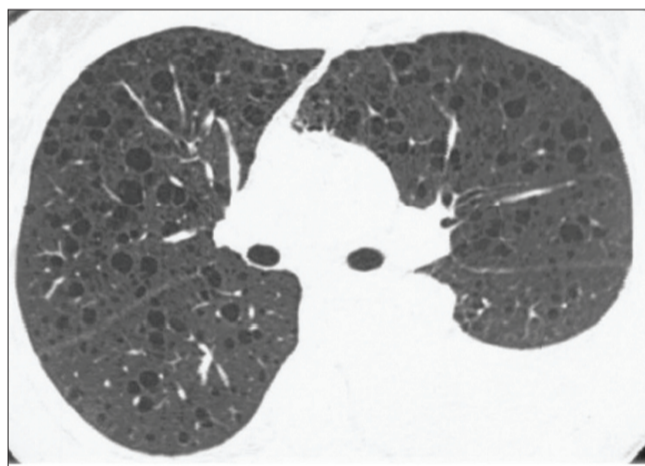


Рис. 1. ЛАМ у 39-летней женщины с одышкой. КТВР демонстрирует билатеральные диффузные кисты. Отмечается умеренный выпот в левой плевральной полости [3].

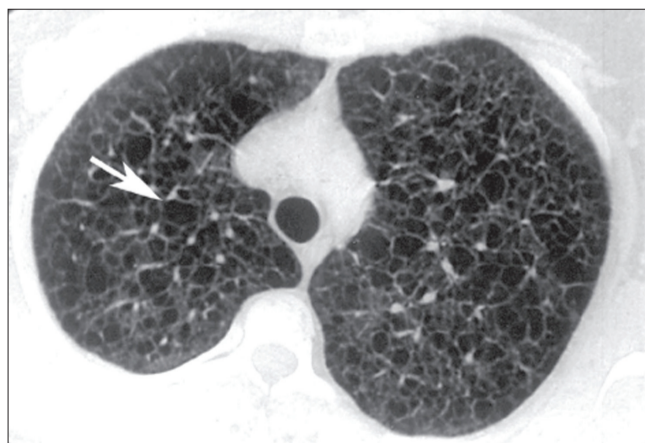

Рис. 2. ЛАМ у 34-летней женщины с прогрессирующей одышкой. На КТВР отмечается тяжелое поражение легких с образованием тонкостенных кист. Некоторые кисты – малых размеров (2-5 мм), но большинство достигают размеров 12 мм. Отмечается различный характер контуров кист, включая полигональный (стрелка) [3].

Таблица 2. Субъективные проявления болезни и некоторые данные анамнеза				
Инициалы больной, возраст	Жалобы	Дебют болезни		Сведения о патологии женской половой сферы и заболеваниях других органов
		Возраст, лет	Симптомы	
Р.В., 39 лет	Одышка при незначительной физической нагрузке	38	Симптомы правостороннего хилезного плеврального выпота	Менструации с 12 лет, нерегулярные, с частыми задержками Усиления одышки во время менструаций не отмечает В детстве неоднократно болела пневмонией
С.Н., 49 лет	Одышка при незначительной физической нагрузке, сухой кашель	42	Симптомы пневмонии, после которой стала отмечать сухой кашель и одышку	Менструации с 14 лет, нерегулярные В возрасте 25 лет – правосторонняя овариэктомия и частичная резекция левого яичника Детей нет В детстве тонзилэктомия
П.К., 49 лет	Одышка при незначительной физической нагрузке, сухой кашель	39	Одышка	Менструации регулярные, продолжаются до сих пор Две беременности, двое нормальных родов Дважды оперирована по поводу фиброзно-кистозной мастопатии (в возрасте 34 и 36 лет) С 38 лет наблюдается по поводу фибромиомы матки и эндометриоза
Р.Г., 59 лет	Одышка при привычной физической нагрузке, кровохарканье	55	Кровохарканье, в возрасте 58 лет – спонтанный пневмоторакс	Менструации с 13 лет, регулярные Двое нормальных родов (в возрасте 21 и 24 лет) С 30-летнего возраста наблюдается по поводу фибромиомы матки
К.О., 46 лет	Одышка при незначительной физической нагрузке, периодически кровохарканье	38	Одышка	Менструации с 17 лет, нерегулярные Поликистоз яичников Первая беременность в возрасте 38 лет, без патологии, закончилась нормальными родами Выявлена фиброзно-кистозная мастопатия
К.Т., 46 лет	Одышка при привычной физической нагрузке	45	Симптомы правостороннего хилезного плеврального выпота	Менструации с 13 лет, регулярные Три беременности, одни нормальные роды

пневмоторакс. В пяти случаях патологических изменений на рентгенограммах не отмечалось.

В отличие от рентгенографии КТВР почти всегда позволяет выявить изменения в легких на этапе постановки диагноза у больных с нормальной рентгенограммой легких. Наиболее характерным для ЛАМ является наличие многочисленных тонкостенных кист различных размеров – от нескольких миллиметров до нескольких сантиметров (рис. 1). Количество этих кист также варьирует от нескольких рассеянных кист до полного замещения легочной паренхимы кистозными образованиями (рис. 2).

#### Диагностические критерии и дифференциальный диагноз

В соответствии с руководством Европейского респираторного общества по диагностике и ведению ЛАМ [11] диагноз по степени достоверности обозначается как определенный, вероятный (близкий к определенному) и возможный. Определенный диагноз ЛАМ может быть установлен без применения биопсии легкого в случаях, если присутствуют какие-либо из следующих экстрапульмональных проявлений болезни: ангиомиолипома, грудной или абдоминальный выпот, лимфангиолейомиома или гистологически доказанное поражение лимфатических узлов, определенный или вероятный диагноз КТС. КТВР рекомендована в качестве основного диагностического метода. Диагноз ЛАМ считается вероятным, если характерные (типичные) КТВР-симптомы сочетаются с совместимыми (не противоречащими диагнозу) клиническими данными, или когда совместимые КТВР-признаки присутствуют у больных с ангиомиолипомой или хилезным выпотом. К характерным КТВР-признакам относятся множественные (более десяти) тонкостенные круглые воздушные кисты при отсутствии других значительных изменений в паренхиме. Если присутствует малое количество типичных кист (более двух, но менее десяти), КТВР-признаки расцениваются как совместимые с ЛАМ. Диагноз ЛАМ считается возможным, если при наличии характерных и совместимых КТВР-признаков отсутствуют соответствующие клинические данные.

Бронхоскопия, исследование бронхоальвеолярного лаважа, показатели функции внешнего дыхания (ФВД), газового состава и кислотно-основного состояния крови не имеют диагностической значимости у больных ЛАМ. У пациентов отмечаются умеренно и резко выраженные нарушения вентиляционной функции легких по рестриктивному или смешанному типу, умеренные и тяжелые нарушения диффузионной способности легких, гипоксемия. Вместе с тем оценка

нарушений легочной вентиляции, диффузионных расстройств и гипоксемии позволяет лишь оценить степень тяжести ЛАМ, темпы прогрессирования болезни и эффективность проводимой терапии.

Дифференциальную диагностику следует проводить с гистиоцитозом Х легких, при котором рецидивирующий пневмоторакс также является одним из характерных признаков болезни. В некоторых случаях ЛАМ необходимо дифференцировать с буллезной эмфиземой легких, лимфоцитарной интерстициальной пневмонией, гиперчувствительным пневмонитом, амилоидозом и другими заболеваниями, ассоциированными с легочными кистами и пневмотораксом.

#### Лечение


Учитывая то, что ЛАМ поражает только женщин преимущественно детородного возраста, обостряется в период беременности и после назначения эстрогенов, в лечении больных применялись различные гормональные стратегии. Эффекты билатеральной овариэктомии оказались противоречивыми. Нет объективных доказательств улучшения течения ЛАМ и при использовании антиэстрогенной терапии, аналога гонадотропин-рилизинг-гормона.

С 1980-х годов применение прогестерона считалось стандартом в лечении больных ЛАМ. Результаты одного из ретроспективных исследований свидетельствуют о небольшом замедлении темпов снижения объема форсированного выдоха за первую секунду (ОФВ<sub>1</sub>) и значительном замедлении темпов снижения диффузионной способности легких (ДСЛ) под влиянием терапии прогестероном [9]. Результаты другого ретроспективного исследования (275 больных ЛАМ) показали, что средние ежегодные темпы снижения ОФВ<sub>1</sub> и ДСЛ у пациентов, получавших прогестерон, не отличались значительно от таковых в группе больных, не принимавших препарат [17].

Вместе с тем, учитывая неблагоприятный прогноз естественного течения ЛАМ, большинство специалистов считает целесообразным эмпирическое применение прогестерона [1], особенно в случаях быстропрогрессирующего течения болезни [7].

Очень сложной проблемой является лечение рецидивирующего пневмоторакса и, особенно, хилоторакса. В случаях хилезного выпота первичными мерами являются терапевтический торакоцентез и диета с низким содержанием жиров. В случае неэффективности этих мероприятий необходимо выполнение плевродеза.

Продолжение на стр. 38.



## РЕДКИЕ ЗАБОЛЕВАНИЯ

В.К. Гаврисюк, д.м.н., профессор, О.В. Страфун, к.м.н., О.В. Шадрин, И.В. Лискина, д.м.н., Н.С. Опанасенко, д.м.н.,  
Национальный институт фтизиатрии и пульмонологии им. Ф.Г. Яновского НАМН Украины

### Редкие интерстициальные заболевания легких: лимфангиолейомиоматоз

Продолжение. Начало на стр. 36.

Лечение бронходилататорами показано примерно 20% больных, которые дают положительный ответ в ингаляционном тесте. Эффективность глюкокортикоидов у больных ЛАМ не доказана.

Оксигенотерапия у пациентов с ЛАМ применяется согласно стандартным показаниям.

Терапевтический прогноз и прогноз для жизни неблагоприятен, летальный исход наступает в сроки от 3-5 до 15 лет.

#### Результаты собственных наблюдений

На протяжении последних трех лет в Национальном институте фтизиатрии и пульмонологии им. Ф.Г. Яновского НАМН Украины ЛАМ был диагностирован у шести больных. В таблице 2 приведены сведения о субъективных проявлениях болезни и краткие анамнестические данные.

Возраст больных составлял от 39 до 59 лет.

Одышка при физической нагрузке была основным субъективным проявлением ЛАМ: у двух пациенток – при выполнении привычной нагрузки, у четырех – при незначительной. Сухой кашель наблюдался в двух случаях, кровохарканье – также в двух.

У пяти больных заболевание началось с появления одышки, из них в двух случаях причиной одышки был хилезный плевральный выпот. В одном случае первым симптомом ЛАМ было кровохарканье, через год при выполнении прыжка в воду развился спонтанный пневмоторакс. Клинический период болезни составлял от года до 10 лет.

У пяти пациенток наблюдались расстройства в женской половой сфере. Из них две были прооперированы по поводу поликистоза яичников и фиброзно-кистозной мастопатии, одна больная наблюдается в связи с фибромиомой матки, одна – по поводу поликистоза яичников и фиброзно-кистозной мастопатии, у одной пациентки имеются стойкие нарушения менструального цикла.

При осмотре признаков легочной недостаточности не отмечалось – одышки в покое, цианоза, изменений дистальных фаланг пальцев не выявили. При перкуссии и аускультации легких патологические изменения не наблюдались, за исключением больной с хилезным выпотом, у которой определялось притупление перкуторного тона и отсутствие везикулярного дыхания в месте проекции выпота.

По данным клинического анализа крови, у одной пациентки отмечалось увеличение СОЭ (30 мм/ч).

При анализе обзорных рентгенограмм органов грудной клетки у трех больных с клиническим периодом заболевания от 7 до 10 лет определялась распространенная сетчато-ячеистая деформация легочного рисунка. У остальных пациенток с клиническим периодом заболевания от года до 4 лет патологических изменений на рентгенограммах не наблюдалось. На компьютерных томограммах всех больных определялись множественные округлые тонкостенные кистозные образования размером от 0,2 до 2,0 см в диаметре равномерно во всем легочном пространстве. У одной пациентки количество кист было существенно меньше, чем у других больных, но значительно больше десяти. При этом

кисты были более крупными: от 0,5 до 3,0 см в диаметре. У двух пациенток (клинический период болезни – 7 и 10 лет) полостные образования занимали практически все легочное пространство.

Показатели ФВД и газового состава крови представлены в таблице 3.

Нарушения легочной вентиляции наблюдались только в трех случаях, из них у двух больных – нарушения бронхиальной проходимости (уменьшение ОФВ<sub>1</sub> и ОФВ<sub>1</sub>/ФЖЕЛ), у одной пациентки – начальные рестриктивные расстройства (уменьшение ЖЕЛ и увеличение ОФВ<sub>1</sub>/ФЖЕЛ). Вместе с тем у пяти больных отмечались выраженные нарушения ДСЛ.

Анализ газового состава крови был проведен у четырех пациенток: гипоксемия выявлена только в одном случае. У трех больных наблюдалась гипокапния крови.

У трех пациенток клинический диагноз ЛАМ легких был верифицирован на основе проведения хирургической биопсии легкого и результатов патогистологического исследования биоптатов. В одном случае достоверность диагноза подтверждена сочетанием типичных КТ-симптомов с хилотораксом. У двух больных диагноз установлен на основании типичных КТ-симптомов ЛАМ и совместимых клинических данных.

Всем больным назначена длительная антиэстрогенная терапия (оксипрогестерона капроат по 2,0 мл 12,5% раствора внутримышечно 1 раз в неделю), рекомендовано контрольное обследование с частотой 1 раз в 6 мес.

Три пациентки были обследованы через 6 и 12 мес после выписки: клиническое состояние больных и показатели газообмена сохраняются на прежнем уровне. Вместе с тем у одной из них через месяц после амбулаторного обследования в институте развилось легочное кровотечение, в связи с чем больная была госпитализирована в областную больницу по месту жительства. Три пациентки были выписаны из клиники менее чем 6 мес назад.

Суммируя результаты клинических наблюдений, можно заключить, что клиническое течение и рентгенологические проявления ЛАМ в представленных случаях существенно не отличались от описанных в литературе.

Большинство больных (пять пациенток) в анамнезе имеют серьезную патологию женской половой сферы, из них две женщины лечились оперативным путем.

Основным проявлением ЛАМ была одышка. У половины пациенток заболевание началось с развития хилоторакса (две больные) и пневмоторакса (одна пациентка).

Клиническое обследование больных не позволяет выявить какие-либо патологические изменения в легких. Метод рентгенографии легких также неинформативен у пациенток с коротким клиническим периодом заболевания.

Применение КТВР во всех случаях позволяет выявить округлые тонкостенные, преимущественно мелкие, равномерно распределенные кистозные образования в легких, что составляет типичную КТ-семиотику ЛАМ.

Незначительно выраженные нарушения легочной вентиляции преимущественно по обструктивному

типу наблюдаются у половины больных, у большинства пациенток отмечаются выраженные нарушения диффузионной функции легких.

Всем больным назначено лечение прогестероном, оценка результатов его применения требует дальнейшего наблюдения.

Одной из наиболее сложных проблем в лечении больных ЛАМ является хилезный плевральный выпот. Терапевтические мероприятия при хилотораксе обычно малоэффективны, в связи с чем единственным способом сохранения жизни этих больных является выполнение плевродеза, заключающегося в искусственном создании путем химического, физического и механического воздействия плеврита с целью облитерации плевральной полости. Одним из вариантов механического плевродеза является парietальная плеврэктомия.

Ниже приведено описание клинического наблюдения больной ЛАМ легких, осложненным правосторонним хилотораксом, которой проведено оперативное лечение с применением плеврэктомии.

Больная К., 1965 года рождения, была госпитализирована в отделение торакальной хирургии и инвазивных методов диагностики института с диагнозом правостороннего рецидивирующего хилоторакса.

Из анамнеза известно, что два месяца назад появилась одышка, которая постепенно прогрессировала. При рентгенологическом обследовании органов грудной полости был обнаружен правосторонний плевральный выпот. Больная госпитализирована в областную противотуберкулезный диспансер, где ей дважды выполнялась пункция правой плевральной полости с эвакуацией 1500 и 1800 мл хилезного экссудата соответственно. Больная была направлена в онкоцентр г. Киева, где ей была выполнена компьютерная томография органов грудной полости и установлен диагноз ЛАМ легких, осложненного правосторонним хилотораксом. Также было выполнено дренирование правой плевральной полости. В течение двух недель ежедневный объем экссудации по дренажу составлял приблизительно 350 мл хилезной жидкости. Через две недели в онкоцентре пациентке было рекомендовано паллиативное лечение у пульмонолога по месту жительства в связи с отсутствием профильной онкологической патологии. Больная была направлена на консультацию в Национальный институт

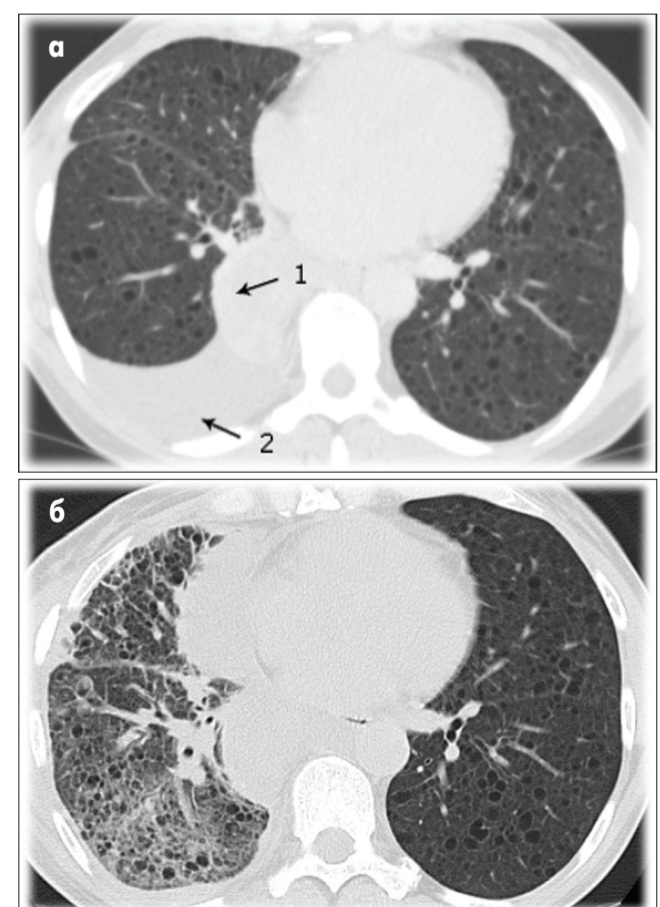


Рис. 3. Компьютерная томограмма органов грудной полости больной К. при поступлении в клинику (а) и через 1,5 мес после оперативного лечения (б). 1 – расширенный грудной проток; 2 – плевральный выпот.

Таблица 3. Показатели ФВД и газового состава крови

Инициалы больной	Показатели ФВД (% от должн.)							PaO <sub>2</sub> , мм рт. ст.	PaCO <sub>2</sub> , (мм рт. ст.)
	ОЕЛ	ООЛ	ООЛ/ОЕЛ	ЖЕЛ	ОФВ <sub>1</sub>	ОФВ <sub>1</sub> /ФЖЕЛ, %	ДСЛ		
Р.В.	97,5	144,7	144,8	76,2	86,6	98,2	58,5	-	-
С.Н.	101,1	113,3	109,8	97,3	74,2	69,4	52,8	55	36
П.К.	92,0	82,4	86,2	99,8	88,8	79,7	47,3	-	-
Р.Г.	86,8	92,0	108,2	88,2	74,2	74,1	70,1	70	43
К.О.	111,3	163,5	142,1	86,9	53,9	58,5	41,3	75	34
К.Т.	91,1	99,1	108,2	88,8	77,1	74,7	46,6	70	36

Примечание: ОЕЛ – общая емкость легких; ООЛ – остаточный объем легких; ЖЕЛ – жизненная емкость легких; ОФВ<sub>1</sub> – объем форсированного выдоха за первую секунду; ФЖЕЛ – форсированная жизненная емкость легких; ДСЛ – диффузионная способность легких; PaO<sub>2</sub> – напряжение кислорода в капиллярной крови; PaCO<sub>2</sub> – напряжение углекислого газа в капиллярной крови.

фтизиатрии и пульмонологии им. Ф.Г. Яновского НАМН Украины и госпитализирована в отделение торакальной хирургии и инвазивных методов диагностики.

При госпитализации состояние больной средней степени тяжести. Основная жалоба – на одышку при умеренной физической нагрузке. При осмотре больная нормостенического телосложения, кожные покровы и слизистые оболочки чистые. Частота дыханий – до 21 в мин, дыхание ослабленное в задне-нижних отделах справа, и там же определяется приглушение перкуторного тона. Гемодинамические показатели и неврологический статус без особенностей.

При рентгенологическом исследовании (рис. 3) определяется правосторонний плевральный выпот, значительное расширение грудного лимфатического протока.

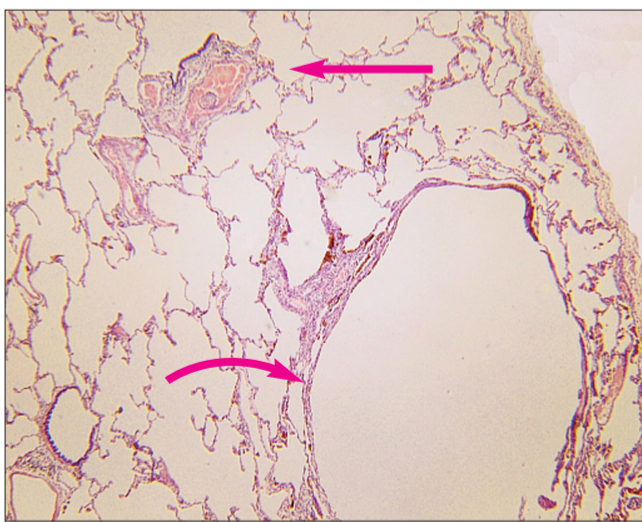
Общий анализ крови при поступлении: гемоглобин – 114 г/л, эритроциты –  $4,9 \times 10^{12}$ /л, лейкоциты –  $7,3 \times 10^{12}$ /л, СОЭ – 9 мм/ч. Биохимические показатели крови: общий билирубин – 9,0 мкмоль/л, аланинаминотрансфераза – 13,5 ЕД/л, глюкоза – 6,0 ммоль/л, мочевины – 4,26 ммоль/л, креатинин – 84,9 мкмоль/л, общий белок – 55,4 г/л. Уровни женских гормонов на восьмые сутки менструального цикла были следующими: фолликулостимулирующий гормон – 4,5 ЕД/л, эстрадиол – 11,8 пг/мл, хорионический гонадотропин <1,0 ЕД/л. Показатели ФВД: ЖЕЛ – 73%, ОФВ<sub>1</sub> – 65%.

Учитывая, что основной причиной легочной недостаточности был рецидивирующий хилоторакс, было принято решение об оперативном лечении. Без особой предоперационной подготовки больной была выполнена открытая биопсия правого легкого, париецальная плеврэктомия с созданием дубликатуры париецальной плевры над грудным протоком.

**Протокол операции.** Под однолегочным интубационным наркозом проведена боковая торакотомия справа по пятому межреберью. При ревизии в плевральной полости содержалось приблизительно 1000 мл хилезного экссудата, который был аспирирован. Определено наличие расширенного грудного протока до 3 см в диаметре, который тянулся от дуги непарной вены и заходил в ретроперитонеальное пространство вдоль позвоночника. В нескольких местах с поверхности грудного протока просачивалась лимфа. В правом легком определялись поверхностные буллезные изменения.

С помощью однократного наложения УКЛ-60 была произведена биопсия средней доли правого легкого. Также была выполнена париецальная плеврэктомия (как вариант механического плевродеза). Диафрагма и париецальная плевра над грудным протоком обработаны спиртовым раствором йода. Создана дубликатура париецальной плевры над грудным протоком для укрепления его стенок. На места просачивания лимфы были наложены пластины тахокомба. Далее была выполнена санация плевральной полости, установлено три дренажа, рана послойно ушита. Сразу после операции дренажи были подключены к активной аспирации.

Основные направления ведения пациентки в послеоперационном периоде:



**Рис. 4.** На малом увеличении представлен субплевральный участок легкого с наличием типичной кисты в результате патологического разрастания атипичных гладкомышечных клеточных элементов (внизу снимка справа, изогнутая стрелка), а выше, по диагонали к кисте, в перибронхиолярной области – разрастания клеток этого же типа вокруг сосуда с единичным вращением в просвет сосуда (стрелка). Фон – относительно неизменная паренхима легкого. Окраска гематоксилином-эозином.

- Голодание со сбалансированным парентеральным питанием с использованием ипратропия/сальбутамола и инъекционных поливитаминных препаратов (в течение восьми суток с постепенным переходом на энтеральную безжировую диету).

- Назначение антибиотиков широкого спектра действия в лечебных дозах (имипенем/циластатин, левофлоксацин, амикацин).

- Контроль и коррекция электролитного и кислотно-основного состояния крови.

- Антикоагулянтная терапия (надропарин, ацетилсалициловая кислота).

- Антиэстрогенная терапия (оксипрогестерона капонат 12,5% 2 мл внутримышечно 1 раз в неделю).

- Инфузия 10% раствора альбумина для коррекции онкотического давления крови.

- Диосмин/гесперидин с целью развития лимфатических коллатералей.

- Длительная активная аспирация.

Послеоперационный период протекал гладко, лимфорея не отмечалась, рана зажила первичным натяжением, дренажи были удалены через 2 нед с момента операции.

Результаты патогистологического исследования продемонстрированы на рисунке 4. Заключение: плевра неравномерно умеренно утолщена в результате ангиоматоза и преимущественно поверхностного фибролейомиоматоза; в легочной паренхиме определяются морфологические признаки ЛАМ со значительными участками малоизмененной легочной паренхимы.

На рис. 3б представлена КТ органов грудной полости через 1,5 мес после операции: выпота в плевральных полостях нет, легкие расправлены; усиление легочного рисунка в нижних легочных полях справа (месте выполнения биопсии легкого) за счет сосудистого компонента и фиброза.

**Результат операции.** Результаты операции оценивать еще рано, но с уверенностью можно заключить, что благодаря комплексу хирургических и консервативных мероприятий удалось достичь прекращения лимфорей в плевральную полость, улучшить показатели внешнего дыхания: ЖЕЛ увеличилась до 88,8%, ОФВ<sub>1</sub> – до 77,1%, вместе с тем сохранялось умеренное снижение ДСЛ – 46,6%. Однако качество жизни больной существенно изменилось в положительную сторону. Пациентка амбулаторно продолжает получать антиэстрогенную терапию, придерживается безжировой диеты, ведет активный образ жизни.

#### Литература

1. Интерстициальные заболевания легких. Руководство для врачей / Под ред. М.М. Ильковича, А.Н. Кокосова. – СПб.: Нордмедиздат, 2005. – 560 с.
2. Овчаренко С.И. Лимфангиолейомиоматоз – болезнь, поражающая женщин [Электронный ресурс] / С.И. Овчаренко, Е.А. Сон. – Режим доступа: <http://con-med.ru/magazines/cm/pylmo/article/19972>.
3. Abbott G. F. Lymphangiomyomatosis: Radiologic-Pathologic Correlation / G.F. Abbott, M.L. Rosado-de-Christenson, A.A. Frazier et al. // RadioGraphics. – 2005. – Vol. 25, № 3. – P. 803-828.
4. Avila N. A. Lymphangiomyomatosis: abdominopelvic CT and US findings / N.A. Avila, J.A. Kelly, S.C. Chu // Radiology. – 2000. – Vol. 216. – P. 147-153.
5. Carsillo T. Mutations in the tuberous sclerosis complex gene TSC2 are a cause of sporadic pulmonary lymphangiomyomatosis / T. Carsillo, A. Astrinidis, E.P. Henske // Proc. Natl. Acad. Sci. USA. – 2000. – Vol. 97 (11). – P. 6085-6095.
6. Chorianopoulos D. Lymphangiomyomatosis and tuberous sclerosis complex / D. Chorianopoulos, G. Stratakis // Lung. – 2008. – Vol. 186, № 4. – P. 197-207.
7. Harari S. Lymphangiomyomatosis: What do we know and what we looking for? / S. Harari, O. Torre, J. Moss // Eur. Respir. Rev. – 2011. – Vol. 20, № 119. – P. 34-44.
8. John R.W. Tuberous sclerosis / R.W. John // Eur. J. Hum. Gen. – 2006. – Vol. 14 (10). – P. 1065-1073.
9. Johnson S.R. Decline in lung function in lymphangiomyomatosis: relation to menopause and progesterone treatment / S.R. Johnson, A.E. Tattersfield // Am. J. Respir. Crit. Care Med. – 1999. – Vol. 160. – P. 628-633.
10. Johnson S.R. Clinical experience of lymphangiomyomatosis in the UK / S.R. Johnson, A.E. Tattersfield // Thorax. – 2000. – Vol. 55. – P. 1052-1057.
11. Johnson S.R. European Respiratory Society guidelines for the diagnosis and management of lymphangiomyomatosis / S.R. Johnson, J.F. Cordier, R. Lazor et al. // Eur. Respir. J. – 2010. – Vol. 35. – P. 14-26.
12. Kelly J. Lymphangiomyomatosis / J. Kelly, J. Moss // Am. J. Med. Sci. – 2001. – Vol. 321, № 1. – P. 17-25.
13. Matsui K. Extrapulmonary lymphangiomyomatosis (LAM): clinicopathologic features in 22 cases / K. Matsui, A. Tatsuguchi, J. Valencia // Hum. Pathol. – 2000. – Vol. 31. – P. 1242-1248.
14. McCormark F.X. Lymphangiomyomatosis: a clinical update / F.X. McCormark // Chest. – 2008. – Vol. 133, № 2. – P. 507-516.
15. Ryu J.H. Chylothorax in lymphangiomyomatosis / J.H. Ryu, C.H. Doerr, S.D. Fisher // Chest. – 2003. – Vol. 123. – P. 623-627.
16. Ryu J.H. The NHLBI lymphangiomyomatosis registry: Characteristics of 230 patients at enrollment / J.H. Ryu, J. Moss, G.J. Beck // Am. J. Respir. Crit. Care Med. – 2006. – Vol. 173, № 1. – P. 105-111.
17. Taveira-Dasilva A.M. Decline in lung function in patients with lymphangiomyomatosis treated with or without progesterone / A.M. Taveira-Dasilva, M.P. Stylianou, C.J. Hedin // Chest. – 2004. – Vol. 126. – P. 1867-1874.
18. Zhang X. Pulmonary Lymphangiomyomatosis / X. Zhang, W.D. Travis // Arch. Pathol. Lab. Med. – 2010. – Vol. 134. – P. 1823-1828.

#### • Дайджест

##### Риск развития сахарного диабета у пациентов с астмой или ХОЗЛ, получающих ингаляционные кортикостероиды

В недавнем исследовании типа «случай–контроль» было обнаружено повышение риска развития сахарного диабета (СД) у пациентов с бронхиальной астмой (БА) или хроническим обструктивным заболеванием легких (ХОЗЛ), получающих ингаляционные кортикостероиды (ИКС), по сравнению с таковым у лиц соответствующего возраста, не принимающих эти препараты. Задачей данного испытания, проведенного канадскими учеными, было установить, действительно ли у пациентов с БА и ХОЗЛ, получающих ИКС, повышен риск развития СД.

Был проведен ретроспективный анализ двойных слепых плацебо контролируемых исследований с участием пациентов в возрасте  $\geq 4$  лет, получавших будесонид или будесонид/формотерол по поводу БА (26 исследований; будесонид: n=9067; плацебо: n=5926) и ХОЗЛ (8 исследований; будесонид: n=4616; не ИКС: n=3643). Затем были проанализированы результаты 60 двойных слепых контролируемых исследований с участием пациентов с БА, получавших разные ИКС (будесонид: n=33 496; флутиказон: n=2773).

Первый анализ показал, что частота таких нежелательных явлений, как СД и гипергликемия, составляла 0,13% в группе будесонида и 0,13% в группе плацебо (ОР 0,98; 95% ДИ 0,38-2,50; p=0,96); серьезных нарушений углеводного обмена – 0 и 0,05% соответственно.

Второй анализ показал, что частота СД/гипергликемии у пациентов с БА, получающих ИКС, составила 0,19%, выраженных нарушений углеводного обмена – 0,03%.

В популяции больных ХОЗЛ частота СД/гипергликемии составила 1,3% в группе будесонида и 1,2% в группе пациентов, не принимавших ИКС (ОР 0,99; 95% ДИ 0,67-1,46; p=0,96), выраженных нарушений углеводного обмена – 0,1 и 0,03% соответственно.

Таким образом, лечение ИКС БА и ХОЗЛ не ассоциируется с повышением риска развития СД или гипергликемии.

P.M. O'Byrne et al. Respir Med. 2012 Aug 14.

##### Применение антибиотиков при обострении ХОЗЛ еще на амбулаторном этапе может улучшить результаты лечения

Ряд исследований был посвящен выявлению факторов, ассоциирующихся с повышением риска госпитализации пациентов с ХОЗЛ. Однако информации о том, какую роль при этом играет качество лечения, проводимого перед госпитализацией, недостаточно.

Задачей настоящего исследования было установить, как часто больные, нуждающиеся в госпитализации ввиду обострения ХОЗЛ, получали антибиотики или другое лечение по данному поводу до поступления в стационар. Это многоцентровое перекрестное наблюдательное исследование с участием пациентов с ХОЗЛ в возрасте старше 40 лет, госпитализированных с обострением ХОЗЛ, было проведено на базе 30 испанских медицинских центров. Участников исследования разделили на группы в зависимости от того, получали они антибиотики или другое лечение перед госпитализацией. Наличие показаний для назначения антибиотиков определяли с помощью национальных и европейских клинических рекомендаций.

Популяцию исследования составили 298 пациентов, из которых 277 (93%) были мужчины, средний возраст –  $69,1 \pm 9,5$  лет. Какое-либо лечение до госпитализации получали 133 (45%) больных, 76 из них (57%) принимали антибиотики. Антибактериальные препараты достоверно чаще назначали пациентам с наличием гнойной мокроты перед обострением, высокой частотой обострений за предыдущий год, частыми обращениями за неотложной медицинской помощью, наличием бронхоэктазов. В то же время было установлено, что 10-20% пациентов, получавших антибиотики, согласно современным рекомендациям не имели показаний для проведения такой терапии.

В целом это исследование продемонстрировало низкую частоту проведения лечения обострений ХОЗЛ, в том числе антибиотикотерапии, на амбулаторном этапе у лиц, которым впоследствии потребовалась госпитализация по поводу ухудшения состояния. По мнению авторов, назначение антибиотикотерапии еще на амбулаторном этапе может улучшить результаты лечения обострений ХОЗЛ.

M. Miravilles et al. Infection. 2012 Aug 21.

Подготовила Наталья Мищенко