ZU_ ardio 3_2013 new.qxd 27.06.2013 16:19 Page 54

С.С. Страфун, д.м.н., професор, **Р.О. Сергієнко, О.М. Витриховська,** ДУ «Інститут травматології і ортопедії НАМН України», м. Київ

Деформуючий артроз плечового суглоба чи плечелопатковий періартрит: погляд спеціаліста

С.С. Страфун

Р.О. Сергієнко

Хронічний біль і порушення функції плечового суглоба турбують до 60% людей віком понад 40 років. Причинами цих станів вважають велику кількість різнопланових захворювань: остеохондроз шийного відділу хребта, плечелопатковий періартрит, нейродистрофічні синдроми, адгезивний капсуліт та ін. З іншого боку, остеоартроз плечового суглоба (ОАПС) діагностують дуже рідко. Офіційні статистичні дані про частоту й поширеність ОАПС нечисленні та суперечливі.

Так, у Міжнародній класифікації хвороб 10-го перегляду (МКХ-10) така нозологічна одиниця, як ОАПС, відсутня. Згідно із цією класифікацією ОАПС може бути віднесений до рубрики М19 «Інші артрози» як М19.0 «Первинний артроз інших суглобів», М19.1 «Посттравматичний артроз інших суглобів», М19.2 «Вторинний артроз інших суглобів» або М19.8 «Інший уточнений артроз». Слід також зазначити, що в розділі М75 розглядаються патологічні стани, властиві виключно плечовому суглобу: М75.0 «Адгезивний капсуліт плеча», М75.1 «Синдром стискання ротатора плеча», М75.2 «Тендиніт двоголового м'яза», М75.3 «Кальцифікуючий тендиніт плеча», М75.4 «Синдром удару плеча», М75.5 «Бурсит плеча», М75.8 «Інші ураження плеча», М75.9 «Ураження плеча, не уточнені». Фактично їх набагато більше, адже до рубрики М75.8 (інші) та М75.9 (не уточнені) можуть бути включені десятки діагнозів. Водночас і досить конкретні визначення, такі як М75.0 «Адгезивний капсуліт» чи М75.3 «Кальцифікуючий тендиніт», мають не менше п'яти-восьми загальновживаних назв. Таким чином, існує, з одного боку, повне ігнорування ОАПС як нозологічної одиниці, а з іншого – окремо виділена для плечового суглоба рубрика М75. Це дає підстави розглядати більшість згаданих у МКХ-10 діагнозів як прояви 1-2 стадії ОАПС.

Різноплановість і багатогранність перебігу ОАПС потребують аналогічних різноплановості та багатогранності способів діагностики, диференційної діагностики і методів профілактики, лікування та реабілітації. Причому ці методи постійно вдосконалюються й доповнюються на основі досягнень консервативної терапії, сучасних технологій хірургічного лікування і знань про патогенез остеоартрозу з урахуванням не лише біомеханічних факторів, а й імунно-метаболічних механізмів

У закордонній, і особливо вітчизняній літературі цьому питанню приділяють недостатньо уваги. На фоні сотень статей, дисертацій, навіть монографій, присвячених остеоартрозу кульшового й колінного суглоба, опубліковано лише поодинокі повідомлення про ОАПС, а фундаментальні, комплексні роботи відсутні.

З метою вивчення ранніх проявів ОАПС і розробки на їх основі патогенетично обґрунтованого підходу до системи профілактики, діагностики та диференційованого лікування на базі Інституту травматології і ортопедії було проведено дослідження.

Матеріали і методи

За період із 2003 по 2013 рік на базі відділу мікрохірургії та реконструктивної хірургії верхньої кінцівки Інституту травматології і ортопедії 297 пацієнтів було прооперовано з приводу хронічного больового синдрому плеча, не пов'язаного з травмою. Групу спостереження становили 177 жінок, 120 чоловіків, середній вік 56 років. Усіх хворих досліджували за однаковим протоколом за допомогою клінічного, сонографічного, рентгенологічного методів, магнітно-резонансної томографії (МРТ) та діагностичної артроскопії. Клінічний метод дослідження складався зі стандартного ортопедичного обстеження і спеціальних тестів. Він дозволяв оцінити наявність гіпотрофії, деформації контурів плеча, контрактури, порушення плечелопаткового ритму, виявити зони болючості, акустичні феномени, визначити силу активних рухів порівняно з непошкодженим плечем. Спеціальні клінічні тести (тест Howkins і тест Neer) давали змогу виявити конфлікт між місцем інсерції надостьового й підостьового м'язів і нижньою поверхнею акроміального виростка лопатки (субакроміальний конфлікт). Тести внутрішньосуглобового й субакроміального введення місцевого анестетика (введення відповідно 20-30 і 10-15 мл 0,5% розчину лідокаїну під контролем ультразвукового апарата) дозволяли оцінити переважну локалізацію патологічного процесу (locus morbi). Сонографічне обстеження обох плечових суглобів виконували за допомогою мультичастотного лінійного датчика з використанням методик статичного й динамічного обстеження. Ультразвукове дослідження у статичному В-режимі давало змогу оцінити цілісність і стан сухожилків надостьового, підостьового, малого круглого й підлопаткового м'язів, сухожилка довгої голівки двоголового м'яза, наявність синовіту і його характер, стан задньої частини суглобової губи. Також за допомогою методів визначали стан акроміально-ключичного і грудинно-ключичного суглобів і проводили діагностику субакроміального бурситу. Динамічне обстеження дозволяло виявити порушення артикуляції між великим горбком і нижньою поверхнею акроміального виростка й оцінити, у якій фазі артикуляції виникає больовий синдром.

Рентгенологічне обстеження виконували для обох плечових суглобів. Використовували пряму, аксилярну й бокову проекцію субакроміального простору. Дослідження давало змогу виявити дегенеративно-дистрофічні зміни в плечелопатковому, акроміально-ключичному суглобах і субакроміальному псевдосуглобі, оцінити форму акроміального виростка лопатки.

МРТ-діагностику здійснювали у різних режимах. Дослідження надавало інформацію про загальний стан суглобових кінців, сухожилків, хряща, слизової оболонки плечелопаткового, акроміально-ключичного суглобів і субакроміального псевдосуглоба, цілісність і структуру сухожилків ротаторної манжети плеча (РМП) і довгої голівки двоголового м'яза (ДГДМ).

Артроскопічне дослідження проводили за методикою огляду порожнини плечового суглоба із 21 позиції й субакроміального простору із 17 позицій. Огляд порожнини суглоба дозволяв оцінити стан суглобового хряща западини лопатки й голівки плеча, усіх відділів суглобової губи, внутрішньосуглобових частин сухожилків ДГДМ, підлопаткового м'яза, надостьового, підостьового й малого круглого м'язів, стан синовіальної оболонки та капсули суглоба, включаючи плечелопаткові зв'язки.

Результати та обговорення

Під час артроскопічного дослідження у хворих виявлено різні типи ураження плечового суглоба. Першу групу становили 117 хворих (68 жінок, 49 чоловіків; середній вік – 46 років), яким було виконано субакроміальну декомпресію. Пацієнти цієї групи скаржилися на біль з локалізацією в еполетній зоні під час рухів у межах 70-120° елевації і вночі. Розвиток захворювання був безпричинний, поступовий, середній термін від появи перших симптомів становив 6,6±2,3 міс. Під час огляду виявлено гіпотрофію надостьового й підостьового м'язів, порушення плечелопаткового ритму за рахунок збільшення питомої ваги руху реберно-лопаткового з'єднання. При пальпації відмічався біль у ділянках великого горбка, міжгорбкової борозни й передньозовнішньої поверхні акроміального відростка лопатки. Під час клінічного обстеження встановлено позитивні тести: тест Howkins, тест Neer, субакроміального введення розчину місцевого анестетика. Під час ультразвукового обстеження зареєстровано дегенеративні зміни в сухожилку надостьового м'яза (100% хворих), позитивний динамічний тест субакроміального конфлікту (100% пацієнтів), теносиновіт сухожилка ДГДМ плеча, ознаки субакроміального бурситу (68% хворих) (рис. 1).

На рентгенограмах спостерігалися: субхондральний склероз у ділянці великого горбка й нижньої поверхні акроміального виростка лопатки (72% хворих), кістоподібна перебудова в зоні великого горбка (46% хворих), міжгорбкової борозни (52% хворих), нижньої поверхні акроміального виростка лопатки (34% пацієнтів) (рис. 2). У 62% хворих цієї групи відмічалися морфологічні типи II і III передньонижньої поверхні акроміального виростка лопатки.

Під час МРТ-дослідження виявлено дегенеративні зміни в сухожилках надостьового й підостьового м'язів, теносиновіт ДГДМ (100% хворих), патологічні типи передньонижньої поверхні акроміального виростка лопатки (65% пацієнтів) (рис. 3, 4).

Під час артроскопічного дослідження у хворих зазначеної групи встановлено наявність хронічного субакроміального бурситу більшого чи меншого ступеня вираження, теносиновіту сухожилка ДГДМ і плечелопаткового суглоба, ознаки хондромаляції суглобового хряща лопатки в центральній зоні; суглобова поверхня РМП виглядала непошкодженою (рис. 5).

Таким чином, пацієнти, яких було прооперовано з приводу синдрому субакроміального конфлікту, мають не лише

Рис. 2. Субхондральний склероз і кістоподібна перебудова в ділянках нижньої поверхні акроміального виростка лопатки й великого горбка

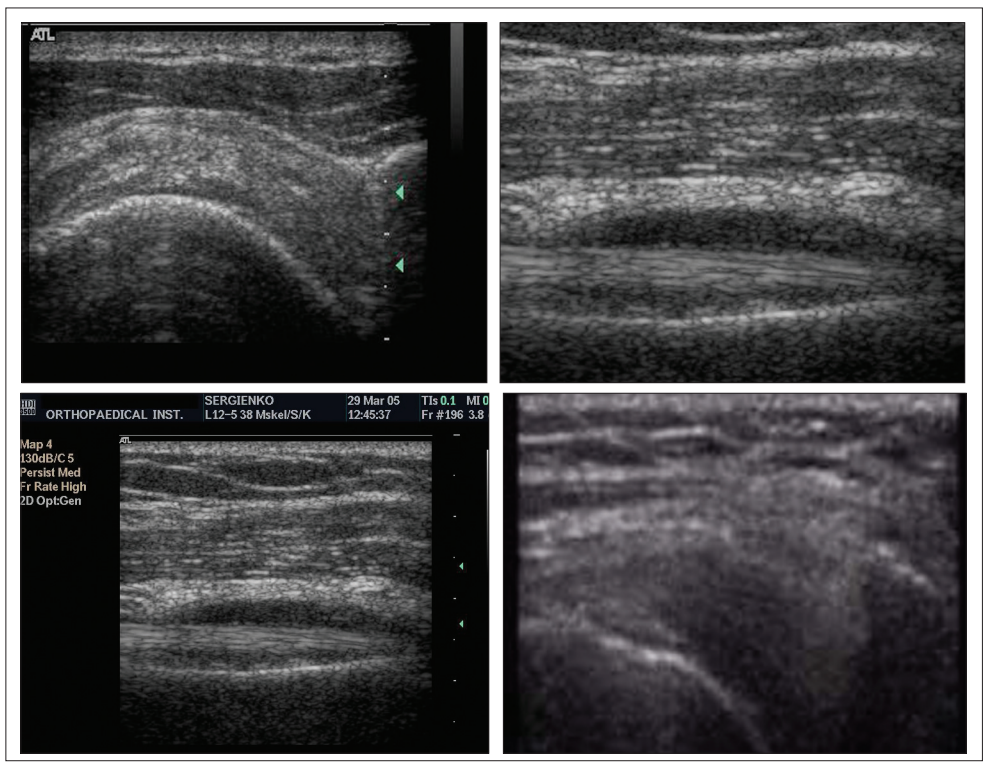

Рис. 1. Ультразвукові ознаки дегенеративних змін сухожилка надостьового м'яза (А), субакроміального бурситу (Б), теносиновіту сухожилка ДГДМ (В), позитивного динамічного тесту субакроміального конфлікту (Г)

ZU_ ardio 3_2013 new.qxd 27.06.2013 16:19 Page 55

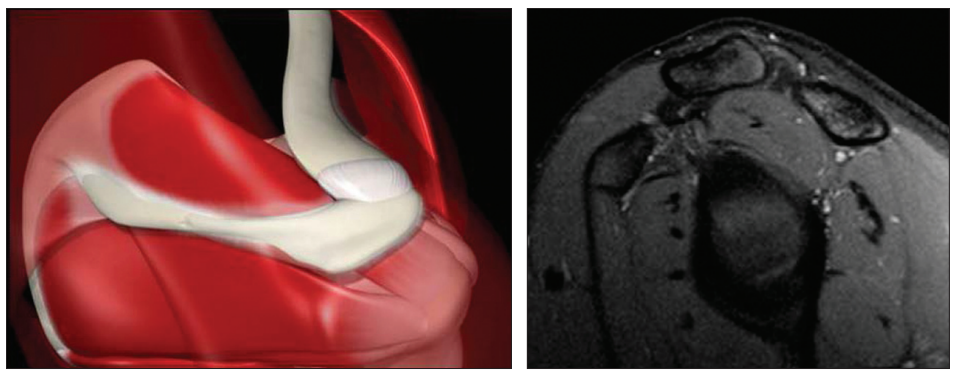

Рис. 3. Напрямок «зрізу» кососагітальної площини (А) і МРТ-ознаки II типу акроміального виростка лопатки (Б)

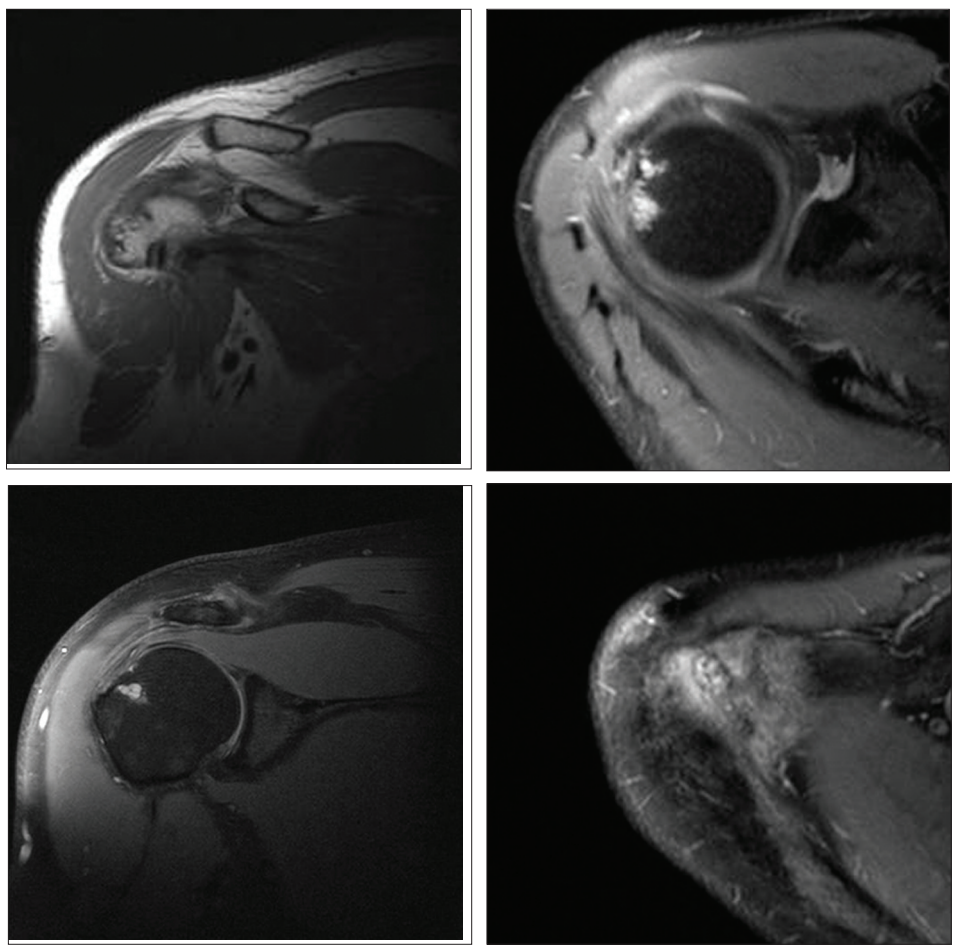

Рис. 4. МРТ-ознаки дегенеративних змін у РМП (А), кістоподібної перебудови в ділянці великого горбка (Б, В), хронічного субакроміального бурситу (Г)

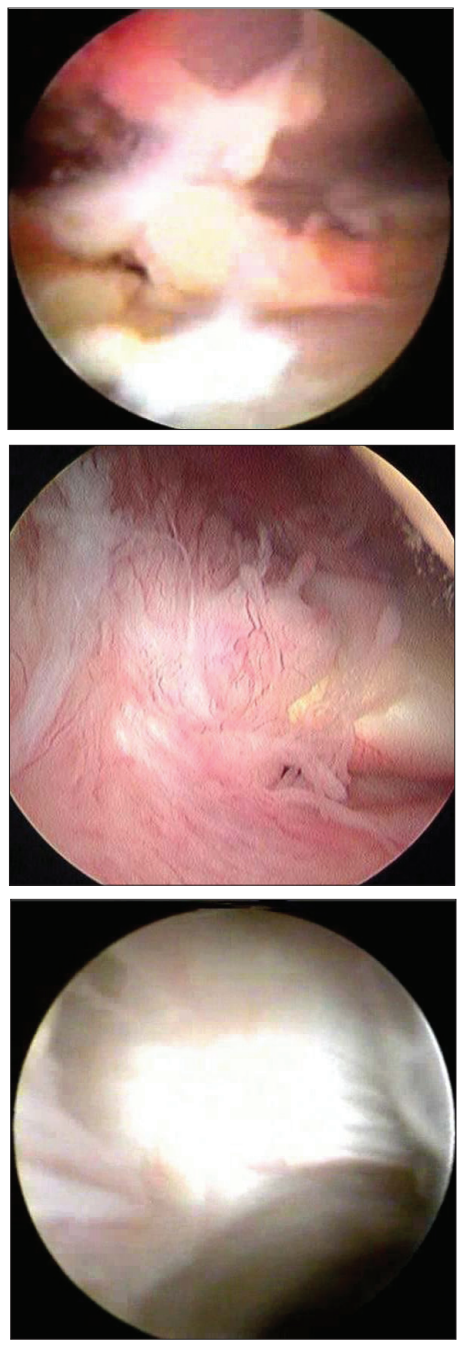

Рис. 5. Артроскопічні ознаки хронічного субакроміального бурситу (А), теносиновіту сухожилка ДГДМ і передньої зони плечелопаткового суглоба (Б), непошкоджена суглобова поверхня РМП (В)

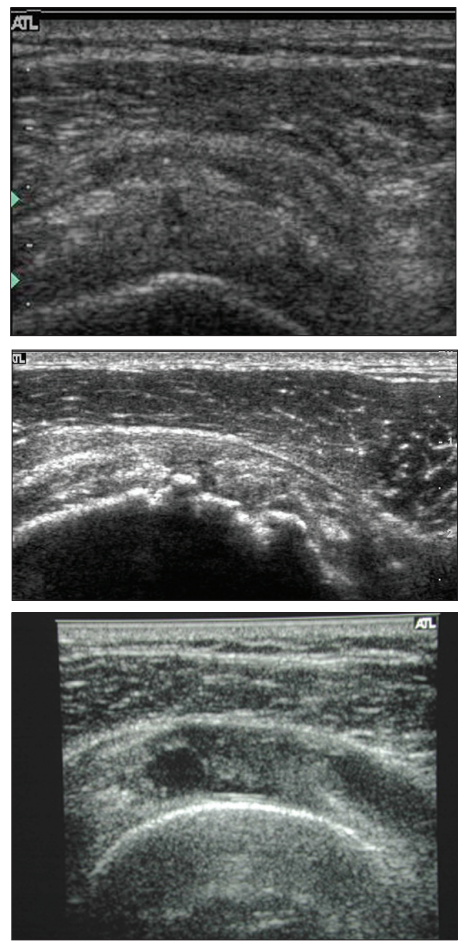

Рис. 7. Ультрасонографічні ознаки розривів не на повну товщину сухожилка надостьового м'яза бурсальної поверхні (А), суглобової поверхні (Б), внутрішньосухожилкового розриву (В)

наслідки неадекватного механічного контакту між інсерцією РМП і нижньою поверхнею коракоакроміальної дуги.

Скарги хворих можна було б пояснити лише патологічною формою акромільного виростка лопатки, що спровокував звуження субакроміального простору і запустив механізм конфлікту, але така сама форма акроміального виростка спостерігалася й на ушкодженому плечі, як і дегенеративні зміни сухожилків РМП й акроміально-ключичного та субакроміального суглобів, хоча плечові суглоби були асимптоматичними. З іншого боку, хворе і здорове плече кардинально відрізнялися лише наявністю запалення в суглобі у вигляді теносиновіту. Слід також звернути увагу на одну, на перший погляд, несуттєву деталь – пошкодження хряща суглобової западини лопатки. Це пошкодження локалізувалося в центрі суглобової западини лопатки, мало середній діаметр від 3 до 5 мм. Пошкодження хряща відповідало III-IV ступеню (!) за класифікацією Outerbrige. Із чим це пов'язано? Хворі були переважно молодого віку, без травм в анамнезі. У пацієнтів мало місце пошкодження хряща, незважаючи на те що плечовий суглоб вважався ненавантажуваним. Можливо, синдром субакроміального конфлікту плеча є раннім проявом остеоартрозу? Твердження виглядає дивним, однак лише на перший погляд.

Розглянемо субакроміальний конфлікт. Під час елевації дельтоподібний м'яз зміщує голівку плеча догори відносно западини лопатки. М'язи РМП, наче віжки, притискають голівку до западини і протидіють такому зміщенню. Безумовно, в такому випадку виникає досить значна компресія суглобових кінців (яку ще треба розрахувати), яка з часом призводить до пошкодження хряща. Хрящ на суглобовій западині лопатки волокнистий, на голівці – гіаліновий. Волокнистий хрящ страждає в першу чергу. Більше того, якщо зони натиску на хрящ голівки змінюються залежно від кутів ротації й елевації плеча, на лопатці вони залишаються сталими.

Можливо, пошкодження хряща супроводжується больовим синдромом і запаленням, що підтверджують дані ультразвукового дослідження, МРТ й артроскопії. Виникає рефлекторне зниження сили скорочення РМП, втрата її центруючої функції – таким чином, виникає конфлікт. Важливими у такому випадку є питання доцільності виконання й механізму реалізації одужання шляхом субакроміальної декомпресії. Можливо, гемартроз, неминуче післяопераційне розвантаження плеча і стандартний курс післяопераційної терапії і є основними ефектами акроміопластики? Для підтвердження такого припущення необхідне проведення відповідних досліджень. Безперечно, субакроміальну декомпресію слід виконувати у разі значних відмінностей форми акроміального виростка лопатки порівняно з нормою, але норму для людини, на наш погляд, відображає стан контралатерального плеча. Варто також окремо сказати і про сухожилок ДГДМ. Як відомо, внутрішньосуглобова частина сухожилка оточена вип'ячуванням синовіальної оболонки суглоба. Тому, якщо наявний теносиновіт, має бути присутнім і синовіт. Важливо, що теносиновіт легко виявити під час ультразвукового дослідження. Тобто діагностична цінність стану сухожилка ДГДМ для ортопедів може стати аналогом стану очного дна для неврологів.

Другу групу становили 128 хворих (72 жінки і 56 чоловіків, середній вік 62 роки).

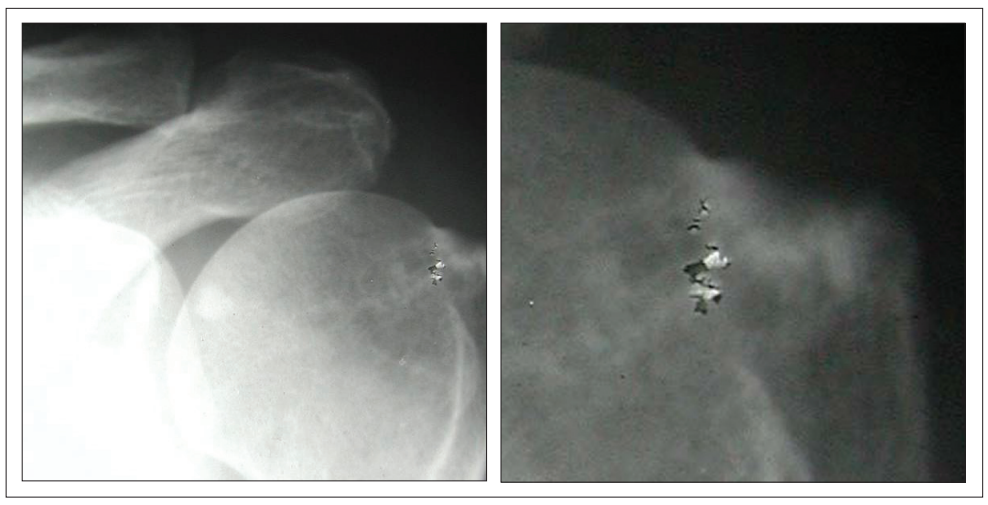

Рис. 6. Рентгенологічні ознаки деформівного артрозу акроміально-ключичного суглоба й кістоподібна перебудова в ділянці великого горбка плеча

Пацієнти скаржилися на біль із локалізацією в еполетній зоні під час рухів у межах 70-120° відведення і вночі, зниження сили відведення. Розвиток захворювання був безпричинний, поступовий, термін від захворювання появи перших симптомів становив 14,6±4,8 міс. Під час огляду реєстрували гіпотрофію надостьового й підостьового м'язів, порушення плечелопаткового ритму за рахунок збільшення питомої ваги рухів лопатково-реберного з'єднання. Спостерігався біль при пальпації великого горбка, передньозовнішньої поверхні акроміального відростка лопатки, ділянки акроміально-ключичного суглоба. Встановлено позитивні тести Howkins, Neer, субакроміального і внутрішньосуглобового введення розчину місцевого анестетика, зниження сили відведення плеча при збереженні або незначному обмеженні пасивних рухів. Виявлено акустичні феномени типу «клацання» і «хрусту» під час виконання пасивних рухів у плечі.

На рентгенограмах хворих цієї групи у 100% випадків реєстрували ознаки остеоартрозу акроміально-ключичного суглоба й кістоподібну перебудову в ділянці великого горбка та передньонижньої поверхні акроміального виростка лопатки (рис. 6).

У цієї групи хворих спостерігалися сонографічні ознаки теносиновіту ДГДМ, субакроміального бурситу, субакроміального конфлікту й розривів РМП не на повну товщину (рис. 7).

Під час МРТ-дослідження виявлено дегенеративні зміни в РМП із розривами зазначених типів (рис. 8).

У ході артроскопії у 100% пацієнтів було встановлено пошкодження хряща плечелопаткового суглоба II-III ступеня за Outerbrige, локалізованих як на западині лопатки, так і на суглобовій голівці плеча, розриви сухожилків РМП не на повну товщину (рис. 9).

Чим відрізнялася друга група хворих від першої? По-перше, рентгенологічними проявами деформівного артрозу акроміально-ключичного суглоба. По-друге – розривами РМП на повну товщину. По-третє – поширенням пошкодження хряща як на суглобову западину лопатки, так і на головку. Чи можуть ці ознаки бути пов'язаними між собою?

Розглянемо такий варіант. Хворий першої групи не отримує лікування. Плече болить,

Продовження на стор. 56.

ZU_ ardio 3_2013 new.qxd 27.06.2013 16:19 Page 56

С.С. Страфун, д.м.н., професор, **Р.О. Сергієнко, О.М. Витриховська,**
ДУ «Інститут травматології і ортопедії НАМН України», м. Київ

Деформуючий артроз плечового суглоба чи плечелопатковий періартрит: погляд спеціаліста

Продолжение. Начало на стр. 54.

РМП гіпотрофується, плечелопатковий суглоб поступово виключається з руху. На перший план виходить лопатково-реберне з'єднання.

Якщо за нормального ритму рух у лопатково-реберному з'єднанні обмежується після 120° відведення плеча, то вектор дії сили важкості й ваги кінцівки є біомеханічно виправданим і навантаження на акроміально-ключичний суглоб є меншим. Але уявімо, що рух у плечелопатковому з'єднанні починається із 70° відведення? Теоретично навантаження має бути більшим, однак це ще треба довести. І до речі, ніхто не замислювався, для чого людині потрібна коракоакроміальна зв'язка. Вважається, що це пасивний обмежувач, так би мовити, стопор. А може, це такий собі пусковий гачок, при натисненні на який вмикається потужний механізм лопаткової групи м'язів. А якщо м'язи РМП працюють незлагоджено, то великий горбок тисне на гачок раніше, ніж потрібно. Питання, чому великий горбок такий великий, хоча м'язи РМП прикріплюються до зони анатомічної шийки, а не власне до верхівки горбка, і чому ми не можемо повністю відвести руку, якщо плече знаходиться у внутрішній ротації, також залишаються без вичерпної відповіді.

Таким чином, у хворих першої групи на тлі тривалого перевантаження акроміально-ключичного суглоба виникає його дегенеративне ураження. Нікому не спадає на думку, що пацієнт із синдромом субакроміального конфлікту насправді страждає на остеоартроз, пошкодження хряща поширюється, що в подальшому призводить до ураження вже й хряща голівки плеча – хворий переходить на щабель вище по драбині остеоартрозу. А формування часткових розривів РМП, свідчить лише про те, що хворого ще можна лікувати консервативно. Існуючі технології застосування збагаченої тромбоцитами плазми розгортають перед нами широке поле діяльності для вирішення цього питання. Проте у пацієнтів зазначеної групи пошкодження РМП, на нашу думку, не є основною проблемою. На особливу увагу заслуговує остеоартроз, який продовжує розвиватися, піддаючись механізмам компенсації, які поступово втрачають силу.

Третю групу хворих утворили 138 хворих (88 жінок і 50 чоловіків, середній вік – 62 роки). Пацієнти скаржилися на біль із локалізацією в еполетній зоні під час рухів у межах 70° – повне відведення і вночі. Розвиток захворювання був безпричинний, поступовий. Термін від появи перших симптомів становив 25,7±7,6 міс. Під час огляду спостерігалися гіпотрофія надостьового й підостьового м'язів, грубе порушення плечелопаткового ритму з різким збільшенням питомої ваги лопатково-реберного з'єднання. Реєстрували біль при пальпації великого горбка, передньозовнішньої поверхні акроміального виростка, акроміально-ключичного суглоба, міжгорбкової борозни. Встановлено позитивні тести Howkins, Neer, субакроміального, внутрішньосуглобового введення розчину місцевого анестетика. Виявлено різке зниження сили відведення плеча (100% пацієнтів), зовнішньої ротації (62% хворих), обмеження пасивних рухів (65% обстежених). У пацієнтів цієї групи були наявні сонографічні ознаки субакроміального бурситу, теносиновіту ДГДМ, субакроміального конфлікту, розривів РМП на повну товщину.

На рентгенограмах хворих третьої групи відмічено різке звуження субакроміальної дистанції, різкі прояви остеоартрозу акроміально-ключичного суглоба, краєві кісткові розростання суглобової поверхні голівки плеча (рис. 10).

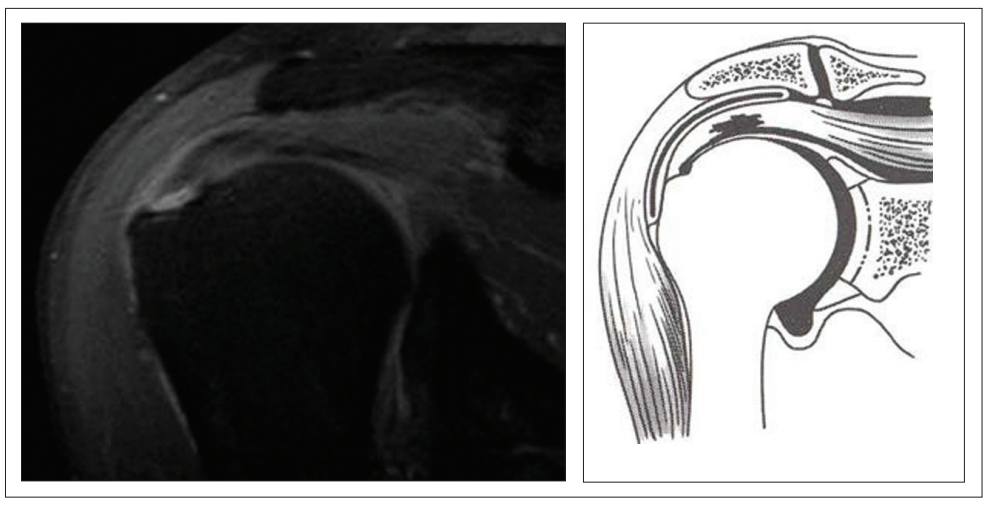

Рис. 8. Розрив не на повну товщину суглобової поверхні надостьового м'яза (А) і його схематичне зображення (Б)

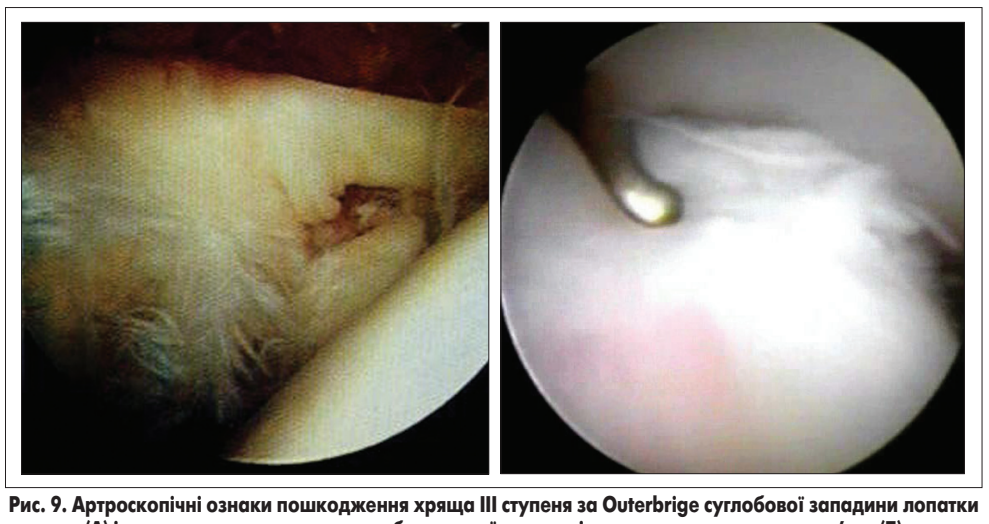

Рис. 9. Артроскопічні ознаки пошкодження хряща III ступеня за Outerbrige суглобової западини лопатки (А) і розрив не на повну товщину бурсальної поверхні сухожилка надостьового м'яза (Б)

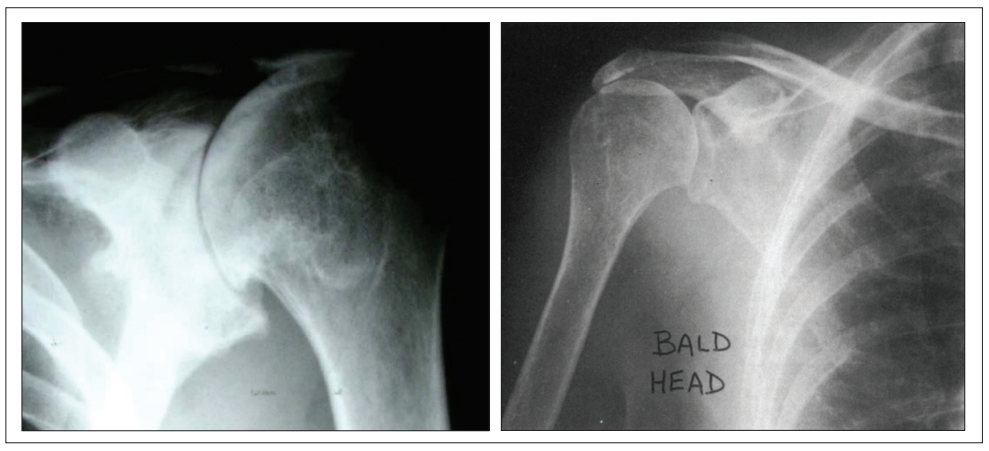

Рис. 10. Різке звуження субакроміальної дистанції і краєві кісткові розростання на голівці плеча (А, Б)

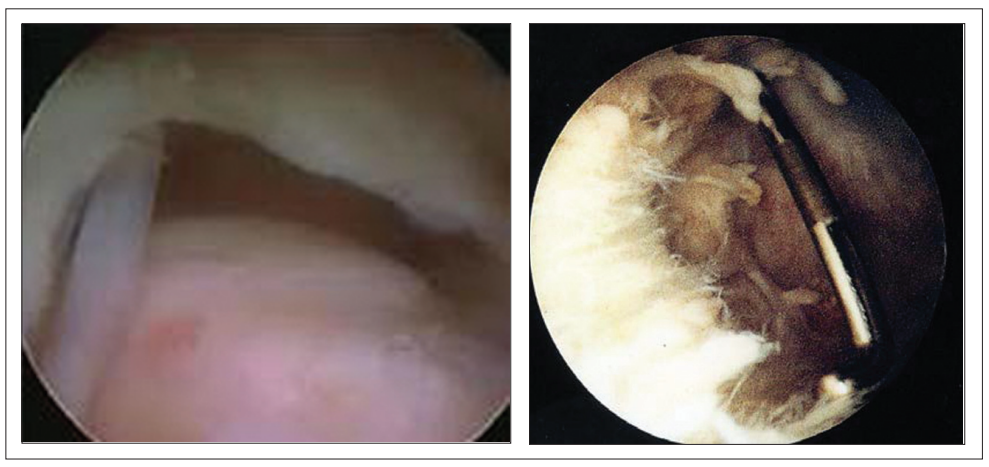

Рис. 11. Великий дефект сухожилків ротаційної манжети плеча під час огляду з порожнини субакроміальної сумки (А), розрив сухожилків РМП під час огляду з порожнини суглоба (Б). Артроскопічний зонд знаходиться на нижній поверхні акроміального виростка лопатки

Рис. 12. Патогенез ОАПС

Під час МРТ-обстеження у всіх пацієнтів зазначеної групи виявлено розриви РМП на повну товщину, дегенеративні зміни суглобових поверхонь плеча.

Під час артроскопічного дослідження реєстрували грубі пошкодження суглобового хряща суглобових поверхонь голівки й лопатки, виражений ексудативно-проліферативний синовіт, розриви сухожилків РМП (рис. 11).

І, нарешті, – про явні рентгенологічні ознаки артрозу. Користі від них ніякої, суглоб уже зруйновано, перспектива – реверсивне протезування. У результаті наш хворий, лікуючись не від артрозу, пройшов тернистий шлях від синдрому субакроміального конфлікту до масивних розривів РМП і втрати суглоба. Причому голками тих терен найбільшою мірою слугували непотрібні ін'єкції препаратів, які застосовують для лікування остеохондрозу шийного відділу хребта. Шия все ще болить, а рука вже не піднімається. Таким чином, рентгенологічний діагноз остеоартрозу у плечовому суглобі відображає вже, по суті, цілковиту втрату функції суглоба. Остеоартроз плеча – це не рентгенологічний, а насамперед клінічний, ультразвуковий і томографічний діагноз. Звучить незвично, але це факт.

Отже, пацієнти усіх груп мають дегенерацію суглобового хряща плечелопаткового суглоба і синовіт. З урахуванням вищезазначеного ми пропонуємо таку схему патогенезу ОАПС (рис. 12).

Плечовий суглоб – унікальний суглоб. Великий ступінь свободи, постійна участь у рухах чотирьох інших суглобів не дозволяють розглядати цю проблему стосовно лише плечового суглоба. Звідси – особливості формування деформуючого артрозу. Оскільки у великій частині рухів активна ланка стабільності забезпечується м'язовим апаратом, то проблеми пасивної й активної нестабільності матимуть більше значення, ніж, наприклад, у колінному суглобі.

Висновки

Таким чином, розвиток деформуючого артрозу плечового суглоба слід розглядати в контексті плечового суглобового комплексу.

Формування зазначеного стану в плечовому суглобі як суглобі з найбільшим ступенем свободи має свої особливості і великою мірою залежить від стану пасивних і активних стабілізаторів. Раннім проявом остеоартрозу є синдром субакроміального конфлікту плеча.

Стаття надрукована у скороченні.
Хірургія, ортопедія, травматологія, № 3, 2013 р.